

Электронная цифровая подпись



Утверждено 27 мая 2021 года
протокол № 5

председатель Ученого Совета Лысов Н.А.

ученый секретарь Ученого Совета Бунькова Е.Б.

**МЕТОДИЧЕСКИЕ РЕКОМЕНДАЦИИ К САМОСТОЯТЕЛЬНОЙ РАБОТЕ
ПО ДИСЦИПЛИНЕ
«ДЕТСКАЯ СТОМАТОЛОГИЯ»**

Специальность 31.05.03 Стоматология
(уровень специалитета)

Направленность: Стоматология

Квалификация (степень) выпускника: Врач-стоматолог

Форма обучения: очная

Срок обучения: 5 лет

МЕТОДИЧЕСКАЯ РАЗРАБОТКА ДЛЯ ПРЕПОДАВАТЕЛЯ

1. Самостоятельная работа как важнейшая форма учебного процесса по дисциплине «ДЕТСКАЯ СТОМАТОЛОГИЯ»

Самостоятельная работа - планируемая учебная, учебно-исследовательская, научно-исследовательская работа студентов, выполняемая во внеаудиторное (аудиторное) время по заданию и при методическом руководстве преподавателя, но без его непосредственного участия (при частичном непосредственном участии преподавателя, оставляющем ведущую роль за работой студентов).

Самостоятельная работа студентов в ВУЗе является важным видом учебной и научной деятельности студента. Самостоятельная работа студентов играет значительную роль в рейтинговой технологии обучения. В связи с этим, обучение в ВУЗе включает в себя две, практически одинаковые по объему и взаимовлиянию части – процесса обучения и процесса самообучения. Поэтому СРС должна стать эффективной и целенаправленной работой студента.

Концепцией модернизации российского образования определены основные задачи высшего образования - "подготовка квалифицированного работника соответствующего уровня и профиля, конкурентоспособного на рынке труда, компетентного, ответственного, свободно владеющего своей профессией и ориентированного в смежных областях деятельности, способного к эффективной работе по специальности на уровне мировых стандартов, готового к постоянному профессиональному росту, социальной и профессиональной мобильности".

Решение этих задач невозможно без повышения роли самостоятельной работы студентов над учебным материалом, усиления ответственности преподавателей за развитие навыков самостоятельной работы, за стимулирование профессионального роста студентов, воспитание творческой активности и инициативы.

К современному специалисту в области медицины общество предъявляет достаточно широкий перечень требований, среди которых немаловажное значение имеет наличие у выпускников определенных

Навыков (компетенций) и умения самостоятельно добывать знания из различных источников, систематизировать полученную информацию, давать оценку конкретной профессиональной ситуации. Формирование такого умения происходит в течение всего периода обучения через участие студентов в практических занятиях, выполнение контрольных заданий и тестов, написание курсовых и выпускных квалификационных работ. При этом самостоятельная работа студентов играет решающую роль в ходе всего учебного процесса.

1.2. Компетенции, вырабатываемые в ходе самостоятельной работы обучающихся по дисциплине «ДЕТСКАЯ СТОМАТОЛОГИЯ»

№ п/п	№ компетенции	Формулировка компетенции
1	ОПК-2	Способен анализировать результаты собственной деятельности для предотвращения профессиональных ошибок
	иОПК-2.2	Демонстрирует способность анализировать свою профессиональную деятельность с позиций ее соответствия нормативным и профессиональным стандартам
	иОПК-2.3	Применяет свой и коллективный опыт при решении поставленных задач для предотвращения ошибок в профессиональной сфере
2	ОПК-5	Способен проводить обследование пациента с целью установления диагноза при решении профессиональных задач
	иОПК-5.1	Способен использовать методы сбора анамнеза, объективного обследования стоматологического пациента; результаты специальных и дополнительных методов исследования для диагностики и дифференциальной диагностики стоматологических заболеваний
	иОПК-5.2	Демонстрирует способность проводить и интерпретировать данные первичного и повторных осмотров пациента, обосновывать необходимость и объем лабораторных, инструментальных и дополнительных методов исследования с целью установления диагноза при решении профессиональных задач
	иОПК-5.3	Разрабатывает алгоритм обследования пациента для установления диагноза при решении профессиональных задач
3	ОПК-6	Способен назначать, осуществлять контроль эффективности и безопасности немедикаментозного и медикаментозного лечения при решении профессиональных задач
	иОПК-6.1	Демонстрирует знания о лекарственных препаратах и видах

		немедикаментозного лечения
	иОПК-6.2	Способен применить знания о медикаментозных и немедикаментозных методах лечения для назначения лечения
	иОПК-6.3	Способен осуществить контроль эффективности и безопасности назначенного лечения
4	ОПК-7	Способен организовывать работу и принимать профессиональные решения при неотложных состояниях, в условиях чрезвычайных ситуаций, эпидемий и в очагах массового поражения
	иОПК-7.3	Оказывает медицинскую помощь в экстренной и неотложной формах при острых стоматологических заболеваниях, состояниях, обострении хронических заболеваний, представляющих угрозу жизни пациента или без явных признаков угрозы жизни пациента в условиях чрезвычайных ситуаций, эпидемий и в очагах массового поражения
5	ПК-1	Проведение обследования пациента с целью установления диагноза
	иПК-1.1	Получение информации от пациентов (их родственников/ законных представителей)
	иПК-1.2	Интерпретация результатов сбора информации от пациентов (их родственников / законных представителей)
	иПК-1.3	Интерпретация данных первичного и повторного осмотров, результатов лабораторных, инструментальных методов исследования и заключений консультаций врачей-специалистов
	иПК-1.4	Интерпретация данных дополнительных обследований пациентов (включая рентгенограммы, телерентгенограммы, радиовизиограммы, ортопантограммы, томограммы (на пленочных и цифровых носителях))
	иПК-1.5	Разработка алгоритма постановки предварительного диагноза и установление предварительного диагноза
	иПК-1.6	Разработка алгоритма постановки окончательного диагноза, постановка окончательного диагноза
6	ПК-2	Проведение всех видов лечения стоматологическому пациенту с соблюдением принципов эффективности и безопасности
	иПК-2.1	Лечение заболеваний зубов, пародонта, костной ткани челюстей, периферической нервной системы челюстно-лицевой области, височно-челюстного сустава, слюнных желез
	иПК-2.2.	Лечение заболеваний слизистой оболочки полости рта, губ, за исключением специализированного приема по лечению предраков слизистой оболочки полости рта и губ
	иПК-2.3.	Специализированный прием по лечению кариеса, некариозных заболеваний зубов, пульпита, периодонтита, пародонтита, заболеваний слизистой оболочки полости рта, за исключением предраков
	иПК-2.4.	Хирургическая помощь в пределах проведения операции удаления зуба (исключая ретенированные и дистопированные), вскрытие поднадкостничных абсцессов при периостите челюстей
	иПК-2.5	Оказание медицинской помощи в экстренной и неотложной формах при острых стоматологических заболеваниях, состояниях, обострении хронических заболеваний, представляющих угрозу жизни пациента или без явных признаков угрозы жизни пациента
	иПК-2.6	Подбор вида местной анестезии/обезболивания. Оценка возможных осложнений, вызванных применением местной анестезии
	иПК-2.7	Подбор лекарственных препаратов для лечения стоматологических заболеваний. Формирование комплексного плана лечения пациента при стоматологических заболеваниях
	иПК-2.11	Оказание квалифицированной медицинской помощи по специальности с использованием современных методов лечения, разрешенных для применения в медицинской практике
	иПК-2.12	Оказание медицинской помощи пациентам при острых и хронических одонтогенных воспалительных процессах, обострении хронических заболеваний челюстно-лицевой области
7	ПК-4	Проведение и контроль эффективности санитарно-противоэпидемических и иных профилактических мероприятий по охране здоровья населения
	иПК-4.3	Профилактика заболеваний зубов, пародонта, слизистой оболочки полости рта, губ, костной ткани челюстей, периферической нервной системы челюстно-лицевой области, височно-челюстного сустава, слюнных желез

	иПК-4.5	Выполнение предписанных действий при проведении противоэпидемических мероприятий при инфекционных заболеваниях (подача экстренного извещения об очаге инфекции, выявление и наблюдение контактных лиц)
8	ПК-6	Организационно-управленческая деятельность
	иПК-6.1	Ведение медицинской документации
	иПК-6.3	Проведение экспертизы временной нетрудоспособности пациентов, нетрудоспособности по уходу за больным ребенком, определение медицинских показаний к трудоустройству, переводу на облегченные условия труда, санаторно-курортному лечению
	иПК-6.5	Составление плана работы и отчета о своей работе

2. Цели и основные задачи СРС

Ведущая цель организации и осуществления СРС должна совпадать с целью обучения студента – подготовкой специалиста (или бакалавра) с высшим образованием. При организации СРС важным и необходимым условием становятся формирование умения самостоятельной работы для приобретения знаний, навыков и возможности организации учебной и научной деятельности.

Целью самостоятельной работы студентов является овладение фундаментальными знаниями, профессиональными умениями и навыками деятельности по профилю (компетенциями), опытом творческой, исследовательской деятельности. Самостоятельная работа студентов способствует развитию самостоятельности, ответственности и организованности, творческого подхода к решению проблем учебного и профессионального уровня.

Задачами СРС в плане формирования вышеуказанных компетенций являются:

- систематизация и закрепление полученных теоретических знаний и практических умений студентов;
- углубление и расширение теоретических знаний;
- формирование умений использовать нормативную, правовую, справочную документацию и специальную литературу;
- развитие познавательных способностей и активности студентов: творческой инициативы, самостоятельности, ответственности и организованности;
- формирование самостоятельности мышления, способностей к саморазвитию, самосовершенствованию и самореализации;
- развитие исследовательских умений;
- использование материала, собранного и полученного в ходе самостоятельных занятий на семинарах, на практических и лабораторных занятиях, при написании контрольных (и выпускной квалификационной работ), для эффективной подготовки к итоговым зачетам, экзаменам, государственной итоговой аттестации и первичной аккредитации специалиста

3. Виды самостоятельной работы

В образовательном процессе по дисциплине «ДЕТСКАЯ СТОМАТОЛОГИЯ» выделяется два вида самостоятельной работы – аудиторная, под руководством преподавателя, внеаудиторная.

Внеаудиторная самостоятельная работа выполняется студентом по заданию преподавателя, но без его непосредственного участия.

Основным видом самостоятельной работы студентов без участия преподавателей является решение ситуационных задач.

3.1. Перечень тематик докладов/устных реферативных сообщений

Тема 1.

1. Оценка физического и умственного развития и их соответствия возрасту ребенка.
2. Индекс интенсивности кариеса зубов.
3. Особенности строения временных и постоянных зубов у детей разного возраста

Тема 2.

1. Особенности препарирования кариозных полостей во временных и постоянных зубах у детей разного возраста, инструментарий.
2. Характеристика пломбировочных материалов, применяемых в детской стоматологической практике, показания

Тема 3.

1. Наследственные нарушения развития твердых тканей зубов

2.Лангерганс-клеточный гистиоцитоз. Клинические проявления, диагностика, принципы лечения.

Тема 4.

1.Особенности строения пульпы, полости зуба, корневых каналов временных зубов и постоянных зубов с несформированными корнями.

2.Дифференциальная диагностика пульпитов во временных зубах и постоянных зубах с несформированными корнями.

Тема 5.

1.Критерии эффективности эндодонтического лечения постоянных зубов с несформированными корнями.

2.Особенности строения периодонта постоянных зубов в период формирования корня.

Тема 6.

1.Особенности строения тканей пародонта у детей разного возраста.

2.Агрессивные формы пародонтита у детей.

Тема 7.

1.Строение слизистой оболочки рта у детей разного возраста.

2.Классификация поражений слизистой оболочки полости рта.

Тема 8.

1.Поражения слизистой оболочки полости рта, вызванные лекарственными средствами.

2.Изменения слизистой оболочки полости рта при заболеваниях внутренних органов

Тема 9.

1.Особенности проведения операции удаления временного зуба.

2.Показания и противопоказания к общему обезболиванию при проведении хирургических вмешательств в челюстно-лицевой области

Тема 10.

1.Критерии эффективности и безопасности проводимой фармакотерапии при воспалительных заболеваниях челюстно-лицевой области.

2.Проведение экспертизы временной нетрудоспособности по уходу за больным ребенком.

Порядок выдачи листка нетрудоспособности по уходу за больным ребенком.

Тема 11.

1.Острый паротит новорожденного

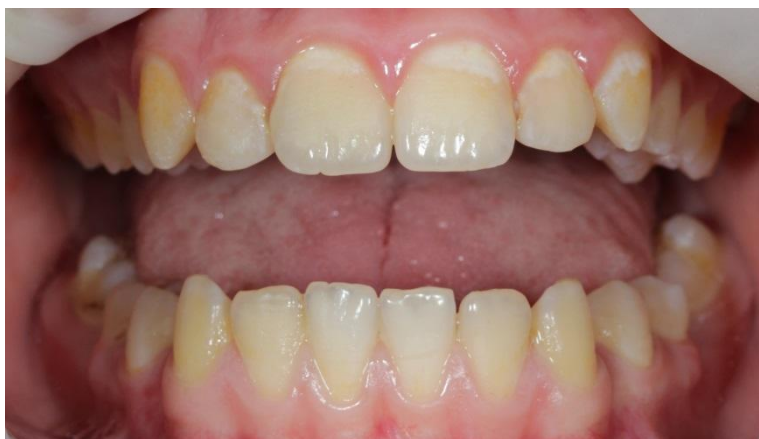2.Лекарственные препараты для лечения заболеваний слюнных желёз у детей

3.2. Перечень ситуационных задач

Тема 1.

Принципы организации оказания амбулаторной стоматологической помощи детям и подросткам. Клинические аспекты развития зубов. Особенности стоматологического обследования детей и подростков.

Ситуационная задача 1.



На прием к стоматологу обратилась мама с сыном 12 лет с жалобами на наличие пятен на передних зубах. Мама сообщила, что ребенок чистит зубы не регулярно, любит сладости и газированные напитки. При осмотре отмечается наличие меловидных пятен в пришеечной области на зубах 1.1, 1.2, 1.3, 2.1, 2.2, 2.3 поверхность эмали в области пятен шероховатая, блеск эмали отсутствует. Индекс гигиены полости рта РНР = 1,8.

Задания:

1. Оцените состояние гигиены полости рта.
2. Поставьте предварительный диагноз.
3. Какие дополнительные методы обследования, необходимы для подтверждения диагноза.
4. Укажите основной фактор риска возникновения данного заболевания.
5. Предложите комплекс лечебно-профилактических и реабилитационных мероприятий.

Ответ.

1. Уровень гигиены неудовлетворительный.
2. K02.0 Кариес эмали. Очаговая деминерализация эмали (кариес в стадии пятна).
3. Метод витального окрашивания эмали 2%-ным раствором метиленового синего.
4. Наличие биопленки, высокое содержание в рационе углеводов, отсутствие гигиены полости рта.
5. Комплекс лечебно-профилактических мероприятий:
 - Обучение рациональной гигиене полости рта.
 - Проведение профессиональной гигиены полости рта и контролируемой чистки зубов.
 - Проведение реминерализующей терапии.
 - Диетическое консультирование

Ситуационная задача 2.

Родители с ребенком в возрасте 2 лет 10 месяцев обратились к стоматологу для профилактического осмотра. Ребенок родился доношенным, беременность протекала без патологических отклонений, находился на искусственном вскармливании. Сосет соску. Зубная формула:

			С	С	С	С			
55	54	53	52	51	61	62	63	64	65
85	84	83	82	81	71	72	73	74	75
	С							С	

Имеется видимый зубной налет на всех зубах. Протрузия фронтальных зубов верхней челюсти. Ребенку дают сладости несколько раз в день.

Задания:

1. Укажите факторы риска развития кариеса у ребенка.
2. Дайте рекомендации в отношении употребления сладостей.
3. Укажите фактор риска развития зубочелюстных аномалий.
4. Дайте рекомендации по уходу за полостью рта и выбору средств гигиены. Составьте программу индивидуальной реабилитации пациента
5. Назовите специалиста, к которому необходимо обратиться за консультацией.

Ответ.

1. Наличие мягкого зубного налета. Повышенное употребление сладостей.
2. Ограничение приема сладостей до 20 г в сутки (рекомендации ВОЗ для детей дошкольного возраста), употребление сладостей во время основного приема пищи, исключение приема сладостей между приемами пищи и на ночь.
3. Сосание соски.
4. Необходимо начать обучение ребенка и родителей чистке зубов. Регулярность чистки зубов - 2 раза в сутки (утром и вечером). Детская зубная щетка с мягкой щетиной. Детские гелевые зубные пасты с противокариозными компонентами.
5. Консультация ортодонта.

Ситуационная задача 3.

В стоматологическую поликлинику обратился пациент С, 15 лет с целью санации полости рта. Врач-стоматолог выяснил жалобы пациента: на наличие кариозной полости в зубе верхней

челюсти. В разделе «Развитие настоящего заболевания» врач записал: «Со слов больного кариозную полость он обнаружил 6 месяцев назад, периодически наблюдались кратковременные боли от термических раздражителей. Ранее этот зуб не лечился».

Задания:

1. Назовите следующие этапы обследования стоматологического больного.
2. Определите основные методы обследования.
3. Назовите дополнительные методы обследования.
4. Дайте название диагноза, который ставится с помощью основных методов обследования.
5. Определите название диагноза, который ставится с помощью основных и дополнительных методов обследования.

Ответ.

1. Anamnesis vitae, осмотр, дополнительные методы обследования.
2. Опрос, осмотр (внешний осмотр, осмотр полости рта, пальпация, зондирование, перкуссия).
3. ЭОД, рентгенография, лабораторные методы исследования.
4. Предварительный.
5. Окончательный.

Ситуационная задача 4.

За 20 рабочих дней врач-стоматолог детский, работающий в системе ОМС выработал 864 УЕТ, вылечил 150 зубов, saniровал 70 пациентов.

Задания:

1. Составьте отчет. Определите, выполнил ли врач-стоматолог детский функцию врачебной должности?
2. Какие документы должен оформлять врач-стоматолог.

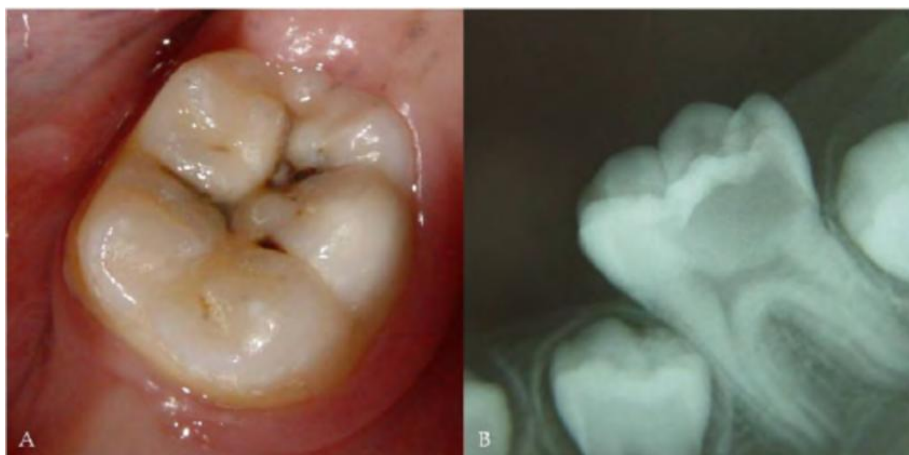Ответ:

1. $864 \text{ УЕТ} : 20 \text{ р.д.} = 43,2 \text{ УЕТ в день (норматив } 40 \text{ УЕТ)}$
 $150 : 20 = 7,5 \text{ зубов вылечено в день (норматив } 7 \text{ вылеченных зубов в день)}$
 $70 : 20 = 3,5 \text{ санаций в день (норматив } 2,5\text{-}3)$

Вывод: Врач-стоматолог детский исполнил функцию врачебной должности.

2. медицинская карта стоматологического больного; статистический талон амбулаторного пациента; сводная ведомость учета работы врача-стоматолога (зубного врача) стоматологической поликлиники, отделения, кабинета; контрольная карта диспансерного наблюдения, добровольное информированное согласие на вмешательство.

Ситуационная задача 5.



Пациент, 9 лет, обратился в детскую стоматологическую поликлинику с жалобами на кратковременные боли от сладкого в области зуба 3.6, быстро проходящие после устранения раздражителя.

Анамнез: боли появляются периодически в течение последних 2-х недель.

Данные объективного осмотра: лицо симметричное, кожа чистая, открывание рта в полном

объеме, пальпация ВНЧС безболезненная, лимфатические узлы не пальпируются, слизистая оболочка полости рта розовая, влажная, без патологических образований. Холодовой тест положительный. Перкуссия зуба 3.6 безболезненная.

ИГ Грина-Вермиллиона 2,1.

На внутриротовой фотографии (А) зуб 3.6.

Пациенту проведена внутриротовая рентгенография. (В)

Задания:

1. Опишите рентгенограмму, интерпретируйте данные рентгенологического исследования.
2. Поставьте окончательный диагноз.
3. Какие документы должен заполнить врач при лечении пациента.
4. Обоснуйте окончательный диагноз.
5. С какими заболеваниями должна проводиться дифференциальная диагностика данного состояния.

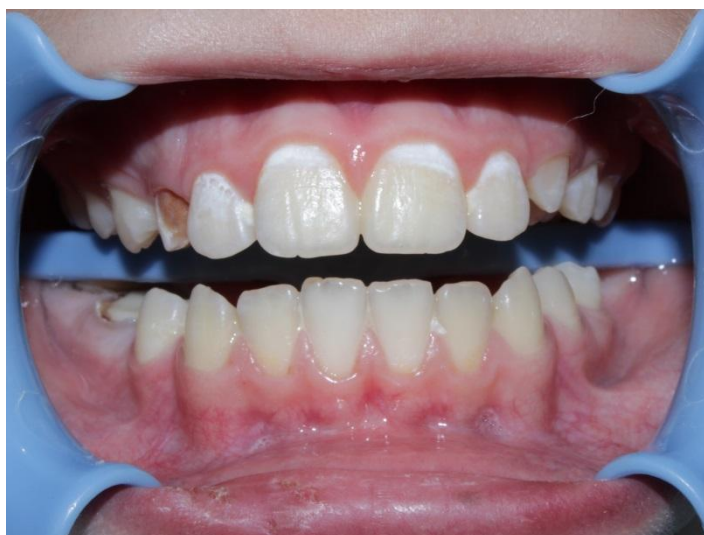Ответ:

1. На внутриротовой рентгенограмме зуба 3.6 определяется кариозная полость в пределах эмали, дентина, пульпы. Кариозная полость сообщается с полостью зуба. Корень находится на стадии формирования (незакрытая верхушка). Патологические изменения в апикальной области отсутствуют.
2. К 04.00 – начальный пульпит, гиперемия пульпы
3. Информированное добровольное согласие на осмотр, рентгенографию, анестезию, лечение пульпита. Медицинскую карту стоматологического больного. Журнал приема пациентов, форму 39, статистический талон амбулаторного пациента.
4. Жалобы только в присутствии раздражителя, положительный холодовой тест, отрицательная перкуссия, отсутствие патологических изменений в периапикальных тканях.
5. Кариес дентина, хронический периодонтит, хронический пульпит.

Тема 2.

Особенности течения и лечения кариеса зубов у детей.

Ситуационная задача 1.



К врачу-стоматологу обратились родители с жалобами на разрушение зубов у девочки 11 лет. Ребёнок практически здоров, спортсменка.

Объективно: лицо симметрично, СОПР бледно-розового цвета. Зубы покрыты обильным мягким налётом, ГИ Пахомова - 4, РНР-5, РМА-35%. В пришеечных областях верхних центральных резцов очаги деминерализации эмали, пигментированные пятна. Повреждения эмали нет.

Задания:

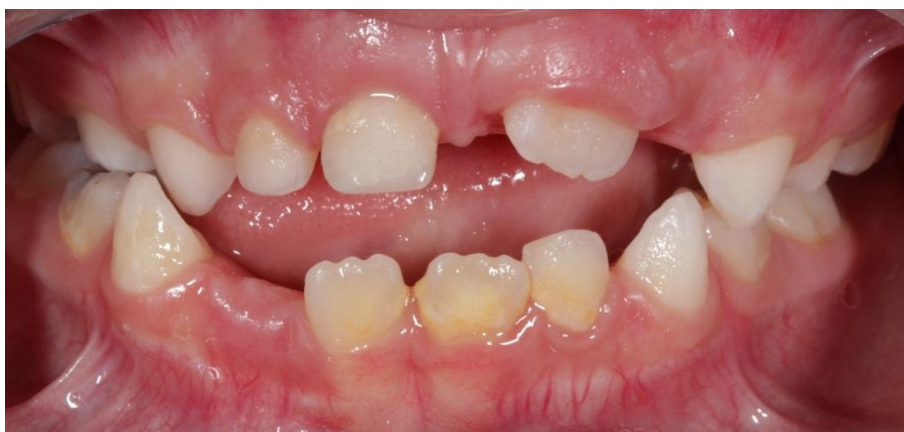1. Опишите клиническую картину.
2. Поставьте предварительный диагноз.
3. С какими заболеваниями необходимо дифференцировать данное состояние.

4. Какие дополнительные методы исследования необходимо провести для подтверждения диагноза.
5. Поставьте окончательный диагноз.
6. Составьте индивидуальную программу реабилитации пациентки.
7. Какие профилактические мероприятия показаны пациентке.

Ответ.

1. На вестибулярных поверхностях верхних центральных резцов имеются пятна белого и бледно-коричневого цвета. Целостность эмали не нарушена. Блеск эмали отсутствует.
2. K02.0 Кариес эмали. Начальный кариес в стадии пятна.
3. Гипоплазия, флюороз.
4. Витальное окрашивание 2% раствором метиленового синего.
5. K02.0 Кариес эмали. Начальный кариес в стадии пятна.
6. Профессиональная гигиена полости рта, коррекция режима питания, диспансеризация, проведение реминерализующей терапии 1 раз в 3 месяца.
7. Мотивация на индивидуальную гигиену полости рта у ребёнка и родителей, диетическое консультирование, правильный режим питания с ограничением углеводов и здоровый образ жизни.

Ситуационная задача 2.



К стоматологу обратилась мама с ребенком 6 лет для профилактического осмотра. В анамнезе частые простудные заболевания, наличие вредной привычки сосания пальцев. Дышит ртом. Имеется дизокклюзия зубов во фронтальном отделе. Родители начали обучать ребенка чистке зубов. Используется зубная щетка с размером головки 30 мм и зубная паста «Лакалут актив». Индекс гигиены по Федорову-Володкиной = 4,0. Зубы 5.5, 5.4, 6.4, 7.4, 8.4 поражены кариесом.

Задания:

1. Определите индекс интенсивности кариеса зубов.
2. Оцените уровень гигиены полости рта.
3. Укажите ошибки, допущенные мамой в выборе средств гигиены.
4. Дайте рекомендации по выбору средств гигиены полости рта.
5. Назначьте консультацию специалистов.

Ответ.

1. КПУ+кп = 5
2. Уровень гигиены полости рта очень плохой.
3. Большой размер рабочей части зубной щетки; пасту «Лакалут актив» (содержащую

хлоргексидин) рекомендуют использовать взрослым при воспалительных заболеваниях пародонта.

4. Рекомендуется использовать детские зубные пасты с противокариозными (F, Ca, P) компонентами, детскую зубную щетку с мягкой щетиной. Следует менять щетку один раз в 2-3 месяца.

5. Необходима консультация ортодонта и оториноларинголога.

Ситуационная задача 3.

В клинику терапевтической стоматологии обратилась больная К., 15 лет, с жалобами на кратковременные боли в 17 зубе при приеме пищи. Пять дней назад 17 зуб был лечен по поводу среднего кариеса, пломба выполнена из материала «Филтек», прокладка из стеклоиономерного цемента «Витребонд».

Объективно: на жевательной поверхности 17 зуба пломба. Перкуссия 17 безболезненна.

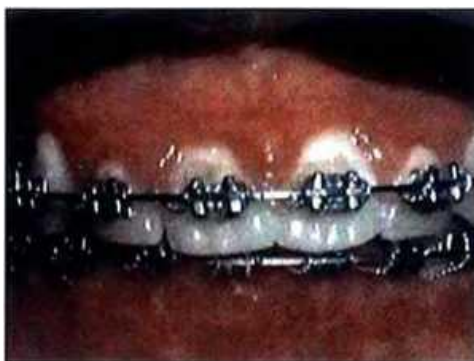Задания:

1. Каковы причины жалоб пациентки?
2. Перечислите, врачебные ошибки, которые могли привести к данной клинической ситуации.
3. Какие дополнительные методы обследования необходимо провести?
4. Какой класс кариозной полости по Блэку?
5. Тактика врача в этой ситуации.

Ответ.

1. Нарушение краевого прилегания пломбировочного материала (разгерметизация пломбы), «открытые» участки твердых тканей зуба в кариозной полости.
2. Препарирование кариозной полости без охлаждения, не правильное наложение изолирующей прокладки (не изолирует всей поверхности дентина), нарушение технологии работы с пломбировочным материалом.
3. Термодиагностика, электроодонтодиагностика.
4. I класс по Блэку.
5. Удаление ранее наложенной пломбы, пломбирование.

Ситуационная задача 4.



Пациенту А. 16 лет. Находится на лечении у ортодонта с применением брекет-системы. При осмотре: визуально выявляется мягкий зубной налет в области фиксации брекетов, пришеечной области, межзубных промежутках. После удаления зубного налета на зубах 1.1, 1.2, 1.3, 2.1, 2.2, 2.3 в пришеечной области обнаружены меловидные пятна с шероховатой поверхностью, блеск эмали в области очагов поражения отсутствует.

Десневые сосочки и маргинальная десна гиперемированы, отечны. Индекс РМА = 37%. Пациент чистит зубы 2 раза в день зубной щеткой с ровной подстрижкой щетины и фторидсодержащей зубной пастой.

Задания:

1. Назовите заболевание твердых тканей зубов, которому соответствует данная клиническая картина.
2. Оцените степень воспаления десны.
3. Назовите факторы, которые привели к патологии твердых тканей зубов и тканей пародонта.
4. Подберите средства ухода за полостью рта данному пациенту.
5. Укажите периодичность проведения профессиональной гигиены данному пациенту. Разработайте программу реабилитации данному пациенту.

Ответ.

1. K02.0 Кариес эмали. Очаговая деминерализация эмали.
2. Гингивит средней степени тяжести.
3. Наличие зубного налета, к накоплению которого привело наличие в полости рта брекет-системы, неудовлетворительный гигиенический уход за полостью рта вследствие неправильно подобранных средств гигиены.
4. Зубная щетка ортодонтическая с V-образным углублением, средней жесткости, противокариозные и противовоспалительные зубные пасты (чередование), суперфлоссы, зубные ершики, монопучковые щетки, ополаскиватели для полости рта противокариозного и противовоспалительного действия, ирригаторы для полости рта.
5. Профессиональную гигиену пациентам с брекет-системами рекомендуется проводить 1 раз в 2-3 месяца.

Ситуационная задача 5.

В клинику детской стоматологии обратился больной К., 14 лет, с жалобами на кратковременные боли в зубе 3.7 при приеме пищи. Боли появились 2 месяца назад. При объективном осмотре на апроксимально-дистальной поверхности зуба 3.7 глубокая кариозная полость. Зондирование болезненно по дну и стенкам кариозной полости, перкуссия безболезненна.

Задания:

1. Поставьте диагноз.
2. Какой класс кариозной полости по Блэку?
3. Назовите дополнительные методы обследования, которые нужно провести для уточнения диагноза.
4. Проведите дифференциальную диагностику.
5. Назовите этапы лечения.
6. Составьте план профилактических мероприятий.

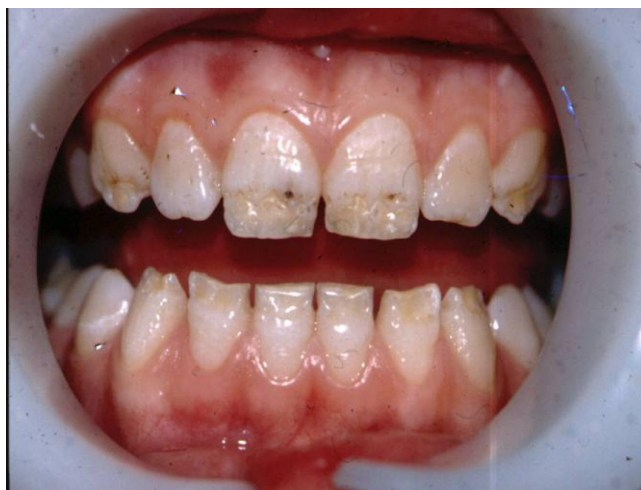Ответ.

1. K02.1 Кариес дентина. Глубокий кариес зуба 3.7.
2. II класс по Блэку.
3. Термометрия, электроодонтодиагностика.
4. Со средним кариесом, острым и хроническим пульпитом, хроническим верхушечным периодонтитом.
5. Анестезия, препарирование кариозной полости, медикаментозная обработка кариозной полости, наложение лечебной прокладки (по показаниям), наложение изолирующей прокладки, пломбирование.
6. Профессиональная гигиена полости рта, реминерализующая терапия 1 раз в 6 месяцев.

Тема 3.

Особенности течения и лечения некариозных поражений зубов у детей.

Ситуационная задача 1.



Пациент Д. 17 лет жалуется на наличие косметического дефекта эмали в области фронтальных зубов верхней и нижней челюсти. Изменения структуры зубов отмечаются с момента их прорезывания, (см. фото).

Задания:

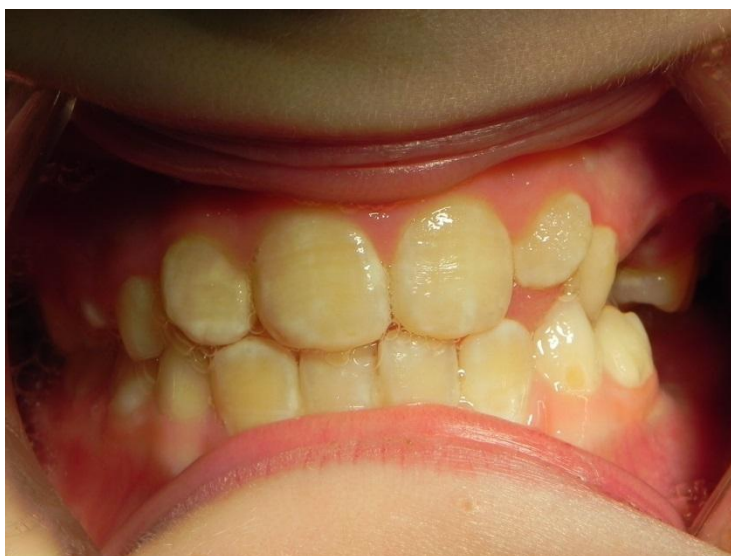1. Назовите поражение твердых тканей зубов, к которому относится данная патология.
2. С чем связана особенность локализации поражения твердых тканей?
3. Укажите данные анамнеза, необходимые для уточнения диагноза.
4. С нарушением деятельности каких клеток связано развитие данного поражения эмали?
5. Расскажите о методах диагностики, применяемых для постановки окончательного диагноза. Как осуществляется диспансеризация и реабилитация пациентов с данной патологией.

Ответ.

1. K00.4 Нарушение формирования зубов. Системная гипоплазия (болезни зубов некариозного происхождения, развивающиеся до их прорезывания).
2. Системный характер поражения эмали зубов связан со сроками закладки, формирования и прорезывания зубов.
3. Состояние здоровья ребенка в первые годы жизни.
4. Гипоплазия является результатом нарушения функции амелобластов.
5. Окрашивание 2%-ным раствором метиленового синего, зондирование. Диспансерное наблюдение 1 раз в 6 месяцев.

Ситуационная задача 2.

Пациент К. 10 лет обратился к стоматологу с жалобами на наличие пятен на зубах. При осмотре: множественные меловидные пятна на всех поверхностях зубов, в области пятен эмаль гладкая. Из анамнеза выяснено, что подобные изменения зубов имеются у одноклассников и друзей. Родился и проживает в Московской области, содержание фторида в питьевой воде 1,5 мг/л.



Задания:

1. Назовите заболевание, которому соответствует данная клиническая картина.
2. Назовите причину развития данного заболевания.
3. Назовите основные дифференциально-диагностические признаки данного заболевания. Как осуществляется диспансеризация и реабилитация пациентов с данной патологией.
4. Назовите известные вам классификации данного заболевания.
5. Подберите зубные пасты, которые может использовать данный пациент.
6. Как проводить профилактику данного заболевания.

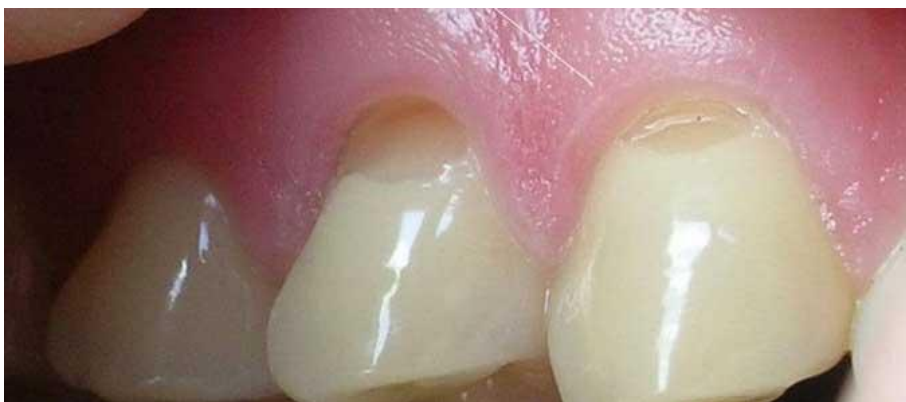Ответ.

1. K00.30 Флюороз зубов (пятнистая форма).
2. Повышенное содержание фторида в питьевой воде.

3. Время возникновения: до прорезывания постоянных зубов.
- Анамнез: пациент с рождения проживает в районе с повышенным содержанием фторида в питьевой воде.
 - Локализация: множественные пятна на всех поверхностях зубов; поражаются все постоянные зубы.
 - Характеристика очагов поражения: множественные пятна меловидного, светло-желтого или коричневого цвета с гладкой поверхностью, без четких границ.
 - Дополнительные методы обследования: участки поражения не окрашиваются 2%-ным раствором метиленового синего.
4. Классификация В.К. Патрикеева - клинические формы заболевания (штриховая, пятнистая, меловидно-крапчатая, эрозивная, деструктивная).
- Международная классификация Dean- по степени тяжести поражения (сомнительная, очень слабая, слабая, средняя, тяжелая).
5. Зубные пасты, не содержащие фторид. Из них наиболее целесообразно использовать лечебно-профилактические зубные пасты, содержащие соединения кальция, фосфаты.
6. Снижение концентрации фтора в питьевой воде (фильтрация, использование бутилированной воды).

Ситуационная задача 3.

К стоматологу обратился пациент С. 13 лет с жалобами на наличие дефектов твердых тканей верхних зубов, которые видны при улыбке. Беспокоят кратковременные боли при приеме кислой и сладкой пищи, чистке зубов. Пациент практически здоров. Из анамнеза установлено, что пациент чистит зубы 2 раза в день, совершая зубной щеткой горизонтальные и вертикальные движения, использует жесткую зубную щетку, пасты для курильщиков и периодически чистит зубы зубным порошком, так как курит в течение длительного времени. При осмотре на зубах 1.3, 1.4 в пришеечной области имеются дефекты твердых тканей клиновидной формы, болезненная реакция на температурные раздражители и при зондировании.



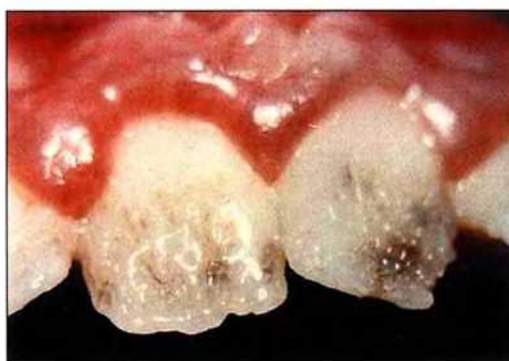Задания:

1. Назовите заболевание, соответствующее данной клинической картине.
2. Определите, к какой группе стоматологических заболеваний относится данная патология.
3. Назовите местные факторы, способствующие развитию патологии твердых тканей зубов у данного пациента.
4. Укажите периодичность использования высокоабразивных зубных паст у лиц, склонных к образованию плотного зубного налета.
5. Дайте рекомендации по выбору средств индивидуальной гигиены для пациентов с повышенной чувствительностью твердых тканей зубов. Как осуществляется диспансеризация и реабилитация пациентов с данной патологией.
6. Какова профилактика данного заболевания.

Ответ.

1. K03.1 Истирание твердых тканей зубов (клиновидный дефект).
2. Некариозные поражения твердых тканей зубов, возникающие после их прорезывания.
3. Нарушение техники чистки зубов (горизонтальные движения зубной щетки), регулярное применение жесткой зубной щетки и высокоабразивных средств гигиены (зубной порошок).
4. Высокоабразивные зубные пасты следует использовать 1-2 раза в неделю, в остальные дни рекомендуется чередование лечебно-профилактических зубных паст. Не рекомендуется использовать зубной порошок.
5. Пациентам с повышенной чувствительностью твердых тканей зубов рекомендуется использовать мягкую зубную щетку, ополаскиватели и пасты для снижения чувствительности зубов, содержащие активные компоненты: хлорид стронция, соединения кальция, в том числе гидроксиапатит, фториды, цитраты, нитрат калия, хлорид калия.
6. Правильная индивидуальная гигиена полости рта.

Ситуационная задача 4.



Пациентка Л. 9 лет поступила в клинику с жалобами на косметический дефект, который проявлялся на коронках всех постоянных зубов в виде ямок и бороздок. При сборе анамнеза выяснено, что зубы прорезывались с описанной выше клинической картиной, похожие зубы были у бабушки по материнской линии.

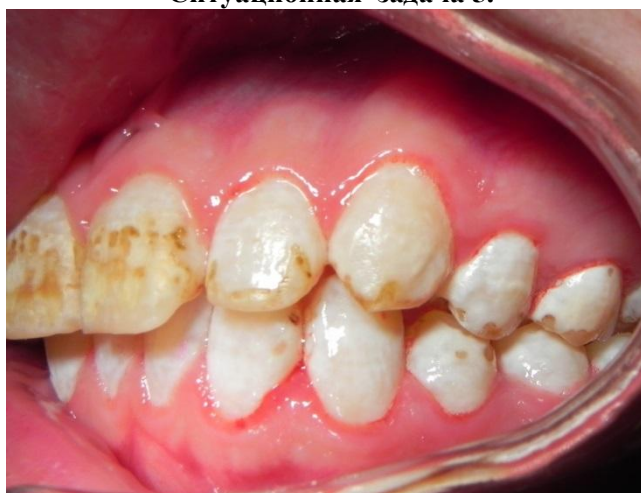Задания:

1. Объясните причину данного заболевания зубов.
2. Укажите группу некариозных поражений твердых тканей зубов, к которой относится данное заболевание.
3. Поставьте предварительный диагноз.
4. Назовите специалистов, которые могут подтвердить диагноз.
5. Укажите метод лечения для достижения косметического эффекта и сроки его проведения.

Ответ.

1. Заболевание наследственное.
2. К наследственным нарушениям развития зубов.
3. K00.50 Несовершенный амелогенез («рифленные» зубы).
4. Медицинские генетики.
5. Для достижения косметического эффекта показано изготовление виниров после завершения формирования корней.

Ситуационная задача 5.



Мальчик 14 лет поступил в клинику с жалобами на измененный цвет зубов. При сборе анамнеза выяснено, что мальчик в возрасте 5-7 лет неоднократно болел ОРВИ. Местно: на разных поверхностях всех зубов имеются множественные дефекты эмали темной окраски. Зубы прорезались уже измененными.

Задания:

1. Укажите причину, способную вызвать такие изменения эмали зубов.
2. Назовите заболевания, с которыми следует проводить дифференциальную диагностику.
3. Назовите возрастной период воздействия неблагоприятного причинного фактора.
4. Поставьте диагноз.
5. Составьте план лечения. Как осуществляется диспансеризация и реабилитация пациентов с данной патологией.

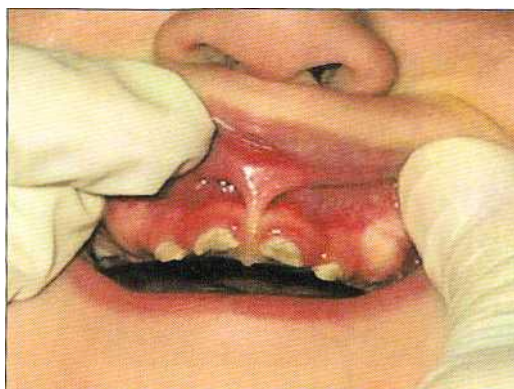Ответ.

1. Употребление питьевой воды с повышенным содержанием фторидов.
2. С системной гипоплазией эмали, с множественным кариесом в стадии пятна и поверхностным кариесом; с наследственным несовершенным амелогенезом.
3. Первые годы жизни ребенка.
4. K00.30 Флюороз зубов, меловидно-крапчатая форма.
5. Для достижения косметического эффекта проводятся методы отбеливания и изготовление виниров.

Тема 4.

Особенности течения и лечения пульпитов временных и постоянных зубов у детей.

Пациент У., 2 года 3 месяца. Родители обратились к стоматологу с жалобами на разрушение зубов. Из анамнеза выяснено, что ребенок с рождения находился на искусственном вскармливании, дополнительно получая из бутылочки сладкие соки и воду.



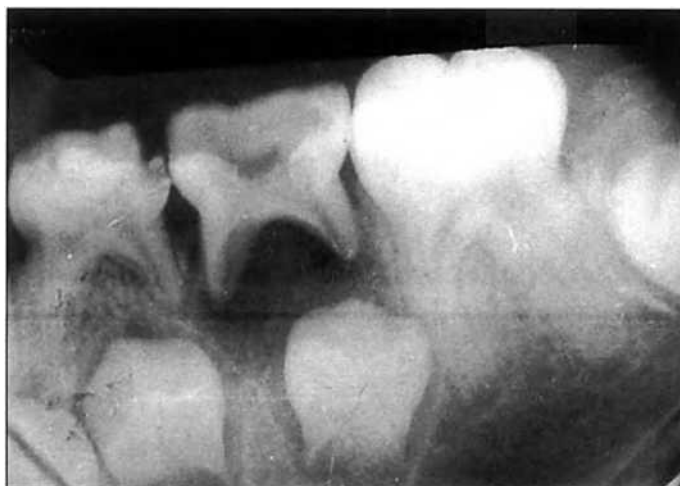Задания:

1. Оцените состояние зубов ребенка и поставьте предварительный диагноз.
2. Назовите патогенетические факторы развития данной клинической ситуации.
3. Укажите особенности процесса разрушения зубов, которые можно выявить при осмотре данного пациента.
4. Предложите тактику лечения этих зубов. Как осуществляется диспансеризация и реабилитация пациентов с данной патологией.
5. Объясните прогноз для данной клинической ситуации.
6. Какова тактика обучения пациента основным гигиеническим мероприятиям оздоровительного характера и мероприятиям, направленным на предупреждение возникновения и (или) распространения стоматологических заболеваний, их раннюю диагностику, выявление причин и условий их возникновения и развития.

Ответ

1. При осмотре выявлено разрушение коронок зубов 5.2, 5.1, 6.1, 6.2. Предварительный диагноз - осложненный кариес.
2. Нарушение течения беременности у матери, характер вскармливания, отсутствие гигиены полости рта, заболевания ребенка.
3. Кариозные пятна в пришеечной области образуются в местах скопления мягкого налета. Циркулярный кариес приводит к осложнениям (отлому коронки).
4. Лечение зубов 5.2, 5.1, 6.1, 6.2 возможно после проведения рентгенологического исследования и оценки состояния периапикальных тканей зубов 5.2, 5.1, 6.1, 6.2.
5. Прогноз для постоянных зубов благоприятный, если зачаток не вовлечен в воспалительный процесс.
6. Профессиональная гигиена полости рта, контролируемая чистка. Мотивация родителей на соблюдение правильного питания и регулярной чистки зубов.

Ситуационная задача 2.



Пациент П. 8 лет жалуется на постоянные ноющие боли в зубе 7.5, усиливающиеся при приеме пищи и накусывании. В анамнезе - 6 месяцев назад в поликлинике было начато, но не завершено лечение зуба 7.5. В настоящее время при осмотре выявлено: слизистая оболочка десны вокруг зуба 7.5 гиперемирована, отечна, переходная складка сглажена, перкуссия резко болезненна. Для уточнения диагноза ребенок направлен на рентгенографию.

Задания:

1. Опишите рентгенограмму.
2. Поставьте предварительный диагноз.
3. Выберите план лечения.

4. Оцените состояние зачатка зуба 3.5 и дайте прогноз.
5. Укажите специалистов, которых следует привлечь для лечения пациента. Как осуществляется диспансеризация и реабилитация пациентов с данной патологией.
6. Какова тактика обучения пациента основным гигиеническим мероприятиям оздоровительного характера и мероприятиям, направленным на предупреждение возникновения и (или) распространения стоматологических заболеваний, их раннюю диагностику, выявление причин и условий их возникновения и развития.

Ответ.

1. По рентгенограмме определяется разрушение костной ткани вокруг корня зуба 7.5 с нечеткими контурами, отсутствие компактной пластинки вокруг зачатка зуба 3.5.
2. K04.5 Обострение хронического апикального гранулирующего периодонтита.
3. Удаление зуба 7.5.
4. Отсутствие компактной пластинки вокруг зачатка свидетельствует о возможном вовлечении зачатка постоянного зуба в воспаление. Возможно образование местной гипоплазии эмали зуба 3.5.
5. Хирурга-стоматолога и ортодонта. Ортодонт устанавливает аппарат для удержания места для зуба 3.5.
6. Профессиональная гигиена полости рта, контролируемая чистка.

Ситуационная задача 3.

Ребенок 5,5 года жалуется на боль при приеме пищи в зубе на верхней челюсти слева. Объективно: в 65 зубе - кариозная полость, локализованная в пределах плащевого дентина. После удаления размягченного дентина выявлено ее сообщение с полостью зуба. После вскрытия полости зуба произошёл спонтанный гемостаз за 1 минуту. Выберите оптимальный метод лечения в данном случае.

Задания:

1. Укажите дополнительные методы исследования для постановки диагноза.
2. Поставьте диагноз.
3. Выберите и обоснуйте метод лечения.
4. Опишите основные этапы лечения.
5. Выскажите прогноз заболевания. Как осуществляется диспансеризация и реабилитация пациентов с данной патологией.

Ответ.

1. Рентгенодиагностика для выявления патологических изменений в периапикальных тканях.
2. K04.03 Хронический пульпит зуба 6.5. Обратимый пульпит.
3. Витальная ампутация.
4. Анестезия, ампутация пульпы, спонтанный гемостаз, МТА или биодентин на культю пульпы, временная повязка из стеклоиномерного цемента. При отсутствии жалоб - через неделю восстановление стандартной металлической коронкой. Возможно проведение лечения а 1 посещение. Диспансерное наблюдение, рентгенологический контроль 1 раз в 6 месяцев.
5. Для зуба - благоприятный. Диспансерное наблюдение до смены временного зуба на постоянный зуб.

Ситуационная задача 4.

Ребенку 6 лет, по поводу хронического фиброзного пульпита наложена мышьяковистая паста в 75 зуб 4 дня назад. Своевременно для дальнейшего лечения не явился. Перкуссия зуба болезненна, переходная складка не изменена.

Задания:

1. Поставьте диагноз.
2. Составьте план лечения.

Ответ.

1. Мышьяковистый периодонтит зуба 7.5.

2. Удаление мышьяковистой пасты.

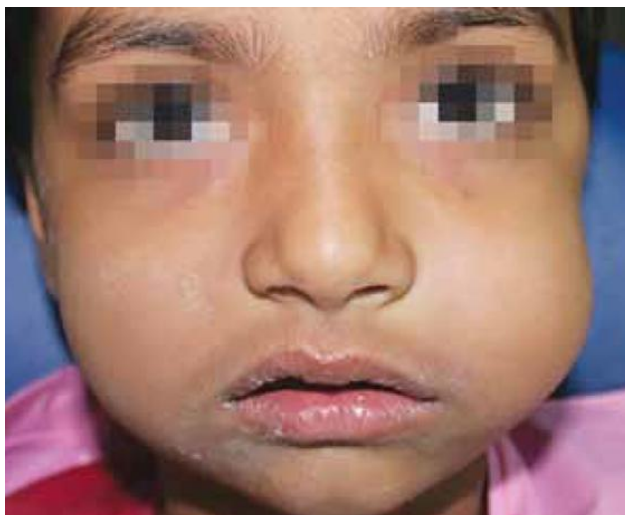Применение антидота – унитиол, йод.

Механическая и медиаментозная обработка корневых каналов, наложение повязки с противовоспалительным действием – пульпосептин на 2-3 дня.

Во 2 посещение, при отсутствии жалоб окончательное пломбирование корневых каналов цинкофосфатной пастой или Витапекс.

Постановка постоянной пломбы или стандартной металлической коронки.

Ситуационная задача 5.



Девочка, 4 года, обратилась в детскую стоматологическую поликлинику с жалобами на боли в области верхней челюсти слева, длящиеся более 2 дней, полости на верхней челюсти слева. При клиническом осмотре обнаружено глубокое кариозное поражение на жевательной поверхности зубов 6.4, 6.5. При рентгенологическом исследовании периапикальной патологии не выявлено.

Выбран метод лечения витальная экстирпация.

Процедура пульпэктомии была начата после проведения местной анестезии. Подготовлена полость доступа и определена рабочая длина.

Проводилось периодическое орошение каналов 3% NaOCl во время биомеханической обработки корневых каналов.

Во время лечения на левой стороне лица внезапно появился спонтанный внеротовой отек, который постепенно увеличивался, распространяясь от левого подглазничного края к углу нижней челюсти, и пациентка стала жаловаться на сильную боль.

При пальпации припухлость мягкая, разлитая. При пальпации периорбитальной припухлости ощущалась крепитация, открывание рта не ограничено.

Задания:

1. Какое осложнение произошло во время лечения?
2. Какую ошибку допустил врач во время лечения?
3. Тактика ведения данного состояния.
4. Профилактика данного осложнения.

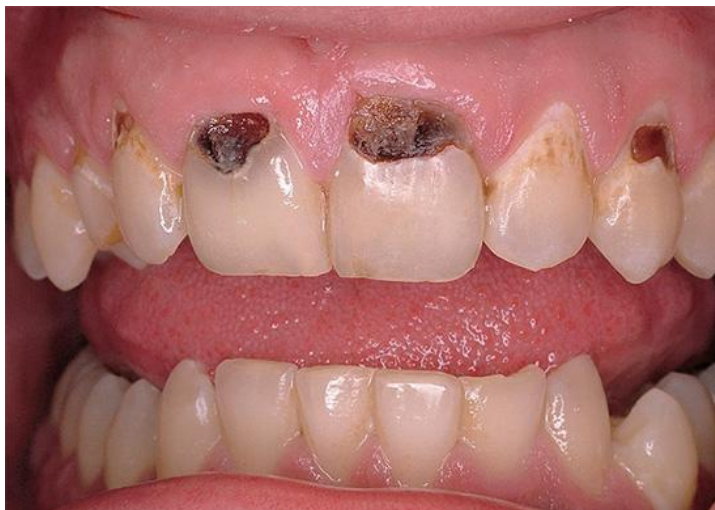Ответ.

1. «Гипохлоритовая авария».
2. Выведение раствора гипохлорита натрия за апикальное отверстие.
3. Обильное промывание дистиллированной водой, повязки на зубы, лёд на место отёка. Общее лечение: антибиотик, НПВС, антигистаминный препарат, кортикостероид.
4. Соответствующая подготовка эндодонтического доступа; Контроль рабочей длины; Ирригационная игла должна быть на 1–3 мм короче рабочей длины; Пассивное

размещение кончика иглы внутри канала без заклинивания в канале, что позволяет игле свободно перемещаться; Ирригант следует аккуратно ввести в корневой канал с низким постоянным давлением; Необходимо использовать иглы с боковым портом, специально разработанные для эндодонтических целей.

Тема 5.

Особенности течения и лечения периодонтитов временных и постоянных зубов у детей. Ситуационная задача 1.



У пациента А. 16 лет на вестибулярной поверхности 1.1 зуба глубокая кариозная полость, заполненная размягченным дентином. При зондировании определяется болезненность по всему дну.

Задания:

1. Поставьте предварительный диагноз.
2. Проведите дифференциальную диагностику.
3. Укажите препараты, применяемые в качестве лечебной прокладки.
4. Объясните механизм действия лечебной прокладки.
5. Предложите пломбировочные материалы для данной клинической ситуации. Как осуществляется диспансеризация и реабилитация пациентов с данной патологией.

Ответы

1. К 04.00 Гиперемия пульпы.
2. Хронический фиброзный пульпит, кариес дентина.
3. Препараты на основе гидроокиси кальция.
4. Одонтотропное, противовоспалительное.
5. Композит, компомер. Диспансерное наблюдение до окончания формирования корня каждые 3-6 месяцев, затем эстетическое восстановление.

Ситуационная задача 2.

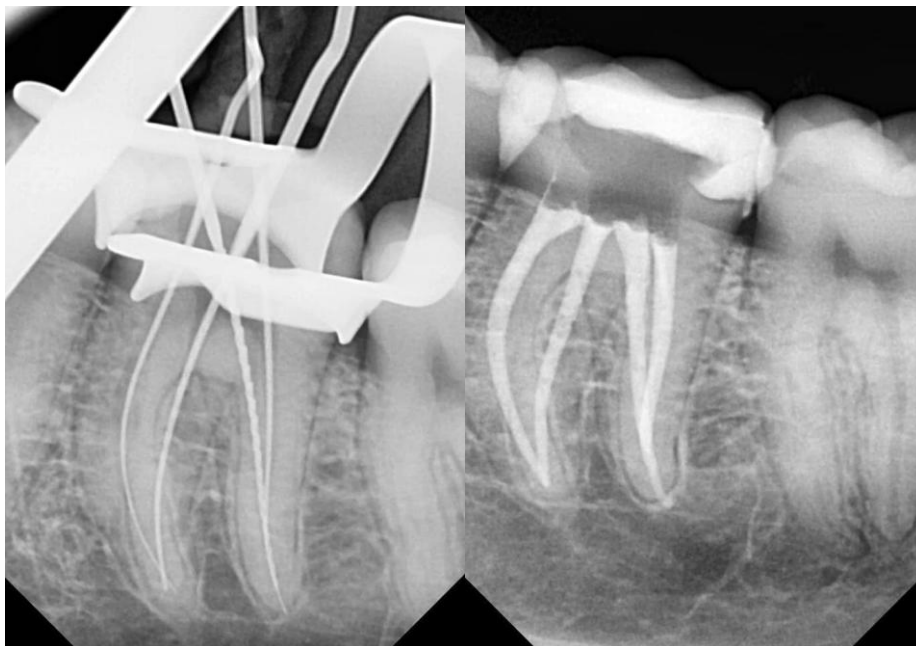


Рис.1

Рис.2

На рентгенограммах представлены этапы эндодонтического лечения.

На рентгенограмме 1 виден моляр нижней челюсти с введенными в корневые каналы эндодонтическими инструментами.

На рентгенограмме 2 виден моляр нижней челюсти после пломбирования корневых каналов гуттаперчевыми штифтами методом латеральной конденсации.

Задания:

1. Цель выполнения рентгеновского снимка - 1 (рис. 1).
2. Расскажите о методах определения длины корневого канала.
3. Цель определения длины корневого канала.
4. Укажите ошибки и осложнения, которые предупреждает формирование апикального уступа.
5. Укажите количество рентгенограмм, выполняемых по стандартам эндодонтического лечения, их назначение.

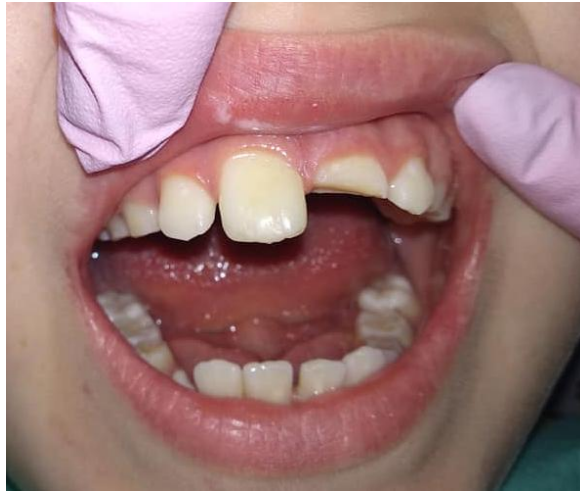Ответ.

1. Рентгенограмма со эндодонтическими инструментами в корневых каналах выполняется для определения длины корневых каналов и степени их прохождения.
2. Длину корневых каналов можно определить при помощи апекслокатора, специальных таблиц.
3. Для качественного пломбирования.
4. Формирование апикального уступа препятствует выведению пломбировочного материала за пределы канала.
5. Стандарты рентгенологического исследования:
 - диагностический снимок;
 - измерение рабочей длины корня зуба (с мастерфайлами);
 - контроль положения центрального штифта;
 - контроль качества пломбирования корневого канала.

Ситуационная задача 3.

Ребенок 8 лет упал на уроке физкультуры и сломал зуб. Обратился к стоматологу через 2 часа после травмы. Жалуется на боль при приеме горячей и холодной пищи.

Местно: Зуб 2.1 имеет горизонтальный отлом на 2/3 коронки, при зондировании линии отлома выявлено сообщение с полостью зуба, пульпа кровоточит и болезненна. Слизистая оболочка в области зуба 2.1 не изменена, перкуссия болезненная.



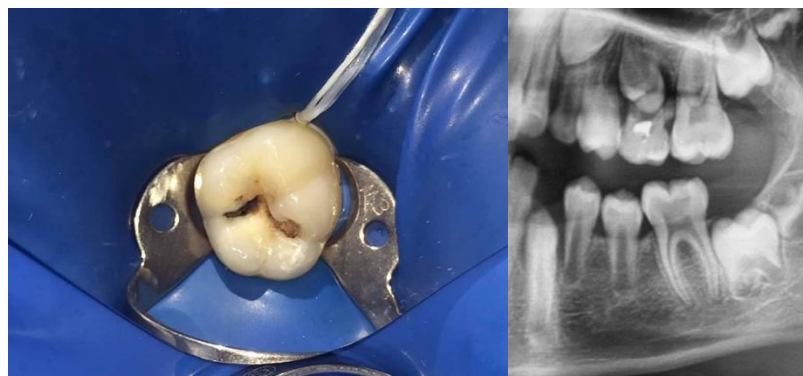Задания:

1. Укажите дополнительные методы исследования для постановки диагноза.
2. Поставьте диагноз.
3. Выберите и обоснуйте метод лечения.
4. Опишите основные этапы лечения.
5. Выскажите прогноз заболевания. Как осуществляется диспансеризация и реабилитация пациентов с данной патологией.

Ответ.

1. Рентгенодиагностика для выявления степени формирования корня, отсутствия перелома корня и альвеолярного отростка.
2. K04.01. Острый очаговый пульпит в зубе 2.1.
3. Витальная ампутация - для обеспечения возможности полноценного формирования корня зуба.
4. Анестезия, ампутация пульпы, спонтанный гемостаз, МТА или биодентин на культю пульпы, временная повязка из стеклоиономерного цемента. Динамическое наблюдение за состоянием пульпы - ЭОД. При отсутствии жалоб - через неделю восстановление коронки с применением композитных пломбировочных материалов, при наличии отломка, фиксация отломка в 1 посещение. Рентгенологический контроль 1 раз в 6 месяцев.
5. Для формирования корня - благоприятный, при сохранении жизнеспособности пульпы. Диспансерное наблюдение до окнчания формирования корня каждые 3-6 месяцев, затем эстетическое восстановление.
6. Профессиональная гигиена полости рта, контролируемая чистка.

Ситуационная задача 4.



Пациент, 11 лет, обратился с целью санации. Жалоб не предъявляет. Данные объективного осмотра: лицо симметричное, кожа чистая, открывание рта в полном

объеме, пальпация ВНЧС безболезненная, лимфатические узлы не пальпируются, слизистая оболочка полости рта розовая, влажная, без патологических образований. Холодовой тест положительный. Перкуссия зуба 4.6 безболезненная. На внутриротовой фотографии и рентгенограмме состояние зуба 4.6 до лечения.

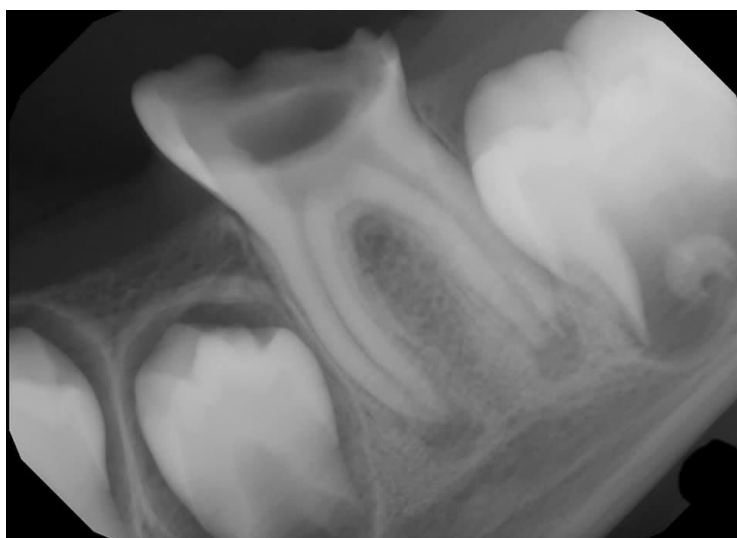
Задания:

1. Поставьте предварительный диагноз.
2. Выберите метод лечения.
3. Опишите этапы лечения.

Ответ.

1. К 04.03 хронический пульпит зуба 4.6
2. Пульпотомия с МТА или биодентином, постоянное восстановление композитом.
3. Местная анестезия, изоляция коффердамом, апмутаия коронковой пульпы экскаватором или бором до устьев корневых каналов. Спонтанный гемостаз до 2 минут. Наложение МТА на пульпу в области устьев корневых каналов. Восстановление композитом по штампу. Рентген-контроль, диспансерное наблюдение.

Ситуационная задача 5.



Представлена рентгенограмма зуба 3.6 пациентки М. 10 лет, обратившейся в клинику с жалобами на сильные боли, возникающие при накусывании на зуб, появление чувства «выросшего зуба».

Задания:

1. Опишите представленную рентгенограмму.
2. Поставьте диагноз.
3. Составьте план лечения.
4. Расскажите о пломбировочных материалах, которые будут использованы для лечения.
5. Как осуществляется диспансеризация пациентов с данной патологией.

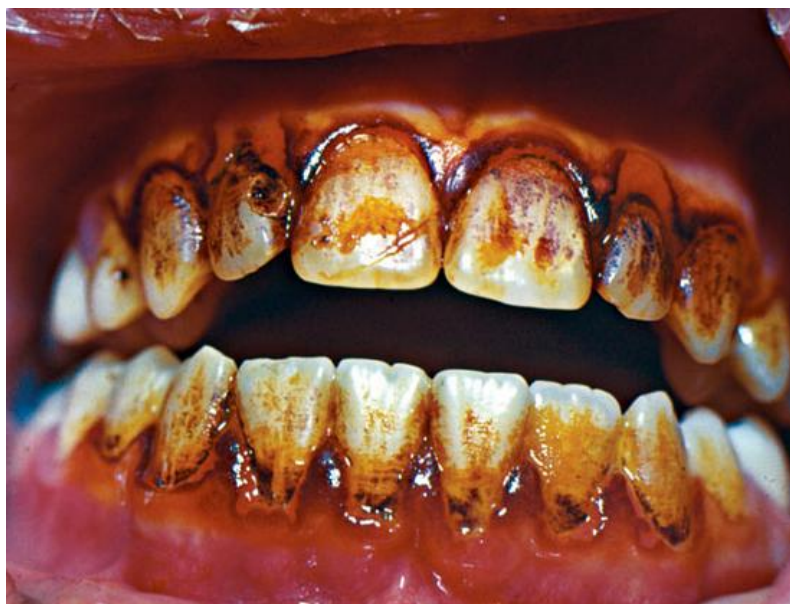Ответ.

1. Внутриротовая рентгенограмма зуба 3.6. Кариозная полость сообщается с полостью зуба. Корень находится на стадии формирования. В области верхушек корней очаг деструкции костной ткани с нечеткими границами.
2. К 04.7 периапикальный абсцесс без свища зуба 3.6.
3. Местная анестезия, изоляция коффердамом, механическая и медикаментозная обработка корневых каналов, повязка с гидроксидом кальция на 7 дней. Далее возможно проведение многоэтапной апексификации с гидроксидом кальция, одношаговой апексификации с МТА (биодентином) или реваскуляризации.
4. МТА - цементоподобный материал, используемый в качестве материала для пломбирования

апикальной части корневого канала, для закрытия перфораций и покрытия пульпы, а также в качестве барьера в апикальной части в зубах с открытой верхушкой. Гидроксид кальция - белый порошок без запаха с сильной щелочностью, используемый в качестве внутриканального лекарственного средства при нехирургических эндодонтических процедурах, а также при травматических повреждениях; Препараты способствуют кальцификации; Различные препараты могут использоваться для покрытия пульпы, пульпотомии, апексогенеза и апексификации в постоянных зубах; Подавляет воспалительную резорбцию и демонстрирует антимикробную активность..

5. Диспансерное наблюдение 1 раз в 6 месяцев после окончания лечения.

Тема 6.
Особенности течения и лечения заболеваний пародонта у детей
Ситуационная задача 1.



У подростка С. 13 лет жалобы на кровоточивость десен во время чистки зубов и при откусывании жесткой пищи. При осмотре выявлена отечность и гиперемия десневого края у передних зубов верхней и нижней челюсти, отложение мягкого налета на зубах.

Задания:

1. Оцените результаты проведенного метода исследования (см. фото).
2. Поставьте диагноз.
3. Составьте план обследования.
4. Проведите дифференциальную диагностику.
5. Составьте план лечения.
6. Проведите профилактику данного заболевания

Ответ.

1. Результат обследования выявляет наличие гликогена при воспалении десны.
2. K05.10 Хронический катаральный гингивит.
3. Рентгенография, индекс РМА и СРITN, анализ крови на сахар, консультация педиатра, консультация эндокринолога и ортодонта.
4. Дифференциальная диагностика проводится с хроническим пародонтитом на основании данных пародонтальных индексов и рентгенологического исследования.
5. Обучение гигиене полости рта, санация полости рта, обезболивание десны, профессиональная гигиена, аппликация противовоспалительных препаратов (раствор хлоргексидина), лечебная повязка на десну, физиотерапевтическое лечение, пальцевой массаж десен.

6. Рекомендации по гигиене полости рта, подбор средств индивидуальной гигиены.

Ситуационная задача 2.

Ребенок 13 лет жалуется на ноющие боли в области верхних премоляров слева. В 24 зубе небольшая кариозная полость на дистальной поверхности, 25 зуб интактный. Зубы не чистит, жует пищу преимущественно на праве стороне. Горизонтальная перкуссия 24, 25 зубов умеренно болезненна, десна гиперемирована.

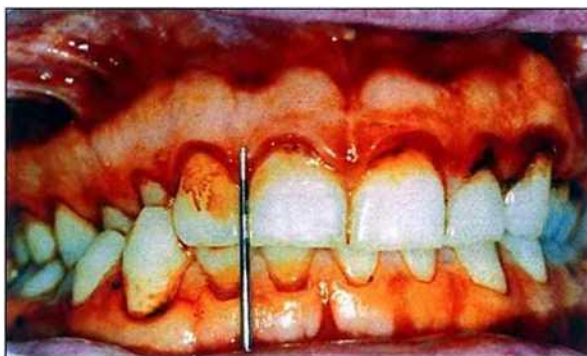Задания

- 1.Обследуйте ребенка.
2. Проведите дифференциальную диагностику и сформулируйте предварительный диагноз заболевания.
- 3.Составьте план лечения.
4. Что привело к данному состоянию пациента.

Ответ

1. Внутриротовая рентгенография зубов 2.4, 2.5 и снимок в прикусе зубов 2.4, 2.5. ЭОД и термопроба зуба 2.4.
2. Предварительный диагноз: K05.30 хронический локализованный пародонтит лёгкой степени тяжести в области зубов 2.4, 2.5.
Учитывая клинические и рентгенологические данные, дифференциальную диагностику следует проводить между гингивитом, пародонтитом средней степени тяжести, периодонтитом.
- 3.План лечения:
 - лечение кариеса зуба 2.4, восстановление контактного пункта
 - коррекция и контроль гигиены рта; мотивация на постоянное соблюдение гигиенических мероприятий;
 - местная противовоспалительная терапия;Диспансерное наблюдение 1 раз в 3 месяца.
- 4.Отсутствие контактного пункта между зубами 2.4, 2.5.

Ситуационная задача 3.



Пациент Л. 17 лет обратился к стоматологу с жалобами на кровоточивость десны при чистке зубов, неприятный запах из полости рта. Считает себя больным более 5 лет, когда стал обращать внимание на появление крови во время чистки зубов. Проводились осмотры у стоматолога каждые 6 месяцев, лечение зубов по поводу кариеса. При внешнем осмотре: кожные покровы без видимых изменений. При осмотре полости рта: гигиена неудовлетворительная, слизистая оболочка губ, щек бледно-розового цвета, достаточно увлажнена, без видимых патологических изменений. В области зубов 3.2.1 | 1.2.3 карманы 3,5 мм. Десну окрасили раствором Шиллера-Писарева.

Задания:

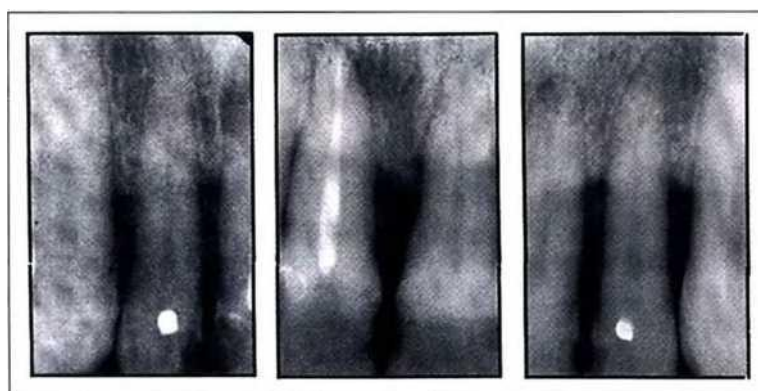
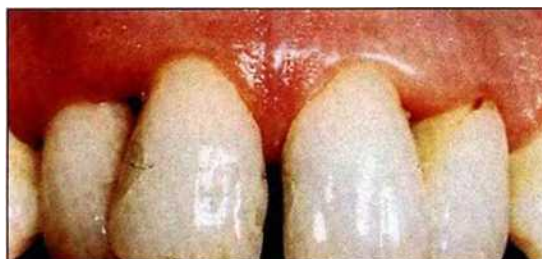1. Назовите группу заболеваний пародонта, к которой может относиться данная патология.
2. Назовите причину патологических изменений десны у этого пациента.
3. Определите индекс РМА в области зубов 1.3, 1.2, 1.1, 2.1, 2.2, 2.3.
4. Поставьте предварительный диагноз. Назовите метод диагностики, необходимый для уточнения диагноза.
5. Составьте план лечения.

Ответ.

1. К группе воспалительных заболеваний пародонта.
2. Причиной патологических изменений десны у этого пациента является микробная бляшка, которая не полностью удаляется с поверхности зубов при их ежедневной чистке.
3. Индекс РМА в области 1.3, 1.2, 1.1, 2.1, 2.2, 2.3 равен 66,6(6)%.
4. Предварительный диагноз: K05.30 хронический локализованный пародонтит легкой степени в области 1.3, 1.2, 1.1, 2.1, 2.2, 2.3. Для уточнения диагноза необходимо применить рентгенологический метод исследования – серия рентгенограмм в прямой проекции.
5. План лечения:
 - удаление зубных отложений;
 - коррекция и контроль гигиены рта;
 - местная противовоспалительная терапия;
 - санация полости рта
 - диспансерное наблюдение и реабилитация 1 раз в 3 месяца.

Ситуационная задача 4.

Пациентка П. 17 лет обратилась к стоматологу с жалобами на подвижность резцов верхней челюсти, появление щели между зубами, крови во время чистки зубов и припухлость десны, которая в течение последнего года возникала трижды. Стоматолога посещает регулярно 2 раза в год: проводится лечение зубов, удаление зубного камня. Внешний осмотр: кожные покровы без видимой патологии. Осмотр полости рта: слизистая оболочка губ, щек без патологических изменений. Десневые сосочки и маргинальная десна отечны, гиперемированы, кровоточат при зондировании. Пародонтальные карманы в области 1.3, 1.2, 1.1, 2.1, 2.2, 2.3 равны 4-5 мм. Патологическая подвижность 2.1, 1.2 соответствует I степени.



Задания:

1. Опишите рентгенограмму в области центральных резцов верхней челюсти.
2. Проведите расчет пародонтального индекса (ПИ по Расселу) с учетом данных рентгенологического исследования.
3. Проведите дифференциальную диагностику и сформулируйте предварительный диагноз заболевания.
4. Составьте план дополнительного обследования.

5. Составьте план лечения согласно Клиническим рекомендациям.

Ответ.

1. На контактных внутриротовых рентгенограммах в области 1.1 2.1 зубов высота межальвеолярной перегородки снижена на длину корней зубов, отсутствует кортикальная пластинка на вершине межальвеолярной перегородки, резорбция альвеолярной кости II степени.

Заключение по рентгенограмме: резорбция межальвеолярной перегородки II степени, что соответствует пародонтиту средней степени тяжести.

2. Пародонтальный индекс (ПИ по Расселу) в области 1.3, 1.2, 1.1, 2.1, 2.2, 2.3 соответствует 6 баллам.

3. Предварительный диагноз: K05.30 хронический локализованный пародонтит средней степени в области 1.3, 1.2, 1.1, 2.1, 2.2, 2.3.

Учитывая клинические и рентгенологические данные, дифференциальную диагностику следует проводить между гингивитом, пародонтитом легкой и тяжелой степени.

4. План дополнительного обследования:

- общий клинический анализ крови;
- биохимический анализ крови на содержание глюкозы;
- анализ крови на ВИЧ-инфекцию;
- заключение врача терапевта общего профиля о перенесенных и сопутствующих заболеваниях.

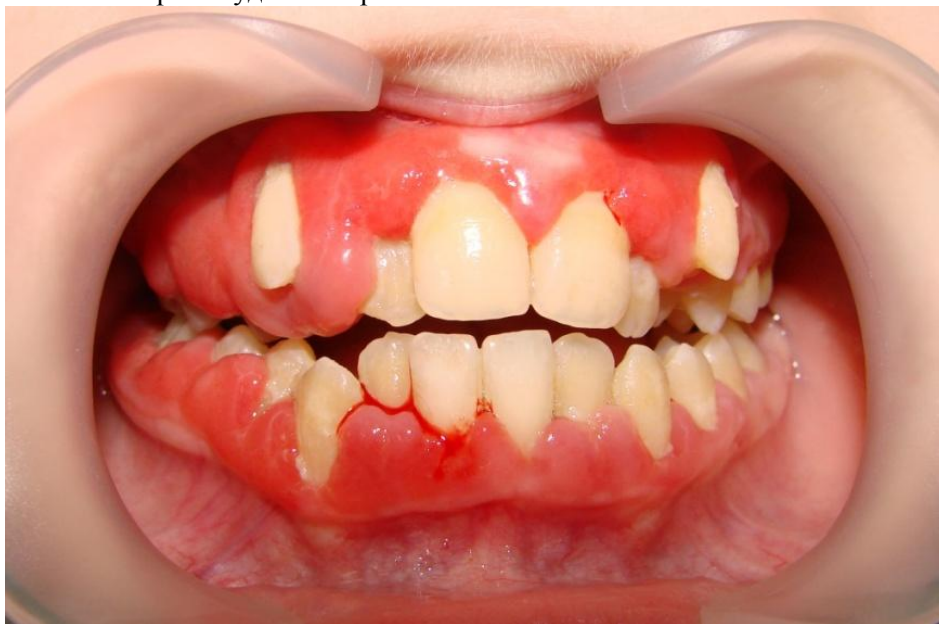5. План лечения:

- коррекция и контроль гигиены рта, профессиональная гигиена полости рта;
- местная противовоспалительная терапия;
- шинирование 1.3, 1.2, 1.1, 2.1, 2.2, 2.3;
- избирательное пришлифовывание зубов верхней и нижней челюстей;
- поддерживающая терапия 1 раз в 3 месяца.

Ситуационная задача 5.

В клинику обратился пациент С., 13 лет, с жалобами на разрастание десны. Боль и кровоточивость при приеме пищи, чистке зубов.

Объективно: гипертрофия десневого края в области зубов верхней и нижней челюсти, скученность зубов. Гигиена полости рта неудовлетворительная.



Задание:

1. Поставьте предварительный диагноз.
2. Назовите дополнительные методы обследования, которые необходимо провести.
3. Назовите возможные причины развития данной патологии у данного пациента.
4. Составьте план лечения пациента согласно Клиническим рекомендациям.

Ответ

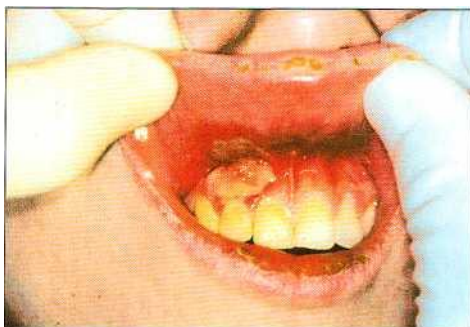1. K05.11 Хронический генерализованный гиперпластический гингивит тяжелой степени (отечная форма).
2. Рентгенологическое исследование, общий анализ крови, биохимический анализ крови, анализ крови на сахар, анализ крови на гормоны, анализ крови на ВИЧ-инфекцию, гепатиты В, С, определение концентрации иммуноглобулинов, количества Т- и В-лимфоцитов в сыворотке крови.
3. Неудовлетворительная гигиена полости рта, ортодонтическая патология, возможное наличие общесоматической патологии (эндокринологические нарушения, сахарный диабет, иммунодефицит, ВИЧ-инфекция).
4. Обучение гигиене полости рта с подбором средств гигиены, профессиональная гигиена полости рта, проведение местной противовоспалительной терапии, с использованием пародонтальных повязок, операция гингивэктомии с четким соблюдением архитектоники десневого края, ортодонтическое лечение после стихания воспалительных явлений.

Тема 7.

Заболевания слизистой оболочки полости рта у детей.

Ситуационная задача 1.

Пациент Н. 13 лет направлен на консультацию в клинику. После лечения зуба у стоматолога жалуется на сильную болезненность мягких тканей губы на стороне леченого зуба. Во время лечения появилось жжение слизистой оболочки верхней губы после наложения ватного валика. При осмотре: регионарные лимфатические узлы не пальпируются. На слизистой оболочке верхней губы, переходной складки, десны соответственно зубам 1.1, 1.2, 1.3 имеется гезко болезненная язва с коагуляционной пленкой, мягкая при пальпации.



Задания:

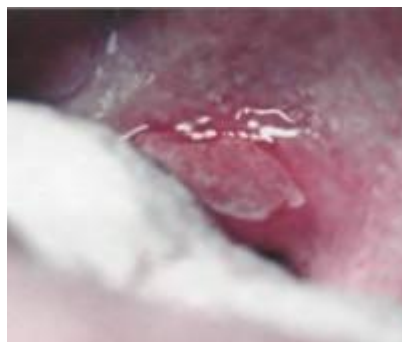1. Укажите групповую принадлежность данного заболевания.
2. Поставьте предварительный диагноз.
3. Назовите возможные причины развития данной патологии.
4. Проведите дифференциальную диагностику.
5. Составьте план лечебных и профилактических мероприятий.

Ответ

1. Группа травматических поражений.
2. Т.28.5 Травматическая язва. Химическая травма.
3. Ожог кислотой в результате не внимательной работы врача.
4. Дифференциальную диагностику проводят с язвенными поражениями слизистой оболочки полости рта (язвой Венсана, острой механической травмой).
5. План лечения.
 - аппликационная анестезия;
 - аппликация протеолитических ферментов (трипсин, химопсин) на 5-7 минут;
 - антисептическая обработка (1%-ный раствор перекиси водорода, 0,06%-ный раствор хлоргексидина);

- аппликация эпителизирующих препаратов (масляные растворы витаминов А и Е, масло шиповника, солкосерил дентальный);
- Профилактика: осторожное обращение с медикаментами, ответственность врача.

Ситуационная задача 2.



У ребенка 4-х недель, находящегося на искусственном вскармливании, мать заметила на небе «язву». Из анамнеза выяснено, что ребенок родился недоношенным, плохо прибавляет в весе. На границе твердого и мягкого неба округлая эрозия размером около 1,2 см в диаметре.

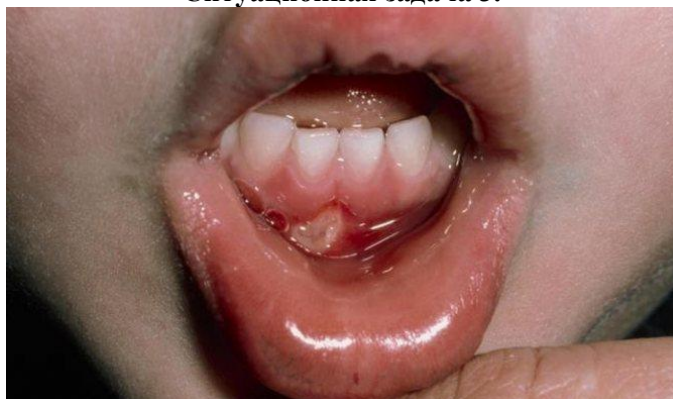
Задания:

1. Поставьте диагноз.
2. Назовите возможные причины развития данной патологии.
3. Составьте план лечения.
4. Опишите профилактические мероприятия при данном заболевании.

Ответ

1. Афты Беднара.
2. Неправильно подобранная соска или грубый сосок матери.
3. Замена соски, обезболивание – камистад, калгель, антисептическая обработка – хлоргексидин 0,05%, отвары трав, кератопластики – солксерил, аекол.
4. Правильная форма и размер сосок.

Ситуационная задача 3.



У девочки 5 лет в течение 1,5 лет каждые 2-3 месяца появляются единичные "язвочки" в разных участках слизистой оболочки рта.

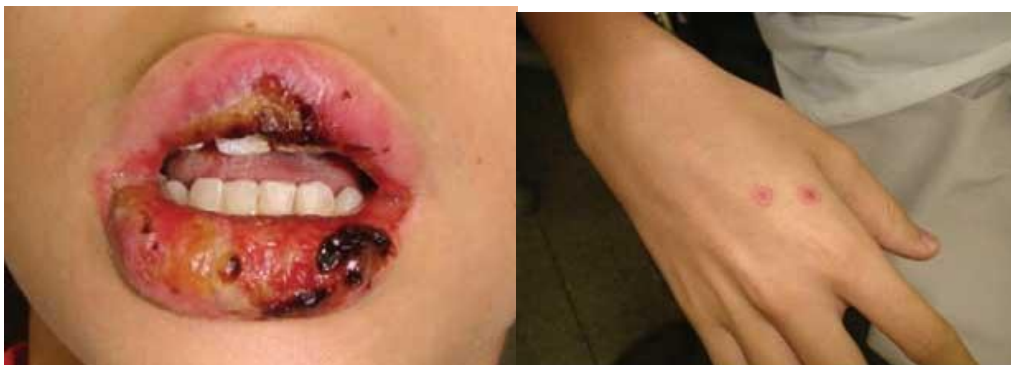Задания:

1. Поставьте диагноз.
2. К каким специалистам должен быть направлен ребёнок.
3. Назначьте местное лечение для обработки слизистой оболочки полости рта.

Ответ

1. Рецидивирующие афты полости рта.
2. Консультация и лечение у гастроэнтеролога.
3. Обезболивание – анестезиновая эмульсия 5%, камистад, калгель, антисептическая обработка хлоргексидинбиглюконат 0,05%, кератопластики – солкосерил гель, аекол.

Ситуационная задача 4.



Ребенок 9-ти лет три дня назад почувствовал недомогание, температура 38,1-39,2°C, состояние ухудшилось, он не ест, говорит с трудом. На коже лица, рук, туловища несколько пузырей от 0,5 до 2 см в диаметре, губы отечны, покрыты толстой кровяной коркой. Отечны веки, слизистая оболочка глаз воспалена, видны и кровяные корочки в носу, слизистая оболочка рта эрозивна, почти на всем протяжении покрыта обрывками пузырей и фибринозными обширными налетами.

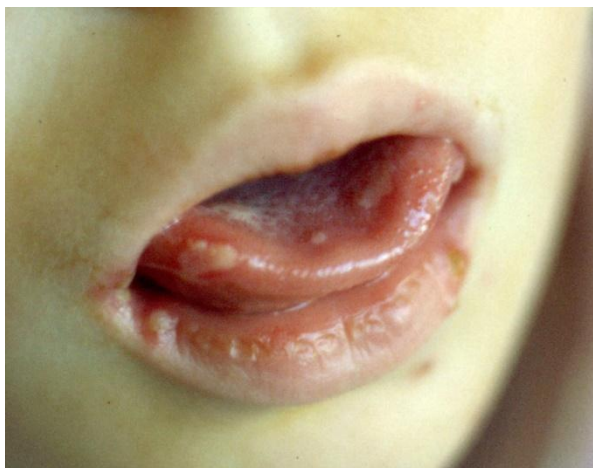Задания:

1. Поставьте диагноз.
2. Назначьте местное лечение для обработки слизистой оболочки полости рта.
3. В каком медицинском учреждении должно проводиться дальнейшее лечение ребенка?

Ответ

1. Многоформная экссудативная эритема.
2. Обезболивание – анестезиновая эмульсия 5%, камистад, калгель, антисептическая обработка хлоргексидинбиглюконат 0,05%, перекись водорода 0,5%, кератопластики – солкосерил гель, аекол.
3. Педиатрический стационар.

Ситуационная задача 5.



Больной 12 лет, жалуется на повышение температуры тела до 38°C, слабость, недомогание, головную боль. Болен 3 день. На третий день заболевания на слизистой оболочке щек, губ, языка, появились эрозии, болезненные при разговоре, глотании. Усилилось слюноотделение, изо рта появился запах. При осмотре больного выявлена кровоточивость и гиперемия десен, на слизистой оболочке щек, губ, языка афты в количестве 10. Увеличены и болезненны поднижнечелюстные лимфатические узлы.

Задания:

1. Поставьте предварительный диагноз
2. Назначьте лечение.
3. Как осуществляется диспансеризация и реабилитация пациентов с данной патологией, профилактика рецидивов.

Ответ

1. Диагноз: В00.2 острый герпетический стоматит средней степени тяжести.
2. Лечение: противогерпетическая терапия, антисептическая обработка полости рта, кератопластики.
3. Консультация иммунолога. Коррекция иммунологического статуса, закаливание, специфическая и неспецифическая иммунотерапия.

Тема 8.

Изменения слизистой оболочки полости рта у детей при соматических заболеваниях.

Хейлиты и глосситы у детей.

Ситуационная задача 1.

У ребенка 5 лет врожденный порок сердца. Недостаточность крово-обращения III степени, его готовят к операции на сердце. При обследовании выявлено безболезненное изъязвление десны в области кариозного 84 зуба и интактного 85 зуба с вестибулярной стороны. Окружающая слизистая оболочка не гиперемирована.

Задания:

1. Поставьте диагноз.
2. Какова роль стоматолога в комплексном лечении больного.

Ответ

1. Декубитальная язва.
2. Симптоматическое лечение. Обезболивание – анестезиновая эмульсия 5%, камистад, калгель, антисептическая обработка хлоргексидинбиглюконат 0,05%, кератопластики – солкосерил гель, аекол.

Ситуационная задача 2.

Ребенок 6 лет, по поводу хронического бронхита получал ампициллин в течение 10 дней. Температура тела нормальная с 4-го дня приема антибиотика, но ребенок вялый, бледный. Мать заметила во рту беловатый налет и обратилась к стоматологу. При осмотре выявлен множественный кариес, на слизистой щек, неба, на спинке языка беловато-желтый рыхлый налет, частично снимающийся при поскабливании. Пальпация слизистой рта - болезненная.

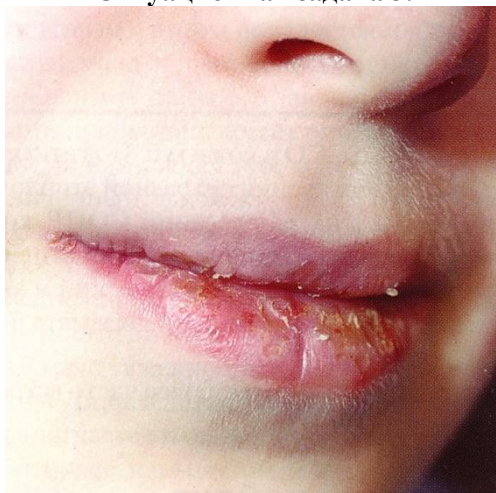
Задания:

1. Поставьте диагноз.
2. Составьте план лечения.
3. Будете ли Вы в настоящее время лечить и удалять зубы?

Ответ

1. В37.00. Острый псевдомембранозный кандидоз.
2. Консультация и лечение у гастроэнтеролога, местно – обезболивание, антисептическая обработка 0,05% раствором хлоргексидинабиглюконата, йодиол, диета с ограничением углеводов, нистатин, пимафуцин, дифлюкан.
3. Плановое стоматологическое лечение противопоказано.

Ситуационная задача 3.



На прием к стоматологу обратился ребенок 14 лет с жалобами на сухость и жжение губ. Из анамнеза: болен несколько месяцев. Аллергические реакции отрицает. Внешний осмотр: кожные покровы чистые. Красная кайма губ от линии смыкания до ее середины покрыта серыми прозрачными чешуйками, которые плотно прикреплены в центре и отстают по краям. При попытке снять чешуйки обнажается сухая ярко-красная поверхность.

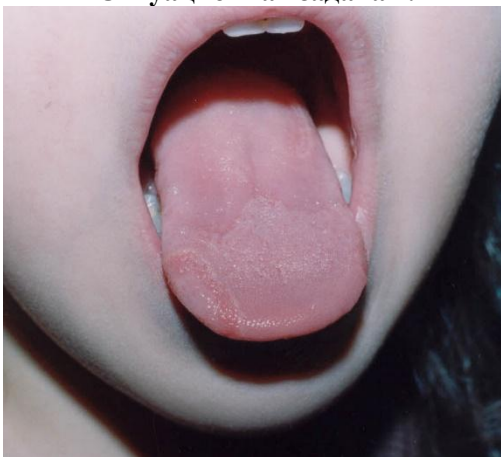
Задания:

1. Составьте план обследования пациента.
2. Сформулируйте диагноз.
3. Составьте план лечения.

Ответ

1. Консультация психоневролога, эндокринолога.
2. K13.02 Хейлитэкфолиативный, сухая форма.
3. 1 - выявление и устранение (минимизация) факторов риска: лечение заболеваний носоглотки, устранение вредной привычки дышать ртом, лечение аномалий прикуса; 2 - мотивация и обучение гигиене полости рта; 3 - функциональное лечение, направленное на нормализацию тонуса круговой мышцы рта. Сухая форма: используются увлажняющие/смягчающие средства («Пантенол®»1, «Бепантен®»). При выраженных воспалительных явлениях - кортикостероидные мази в течение 1-3 дней.

Ситуационная задача 4.



Ребенку 4 года. Мать заметила на языке пятна красного цвета. На боль ребенок не жалуется. Из анамнеза: страдает экссудативным диатезом с рождения. При внешнем осмотре отмечается гиперемия и шелушение кожи щек. В полости рта: на дорсальной и боковых поверхностях языка несколько участков неправильной формы ярко-розового цвета, окруженных белым ободком.

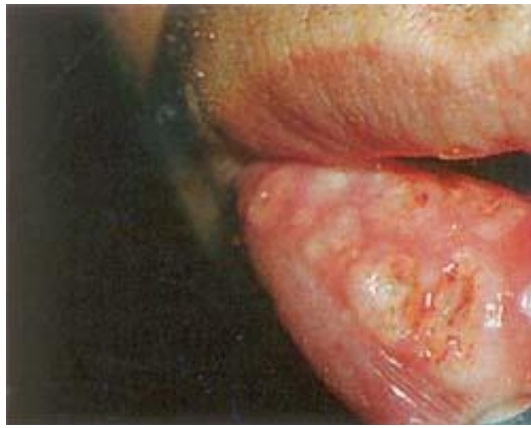Задания:

1. Составьте план обследования пациента.
2. Поставьте диагноз.
3. Составьте план лечения.

Ответ

1. Консультация педиатра, аллерголога, гастроэнтеролога.
2. K14.1 «Географический» язык (син. доброкачественный мигрирующий глоссит, эксфолиативный глоссит)
3. Лечение специфического не требует.

Ситуационная задача 5.



Ребенку 9 лет. Мать жалуется на увеличение нижней губы у ребенка, образование гнойных корок, болезненность при приеме пищи и разговоре.

Из анамнеза: со слов мамы в течение последних двух лет она наблюдала на нижней губе ребенка капельки слюны в виде росы. К врачу не обращались. В последнее 3-4 дня губа «припухла», появились гнойные корки. У ребенка вредная привычка – сосет верхнюю губу. Внешний осмотр: нижняя губа отечна, покрыта толстыми желтыми корками, из под которых выделяется гнойный экссудат. Нижняя губа как бы вывернута наружу. Отмечается поднижнечелюстной лимфаденит. В полости рта: слизистая оболочка полости рта без элементов поражения, хронический простой генерализованный маргинальный гингивит, мезиальный прикус, КПУЗ+кпуз=4+8 (К=4, к=4), ОНІ-S=2,8.

Задания:

1. Составьте план обследования пациента.
2. Поставьте диагноз.
3. Составьте план лечения.

Ответ

1. Консультация ортодонта.
2. К13.01 Хейлитглангулярный апостематозный.
3. антимикробная и противовоспалительная терапия (апликации антисептиков и мазей, содержащих антибиотики). После снятия острых воспалительных явлений проводят следующее лечение: 1 - выявление и устранение (минимизация) факторов риска: лечение заболеваний носоглотки, устранение вредной привычки дышать ртом, лечение аномалий прикуса; 2 - мотивация и обучение гигиене полости рта; 3 - функциональное лечение, направленное на нормализацию тонуса круговой мышцы рта.

Тема 9.

Обезболивание и реанимация в детской хирургической стоматологии.

Удаление временных и постоянных зубов у детей.

Ситуационная задача 1

На прием к стоматологу-хирургу обратился пациент К., 17 лет, с жалобами на эстетический недостаток — вестибулярное положение зуба 1.3 — и с просьбой удалить данный зуб. При проведении осмотра врач констатировал следующее: у пациента дистальный прикус, все зубы интактны, отмечается скученность резцов на верхней и нижней челюстях.

Задания:

1. Какой должна быть тактика стоматолога-хирурга в данной клинической ситуации?
2. Какова тактика обучения пациента основным гигиеническим мероприятиям оздоровительного характера и мероприятиям, направленным на предупреждение возникновения и (или) распространения стоматологических заболеваний, их раннюю диагностику, выявление причин и условий их возникновения и развития.

Ответ:

1. В данной клинической ситуации пациенту необходимо рекомендовать консультацию ортодонта, который при необходимости удаления какого-либо зуба по ортодонтическим показаниям должен выдать пациенту письменное заключение. Кроме того, при выполнении оперативных вмешательств у детей, не достигших 18-летнего возраста, необходимо получить информированное письменное согласие родителей на проведение их ребенку операции.

2. Профессиональная гигиена полости рта, контролируемая чистка.

Ситуационная задача 2

У Вас на приеме ребенок, 8 лет. Резко возбужден, боится инъекции. Ему необходимо удалить 74 зуб по поводу хронического периодонтита, который лечению не подлежит.

Задания:

1. Какое обезболивание Вы используете для данного вмешательства?
2. Какова тактика обучения пациента основным гигиеническим мероприятиям оздоровительного характера и мероприятиям, направленным на предупреждение возникновения и (или) распространения стоматологических заболеваний, их раннюю диагностику, выявление причин и условий их возникновения и развития.

Ответ:

1. Подготовка с транквилизаторами. Апликационная анестезия в месте вкола иглы, затем инфильтрационная анестезия местным анестетиком.
2. Профессиональная гигиена полости рта, контролируемая чистка.

Ситуационная задача 3

На прием к стоматологу-хирургу обратился пациент Г., 16 лет, по поводу удаления зуба 4.6. Объективно: конфигурация лица не изменена, кожные покровы физиологической окраски, регионарные лимфатические узлы не пальпируются. При осмотре полости рта: слизистая оболочка альвеолярного отростка в области зуба 4.6 физиологической окраски. Коронка зуба 4.6 разрушена до уровня десны. Зондирование и перкуссия зуба 4.6 отрицательные. По данным лучевых методов исследования (дентальной рентгенограммы) корневые каналы зуба 4.6 запломбированы, апикальные отверстия obturированы. В периапикальных тканях в области дистального и медиального корней определяется округлый очаг деструкции костной ткани (0,3 × 0,4 см) с четкими ровными контурами.

Задания:

1. По поводу какого диагноза будет производиться операция удаления зуба 4.6?
2. Каково правильное положение стоматолога-хирурга относительно пациента при выполнении операции удаления зуба 4.6 в соответствии с данными эргономики?
3. Какими инструментами может быть выполнена операция удаления зуба 4.6 в указанной клинической ситуации?

Ответы:

1. В указанной клинической ситуации зуб 4.6 будет удаляться по поводу диагноза K04.5 хронический апикальный периодонтит.
2. В соответствии с данными эргономики при выполнении операции удаления зуба 4.6 правильным следует считать такое положение стоматолога-хирурга относительно пациента, когда врач становится сзади и справа от него, левой рукой охватывает голову пациента, указательным пальцем отодвигает щеку, большой палец накладывает на язычную поверхность альвеолярного отростка.
3. В указанной клинической ситуации для выполнения операции удаления зуба 4.6 могут быть использованы следующие инструменты: гладилка-распатор стоматологическая для выполнения синдесмотомии, прямой элеватор, клювовидные щипцы со сходящимися щечками, элеваторы, изогнутые под углом (боковые) «на себя» и «от себя».

Ситуационная задача 4

У ребенка 14 лет при удалении зуба 16 произошел отлом коронки коронковой части зуба. Местно: слизистая оболочка в области удаляемого зуба без особенностей. Корни не разведены.

Задания:

1. Какие инструменты необходимы, чтобы закончить удаление?
2. Какими вспомогательными методами можно воспользоваться в данной ситуации?

Ответы:

При отломке корневой части зуба необходимо воспользоваться сходящимися клювовидными щипцами. Если попытка удаления не удалась, следует фиссурным бором разделить корни, вдоль межкорневой перегородки и удалить их при помощи углового элеватора.

Ситуационная задача 5

Ребёнку 11 лет предстоит удаление зуба 54. Во время проведения анестезии у него появилась слабость, головокружение, потемнение в глазах. Пульс учащен и слабый.

Задания:

1. Поставьте диагноз.
2. Определите причины подобного состояния.
3. Опишите действия врача в данной ситуации.

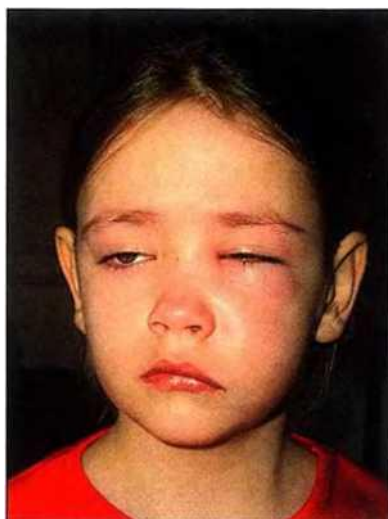Ответы:

1. Обморок
2. Причиной обморока могут быть психоэмоциональное напряжение ребенка перед вмешательством, болезненное проведение анестезии
3. В данной ситуации следует ребенку придать горизонтальное положение, обеспечить приток свежего воздуха, измерить артериальное давление и пульс. При необходимости дать соответствующие препараты.

Тема 10.

Клиника и лечение воспалительных заболеваний челюстно-лицевой области у детей.

Ситуационная задача 1



Ребенок К., 8 лет. Жалобы на боль в области верхней челюсти слева.

Боль появилась 4 дня назад, накануне обращения появилась припухлость щечной области слева. Лечилась домашними средствами. Применяла анальгин, аспирин, прикладывала грелку к щечной области слева.

При осмотре - состояние средней тяжести, температура тела - 37,8 градусов.

Конфигурация лица изменена за счет припухлости мягких тканей левой щечной и подглазничной областей. Кожа над припухлостью несколько гиперемирована. При пальпации - припухлость мягкая, безболезненная.

В полости рта - коронка зуба 6.4 разрушена, зуб ранее лечен по поводу осложненного кариеса, подвижен, перкуссия зуба болезненна. Соседние зубы 6.3 и 6.5 неподвижны, интактны, при перкуссии безболезненны. С вестибулярной стороны соответственно зубу 6.4 слизистая оболочка переходной складки отечна, гиперемирована, болезненна при пальпации, определяется флюктуация. С небной стороны слизистая оболочка альвеолярного отростка без патологических изменений.

Задания:

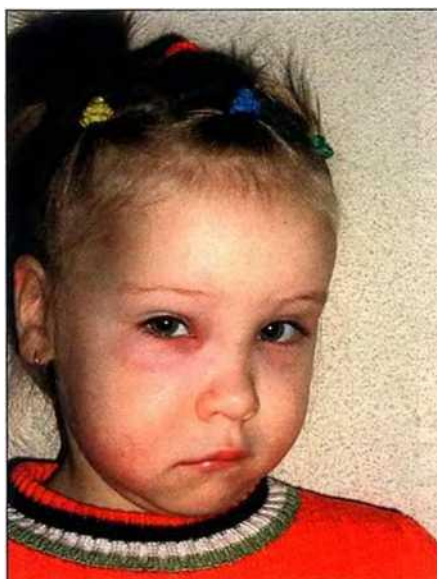1. Поставьте предварительный диагноз.
2. Проведите дополнительные методы исследования с указанием ожидаемых результатов.

3. Проведите дифференциальную диагностику.
4. Составьте план лечения, диспансеризации и реабилитации ребенка.
5. Укажите место лечения. Каков порядок выдачи листка нетрудоспособности по уходу за больным ребенком.

Ответ.

1. К10.22 Острый гнойный периостит верхней челюсти слева одонтогенной этиологии.
2. В клиническом анализе крови у этого ребенка можно ожидать умеренно выраженный лейкоцитоз и повышенную СОЭ.
На рентгенограмме в области верхушек корней и бифуркации причинного зуба 6.4 можно ожидать разрежение костной ткани без четких границ, резорбцию корней более чем на 1/3 (патологическую и физиологическую).
3. Дифференциальную диагностику надо провести с остеомиелитом верхней челюсти слева.
При остеомиелите общее состояние ребенка тяжелое, температура тела, как правило, выше 38,0 градусов, отмечаются все признаки интоксикации: озноб, головная боль, слабость. Местно: подвижность причинного зуба 6.4 и соседних с ним зубов 6.3 и 6.5. Воспалительный инфильтрат не только с вестибулярной стороны альвеолярного отростка, но и с небной стороны.
4. План лечения:
 - хирургическая помощь в полном объеме (вскрытие поднадкостничного абсцесса и удаление причинного зуба), желательно под наркозом
 - антибактериальная терапия;
 - противовоспалительная терапия;
 - гипосенсибилизирующая терапия;
 - общеукрепляющее лечение;
 - дезинтоксикационная терапия;
 - физиолечение.
5. Принимая во внимание возраст ребенка (8 лет), лечение целесообразно проводить в условиях стационара. Согласно Приказу Минздравсоцразвития России от 29.06.2011 N 624н (ред. от 28.11.2017) "Об утверждении Порядка выдачи листков нетрудоспособности" листок нетрудоспособности по уходу за больным членом семьи выдается медицинским работником одному из членов семьи (родителю, опекуну, попечителю, иному родственнику), фактически осуществляющему уход ребенком в возрасте от 7 до 15 лет: при амбулаторном лечении или совместном пребывании одного из членов семьи (опекуна, попечителя, иного родственника) с ребенком в стационарном лечебно-профилактическом учреждении - на срок до 15 дней по каждому случаю заболевания, если по заключению врачебной комиссии не требуется большего срока.

Ситуационная задача 2



Ребенок Ц. 3,5 года. Жалобы на боли в области верхней челюсти справа, наличие припухлости щечной и подглазничной областей, которые появились утром предыдущего до обращения в клинику дня. К вечеру самочувствие ребенка ухудшилось, девочка жаловалась на головную боль, озноб. Температура тела повысилась до 38,5 градусов, припухлость щечной и подглазничной областей увеличилась в размере.

При осмотре определяется припухлость щечной и подглазничной областей. Кожа над припухлостью напряжена, несколько гиперемирована, в складку не собирается.

В полости рта - коронка зуба 5.4 разрушена, зуб ранее лечен, подвижен. Перкуссия зуба болезненна. Соседние зубы 5.3 и зуб 5.5 интактны, однако подвижны.

С вестибулярной стороны соответственно зубу 5.4 и зубу 5.5 слизистая оболочка отечна, гиперемирована, отек и гиперемия слизистой оболочки определяются также с небной стороны соответственно зубам 5.4 и 5.5.

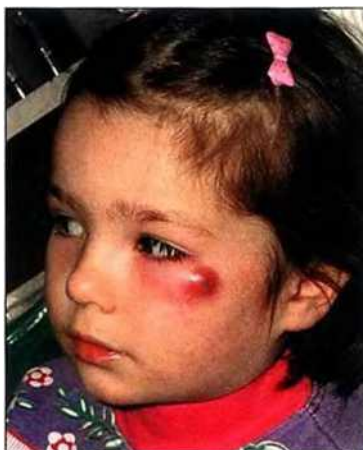Задания:

1. Поставьте предварительный диагноз.
2. Укажите дополнительные методы исследования с указанием ожидаемых результатов.
3. Проведите дифференциальную диагностику.
4. Составьте план лечения, диспансеризации и реабилитации ребенка.
5. Подберите эффективный и безопасный антибактериальный препарат для лечения данного пациента.
6. Укажите место лечения. Каков порядок выдачи листка нетрудоспособности по уходу за больным ребенком.

Ответ.

1. К10.2 Острый одонтогенный остеомиелит верхней челюсти справа.
2. В клиническом анализе крови у этого ребенка можно ожидать лейкоцитоз, появление молодых форм нейтрофильных лейкоцитов (палочкоядерные, юные, миелоциты), эозино- и лимфопению. СОЭ повышена. В моче могут появиться следы белка, цилиндры, эритроциты. В сыворотке крови появляется в значительном количестве С-реактивный белок, соотношение альбуминов и глобулинов изменяется в сторону преобладания глобулинов.
3. Дифференциальную диагностику надо провести с острым гнойным периоститом.
4. План лечения:
 - хирургическое лечение в полном объеме (вскрытие гнойно-воспалительных очагов, удаление причинного зуба);
 - антибактериальная терапия;
 - противовоспалительная терапия;
 - дезинтоксикационная терапия;
 - гипосенсибилизирующая терапия;
 - общеукрепляющая терапия;
 - физиотерапия.
5. Амоксициллин (2–3 дня, максимум 5 дней) дети старше 3 месяцев и <40 кг: 20-40 мг / кг / день каждые 8 часов и дети > 40 кг: 250-500 мг каждые 8 часов или феноксиметилпенициллин (2–3 дня, максимум 5 дней): дети <12 лет: 25-50 мг / кг / день каждые 6 часов.
6. Лечение проводится только в стационаре. Согласно Приказу Минздравсоцразвития России от 29.06.2011 N 624н (ред. от 28.11.2017) "Об утверждении Порядка выдачи листков нетрудоспособности" листок нетрудоспособности по уходу за больным членом семьи выдается медицинским работником одному из членов семьи (родителю, опекуну, попечителю, иному родственнику), фактически осуществляющему уход ребенком в возрасте до 7 лет: за весь период лечения ребенка в амбулаторных условиях или совместного пребывания с ребенком в медицинской организации при оказании ему медицинской помощи в стационарных условиях.

Ситуационная задача 3



Ребенок А. 6 лет. Жалобы на боли и припухлость в подглазничной области слева, которые появились два дня назад, повышение температуры тела до 37,8 градусов.

Из анамнеза выяснено, что неделю назад ребенка укусило насекомое. При осмотре - в подглазничной области слева имеется ограниченная припухлость размером 1,2 x 0,8 см, кожа над припухлостью гиперемирована, при пальпации припухлость резко болезненная, плотная, с очагом размягчения в центре. В центре припухлости определяется след от укуса насекомого.

Задания:

1. Поставьте предварительный диагноз.
2. Укажите дополнительные методы исследования с указанием ожидаемых результатов.
3. Проведите дифференциальную диагностику.
4. Составьте план лечения, диспансеризации и реабилитации ребенка.
5. Укажите место лечения. Каков порядок выдачи листка нетрудоспособности по уходу за больным ребенком.

Ответ.

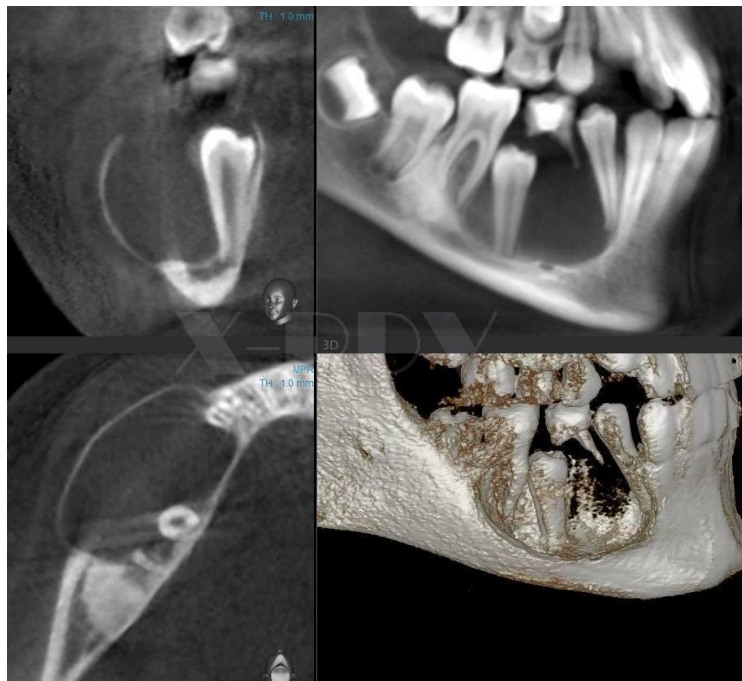
1. К12.2 Абсцесс подглазничной области слева.
2. В клиническом анализе крови у этого ребенка можно ожидать умеренно выраженный лейкоцитоз и повышенное СОЭ.
3. Дифференциальную диагностику надо провести с флегмоной подглазничной области слева. При флегмоне подглазничной области общее состояние ребенка тяжелое, температура тела повышается до более высоких цифр, местно определяется плотный болезненный инфильтрат без четких границ.
4. Лечение:
 - хирургическая помощь (вскрытие абсцесса);
 - антибактериальная терапия;
 - противовоспалительная терапия;
 - общеукрепляющее лечение;
 - физиотерапия.
5. Лечение проводится только в стационаре. Согласно Приказу Минздравсоцразвития России от 29.06.2011 N 624н (ред. от 28.11.2017) "Об утверждении Порядка выдачи листков нетрудоспособности" листок нетрудоспособности по уходу за больным членом семьи выдается медицинским работником одному из членов семьи (родителю, опекуну, попечителю, иному родственнику), фактически осуществляющему уход ребенком в возрасте до 7 лет: за весь период лечения ребенка в амбулаторных условиях или совместного пребывания с ребенком в медицинской организации при оказании ему медицинской помощи в стационарных условиях.

Ситуационная задача 4

Больная Д. 11 лет обратилась с жалобами на появление асимметрии лица за счет припухлости щечной области справа.

При осмотре конфигурация лица изменена за счет припухлости в щечной области справа. Кожа в цвете не изменена, в складку собирается. Пальпация мягких тканей щечной и поднижнечелюстной областей справа безболезненна.

В полости рта определяется деформация альвеолярного отростка нижней челюсти справа в виде выбухания с четкими контурами округлой формы протяженностью от зуба 4.3 до зуба 4.6. Слизистая оболочка в области выбухания бледно-розового цвета. Пальпация безболезненна, однако в центре выбухания определяется участок податливости костной стенки.



Задания:

1. Какое исследование было проведено ребёнку, интерпретируйте результат исследования.
2. Поставьте предварительный диагноз.
3. Расскажите этиологию и патогенез данного заболевания.
4. Укажите вид хирургического лечения и обоснуйте его.
5. Назовите возможные осложнения во время операции и в послеоперационном периоде.
6. Как осуществляется диспансеризация и реабилитация пациентов с данной патологией.

Ответ.

1. Конусно-лучевая компьютерная томография. На КЛКТ определяется очаг деструкции костной ткани округлой формы с достаточно четкими контурами, нижняя граница которого доходит до края нижней челюсти. Определяется также дистопия и ретенция зачатка зуба 4.5, коронковая часть которого расположена в полости образования; дистопия зуба 4.4, у которого пространство периодонтальной связки на всем протяжении дистальной поверхности корня не определяется. Имеется также причинный зуб 8.5, леченный ранее по поводу осложненного кариеса.
2. K04.8 Одонтогенная воспалительная киста нижней челюсти справа. Хронический периодонтит зуба 8.5. Дистопия, ретенция зуба 4.5 и дистопия зуба 4.4.
3. Под влиянием химического и механического раздражения продуктами воспаления эпителиальные элементы в периодонте (остатки эмбрионального эпителия зубообразовательной пластинки - клетки Малассе-Астахова) разрастаются и размножаются, образуя микроскопические полости, которые постепенно наполняются трансудатом, благодаря чему в них повышается давление.
4. Цистотомия с удалением причинного зуба 8.5. Обоснование - необходимость сохранения зачатка зуба 4.5; большой размер кисты и, как следствие, возможность патологического перелома нижней челюсти, а также в связи с риском травмирования сосудисто-нервного пучка.

5. Травма сосудисто-нервного пучка: кровотечение и нарушение двигательной и чувствительной функций зоны иннервации n. Mandibularis; травма зачатка зуба 4.5, вплоть до его удаления. Патологический перелом нижней челюсти. Рецидив кисты.
6. В послеоперационный период диспансерное наблюдение 1 раз в 3 месяца до восстановления котной ткани. Профессиональная гигиена полости рта, контролируемая чистка.

Ситуационная задача 5

В хирургический стационар обратились родители ребенка 8 лет, по направлению из стоматологической поликлиники. Из анамнеза: неделю назад заболел 63 зуб, ранее леченный по осложненному кариесу. В поликлинику не обращались, лечились самостоятельно: анальгин, сухое тепло на место болей. Через 2 дня появился отек слизистой оболочки в области причинного зуба. Боли усилились, несколько дней назад отек увеличился и распространился на мягкие ткани щеки. Температура тела поднялась до 38⁰С.

Объективно: отек подглазничной и медиального отдела левой щечной области, верхней губы, переходящий на нижнее веко. Носогубная складка сглажена, крыло носа приподнято. Кожа обычного цвета, пальпация участка, особенно бимануальная, вызывает боль. Открывание рта свободное, переходная складка верхнего преддверия сглажена, слизистая оболочка щеки и переходной складки гиперемирована и отечна, 63 зуб запломбирован, перкуссия его болезненная.

Задания:

1. Поставьте предварительный диагноз.
2. Проведите дополнительные методы обследования.
3. Проведите дифференциальную диагностику патологии.
4. Назначьте лечение. Составьте план диспансеризации и реабилитации ребенка.
5. Перечислите возможные осложнения

Ответ.

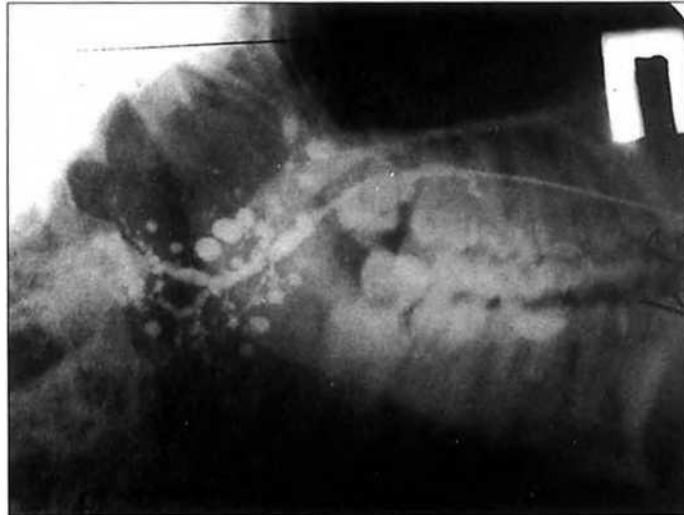
1. K12.2 Абсцесс левой клыковой ямки.
2. Развернутый анализ крови – будем наблюдать увеличенное СОЭ, увеличение числа лейкоцитов, сдвиг лейкоцитарной формулы влево. При пункции получим гной.
3. Диагностировать необходимо с острым гнойным периоститом левой верхней челюсти от 63, одонтогенным остеомиелитом левой верхней челюсти от 63, флегмоной подглазничной области.
4. Хирургическое лечение абсцесса клыковой ямки состоит в разрезе тканей, проведенному выше переходной складки верхнего преддверия и параллельно ей. Далее, придерживаясь кости, проникают в клыковую ямку, где локализуется очаг воспаления, и дренируют его резиновым выпускником. Режим больничный, стол 15, анальгин, димедрол, гентамицин, дезинтаксикационная терапия, физиолечение, ежедневные перевязки.
5. Распространение гнойного инфильтрата в подглазничное, щечное пространства; сепсис; бактериоимия; ДВС синдром; септический шок; повреждение сосудов и нервов при оперативном вмешательстве – кровотечение, невриты, невралгии, парестезии; келоидные рубцы; рецидив.

Тема 11.

Заболевания слюнных желез у детей воспалительного генеза

Ситуационная задача 1

Ребенок Д. 11 лет предъявляет жалобы на периодически возникающие боли и припухлость в околоушно-жевательной области справа. Болен в течение 2 лет. На фоне ОРВИ появляется припухлость в правой околоушно-жевательной области. При осмотре имеется припухлость в правой околоушно-жевательной области. При пальпации определяется плотный, бугристый, болезненный инфильтрат. Со стороны полости рта: из устья протока правой околоушной слюнной железы выделяется мутный, вязкий секрет.



Задания:

1. Какое исследование было проведено пациенту, интерпретируйте данные исследования.
2. Поставьте предварительный диагноз.
3. Проведите дополнительные методы исследования с указанием ожидаемых результатов.
4. Проведите дифференциальную диагностику.
5. Составьте план лечения, диспансеризации и реабилитации ребенка.

Ответ.

1. На представленной сиалогамме правой околоушной слюнной железы околоушный проток расширен до 3,5 мм, прерывист. Протоки I, II порядка определяются не во всех отделах, прерывисты. Протоки III, IV, V порядка не выявляются. На фоне непросматриваемой паренхимы железы видно большое количество полостей с четкими контурами, размером 3-5 мм.
2. K11.2 Хронический правосторонний паренхиматозный паротит, поздняя стадия, период обострения.
3. • Общий анализ крови, мочи. В анализе крови ускоренная СОЭ, возможен лейкоцитоз. В анализе мочи возможно появление белка.
 - Исследование секрета, выделяемого из протока, на определение микрофлоры и ее чувствительности к антибиотикам с целью назначения необходимых антибиотиков при лечении.
 - Цитологическое исследование секрета околоушной слюнной железы. На микропрепарате будут видны элементы хронического воспаления (лимфоциты, клетки плоского эпителия, сегментно-ядерные нейтрофилы, элементы цилиндрического эпителия).
 - Ультразвуковое исследование околоушной слюнной железы. Диффузное понижение эхогенности паренхимы околоушной железы. Выводной проток расширен, стенки его утолщены, уплотнены.
 - Контрастная сиалогамма околоушной слюнной железы с целью исследования паренхимы железы. Околоушный проток расширен до 3,5 мм, прерывист, определяются протоки I, II порядка не во всех отделах, прерывисты. На фоне непросматриваемой паренхимы железы видно большое количество полостей, заполненных контрастным веществом.
4. Дифференцировать необходимо с лимфаденитом в околоушно-жевательной области, лимфангиомой в околоушно-жевательной области, саркомой нижней челюсти (в области угла и ветви).
5. В период обострения симптоматическая терапия, противовоспалительная, десенсибилизирующая, общеукрепляющая, физиолечение, мазовые компрессы, инстилляциии лекарственных веществ в околоушный проток; в период ремиссии процесса - физиолечение, общеукрепляющая терапия, введение в проток йодолипола (профилактическая инстиляция),

витамиотерапия (В₁, В_г, С, А), назначение средств, повышающих неспецифическую резистентность организма (натрия нуклеинат), закаливание организма, санация очагов хронической инфекции.

Ситуационная задача 2

Ребенок 5 лет обратился с жалобами на появление опухолевидного образования в левой околоушно-жевательной области, умеренно болезненное при пальпации и открывании рта, недомогание.

Из анамнеза: припухлость впервые отмечена 6 месяцев назад, после лечения сухим теплом исчезла.

Объективно: температура тела 37,3°C, общее состояние удовлетворительное. В левой околоушно-жевательной области опухолевидное образование, кожа над которым не изменена, собирается в складку, пальпируется болезненный инфильтрат с относительно четкими границами, его локализация соответствует топографии околоушной слюнной железы. Из выводного протока количество отделяемого меньше, чем в симметричной железе, секрет более вязкий, в первых порциях мутный.

	П								П		
16	55	54	53	52	51	61	62	63	64	65	26
46	85	84	83	82	81	71	72	73	74	75	36
	П									С	

Задания:

1. Поставьте предварительный диагноз.
2. Составьте план обследования ребенка.
3. Назначьте лечение патологии околоушной слюнной железы.

Ответ

1. К11.2 Обострение хронического сиалоаденита левой околоушной слюнной железы.
2. Клинические анализы крови, мочи, сиалография после купирования острых воспалительных явлений в слюнной железе.
3. Антибактериальная терапия, гипосенсибилизирующая терапия, промывание протока протеолитическими ферментами (иммозимаза), компрессы с 30-50% раствором димексида. Физиолечение: УВЧ. Лазеролечение: на область железы, биологически активные точки. После купирования острых воспалительных явлений: сиалография, диспансеризация.

Ситуационная задача 3

Больной К., 17 лет, обратился на прием к стоматологу с жалобами на сухость во рту, периодически появляющуюся припухлость в правой поднижнечелюстной области.

Анамнез: считает себя больным в течение 2 лет, когда впервые во время приема пищи появились приступы боли и припухлость в правой поднижнечелюстной области.

Объективно: конфигурация лица без видимых изменений, кожные покровы в цвете не изменены, рот открывает в полном объеме, слизистая оболочка полости рта бледно-розового цвета, не достаточно увлажнена, в поднижнечелюстной области справа бимануально пальпируется увеличенная, уплотненная, слабо болезненная поднижнечелюстная слюнная железа, при массаже которой слюна из протока не выделяется.

Задания:

1. Поставьте предварительный диагноз.
2. Какие дополнительные методы обследования необходимо провести?
3. Спланируйте объем хирургического вмешательства.

Ответ.

1. К11.2 Хронический калькулезный сиалоаденит правой поднижнечелюстной слюнной железы.
2. Необходимо выполнение рентгенограмм правой поднижнечелюстной слюнной железы в аксиальной и боковой проекциях с целью выявления конкрементов, контрастная сиалография.
3. Хирургическое лечение слюннокаменной болезни (удаление камня), в зависимости от локализации конкремента (в протоке или в железе) и изменений тканей железы.

Ситуационная задача 4

Ребенок 12 лет поступил с жалобами на боли и припухлость в области околоушных слюнных желез, больше справа. Боли колющегося характера, усиливающиеся при приеме пищи. Отмечается сухость в полости рта, повышение температуры тела до 38-38,5 С. Из анамнеза выяснено, что около месяц назад младшая сестра перенесла эпидемический паротит. Открывние рта ограничено до 3-х см, бе околоушные слюнные железы увеличены в размере, уплотнены, болезненны при пальпации. Слизистая оболочка в облсти слюнных протоков гиперемирована, отечна. Слюна не выделяется.

Задания:

1. Проставьте диагноз
2. Назначьте лечение. Развитие каких осложнений стоит опасаться?
3. Как осуществляется диспансеризация и реабилитация пациентов с данной патологией.

Ответы:

1. В26.9 Острый двухсторонний эпидемический паротит
2. Строгий постельный режим, сухое тепло на область слюнных желез, слюногонная диета, прием поливитаминов.
3. Диспансерное наблюдение 1 раз в 3 месяца.

Ситуационная задача 5

В хирургический стационар обратились родители ребенка 14 лет, по направлению от педиатра. Жалобы: на болезненное увеличение поднижнечелюстной слюнной железы справа во время приема пищи (особенно, если пища кислая или соленая), а после — медленное уменьшение ее размеров. Считает себя больным в течение полугода.

Объективно: открывание рта свободное. Слизистая оболочка вокруг устья протока гиперемирована, устье расширено. Слюна прозрачная. Проток имеет вид тяжа, ткани вокруг него инфильтрированы.

Задания:

1. Поставьте диагноз.
2. Проведите дополнительные методы обследования.
3. Назначьте лечение.
4. Проведите дифференциальную диагностику.
5. Назовите этиологию и патогенез заболевания.
6. Как осуществляется диспансеризация и реабилитация пациентов с данной патологией.

Ответы:

1. К11.2 Калькулезный сиалоаденит правой поднижнечелюстной слюнной железы (слюнокаменная болезнь).
2. Для уточнения диагноза проводят рентгенологическое исследование подчелюстной железы при локализации камня в задних отделах или в паренхиме слюнной железы по В.С. Коваленко. У детей старшего возраста при локализации конкремента в задних отделах протока можно сделать контрастную сиалографию.
3. Основным методом лечения калькулезного субмаксиллита является хирургический. Методика вмешательства зависит от локализации, размеров камня и изменений, происходящих в железе и протоке. В послеоперационный период проводится антигистаминная и обезболивающая терапия, назначается слюногонная диета.
4. Дифференциальная диагностика слюнно-каменной болезни проводится с воспалительными процессами слюнных желез без наличия камней, опухолями и опухолевидными заболеваниями слюнных желез, ретенционными кистами типа песочных часов, а также опухолями мягких тканей дна ротовой полости, эпидермоидными и дермоидными кистами.
5. Слюнно-каменная болезнь — заболевание, при котором в протоках слюнных желез или в паренхиме их возникают конкременты, являющиеся препятствием для оттока слюны. В патогенезе слюнно-каменной болезни важная роль принадлежит нарушению минерального обмена (повышение количества кальция и фосфора в крови и слюне), авитаминозу А и т.п. Химический состав слюнных камней довольно постоянный: органическая основа камней составляет до 30 %, другая часть представлена неорганическими солями — фосфорнокислым и углекислым кальцием, магнием, железом. Слюнные камни частично растворимы в воде. Величина и форма их разнообразны, зависят от локализации камней и их количества. Слюнно-каменная болезнь наблюдается в основном в подчелюстных слюнных железах, что связано с их анатомо-

физиологическими особенностями (проток S-образный, длинный; неравномерный по ширине; проходит ниже, чем открывается его устье). Околоушная слюнная железа поражается редко, потому что проток её широкий, направлен сверху вниз. Подъязычные слюнные железы имеют очень короткие и широкие, вертикально расположенные протоки, поэтому камни в них не формируются.

6. Диспансерное наблюдение 1 раз в 3 месяца.

4. Организация СРС

Методика организации самостоятельной работы студентов зависит от структуры, характера и особенностей изучаемой дисциплины, объема часов на ее изучение, вида заданий для самостоятельной работы студентов, индивидуальных качеств студентов и условий учебной деятельности.

Процесс организации самостоятельной работы студентов включает в себя следующие этапы:

- подготовительный (определение целей, составление программы, подготовка методического обеспечения, подготовка оборудования);
- основной (реализация программы, использование приемов поиска информации, усвоения, переработки, применения, передачи знаний, фиксирование результатов, самоорганизация процесса работы);
- заключительный (оценка значимости и анализ результатов, их систематизация, оценка эффективности программы и приемов работы, выводы о направлениях оптимизации труда).

Организацию самостоятельной работы студентов обеспечивают: факультет, кафедра, учебный и методический отделы, преподаватель, библиотека, электронная информационно-образовательная среда ВУЗа и сам обучающийся.

5. Самостоятельная работа студентов по дисциплине «ДЕТСКАЯ СТОМАТОЛОГИЯ»

№ п/п	Название темы занятия	Вид СРС
	СРС (по видам учебных занятий) 57	
1	Принципы организации оказания амбулаторной стоматологической помощи детям и подросткам. Клинические аспекты развития зубов. Особенности стоматологического обследования детей и подростков.	Решение ситуационных задач, составление докладов/устных реферативных сообщений
2	Особенности течения и лечения кариеса зубов у детей.	Решение ситуационных задач, составление докладов/устных реферативных сообщений
3	Особенности течения и лечения некариозных поражений зубов у детей.	Решение ситуационных задач, составление докладов/устных реферативных сообщений
4	Особенности течения и лечения пульпитов временных и постоянных зубов у детей.	Решение ситуационных задач, составление докладов/устных реферативных сообщений
5	Особенности течения и лечения периодонтитов временных и постоянных зубов у детей.	Решение ситуационных задач, составление докладов/устных реферативных сообщений
6	Особенности течения и лечения заболеваний пародонта у детей.	Решение ситуационных задач, составление докладов/устных реферативных сообщений
7	Заболевания слизистой оболочки полости рта у детей.	Решение ситуационных задач, составление докладов/устных реферативных сообщений
8	Изменения слизистой оболочки полости рта у детей при соматических заболеваниях. Хейлиты и глосситы у детей.	Решение ситуационных задач, составление докладов/устных реферативных сообщений
9	Обезболивание и реанимация в детской хирургической стоматологии. Удаление временных и постоянных зубов у детей.	Решение ситуационных задач, составление докладов/устных реферативных сообщений
10	Клиника и лечение воспалительных заболеваний челюстно-лицевой области у детей.	Решение ситуационных задач, составление докладов/устных реферативных сообщений
11	Заболевания слюнных желез у детей воспалительного генеза	Решение ситуационных задач,

		составление докладов/устных реферативных сообщений
	СРС по промежуточной аттестации ²⁵	Подготовка к экзамену
	СРС (ИТОГО) 82	

6. Критерии оценивания самостоятельной работы студентов по дисциплине «ДЕТСКАЯ СТОМАТОЛОГИЯ».

Для оценки решения ситуационной задачи:

Оценка «отлично» выставляется, если задача решена грамотно, ответы на вопросы сформулированы четко. Эталонный ответ полностью соответствует решению студента, которое хорошо обосновано теоретически.

Оценка «хорошо» выставляется, если задача решена, ответы на вопросы сформулированы не достаточно четко. Решение студента в целом соответствует эталонному ответу, но не достаточно хорошо обосновано теоретически.

Оценка «удовлетворительно» выставляется, если задача решена не полностью, ответы не содержат всех необходимых обоснований решения.

Оценка «неудовлетворительно» выставляется, если задача не решена или имеет грубые теоретические ошибки в ответе на поставленные вопросы

Для оценки доклада/устных реферативных сообщений:

Оценка «отлично» выставляется, если реферативное сообщение соответствует всем требованиям оформления, представлен широкий библиографический список. Содержание отражает собственный аргументированный взгляд студента на проблему. Тема раскрыта всесторонне, отмечается способность студента к интегрированию и обобщению данных первоисточников, присутствует логика изложения материала. Имеется иллюстративное сопровождение текста.

Оценка «хорошо» выставляется, если реферативное сообщение соответствует всем требованиям оформления, представлен достаточный библиографический список. Содержание отражает аргументированный взгляд студента на проблему, однако отсутствует собственное видение проблемы. Тема раскрыта всесторонне, присутствует логика изложения материала.

Оценка «удовлетворительно» выставляется, если реферативное сообщение не полностью соответствует требованиям оформления, не представлен достаточный библиографический список. Аргументация взгляда на проблему не достаточно убедительна и не охватывает полностью современное состояние проблемы. Вместе с тем присутствует логика изложения материала.

Оценка «неудовлетворительно» выставляется, если тема реферативного сообщения не раскрыта, отсутствует убедительная аргументация по теме работы, использовано не достаточное для раскрытия темы реферативного сообщения количество литературных источников.

МЕТОДИЧЕСКАЯ РАЗРАБОТКА ДЛЯ ОБУЧАЮЩЕГОСЯ

1. Деятельность студентов по формированию и развитию навыков учебной самостоятельной работы по дисциплине «ДЕТСКАЯ СТОМАТОЛОГИЯ»

В процессе самостоятельной работы студент приобретает необходимые для будущей специальности компетенции, навыки самоорганизации, самоконтроля, самоуправления, саморефлексии и становится активным самостоятельным субъектом учебной деятельности.

Выполняя самостоятельную работу под контролем преподавателя студент должен:

освоить минимум содержания, выносимый на самостоятельную работу студентов и предложенный преподавателем и компетенциями в соответствии с Федеральным государственным образовательным стандартом высшего образования (ФГОС ВО) по дисциплине «ДЕТСКАЯ СТОМАТОЛОГИЯ»

- планировать самостоятельную работу в соответствии с графиком самостоятельной работы, предложенным преподавателем.
- самостоятельную работу студент должен осуществлять в организационных формах, предусмотренных учебным планом и рабочей программой преподавателя.
- выполнять самостоятельную работу и отчитываться по ее результатам в соответствии с графиком представления результатов, видами и сроками отчетности по самостоятельной работе студентов.

студент может:

сверх предложенного преподавателем (при обосновании и согласовании с ним) и минимума обязательного содержания, определяемого (ФГОС ВО) по данной дисциплине:

- самостоятельно определять уровень (глубину) проработки содержания материала;
- предлагать дополнительные темы и вопросы для самостоятельной проработки;
- в рамках общего графика выполнения самостоятельной работы предлагать обоснованный индивидуальный график выполнения и отчетности по результатам самостоятельной работы;
- предлагать свои варианты организационных форм самостоятельной работы;
- использовать для самостоятельной работы методические пособия, учебные пособия, разработки сверх предложенного преподавателем перечня;
- использовать не только контроль, но и самоконтроль результатов самостоятельной работы в соответствии с методами самоконтроля, предложенными преподавателем или выбранными самостоятельно.

Самостоятельная работа студентов должна оказывать важное влияние на формирование личности будущего специалиста, его компетентность. Каждый студент самостоятельно определяет режим своей работы и меру труда, затрачиваемого на овладение учебным содержанием по каждой дисциплине. Он выполняет внеаудиторную работу по личному индивидуальному плану, в зависимости от его подготовки, времени и других условий.

2. Методические рекомендации для студентов по отдельным формам самостоятельной работы.

С первых же сентябрьских дней на студента обрушивается громадный объем информации, которую необходимо усвоить. Нужный материал содержится не только в лекциях (запомнить его – это только малая часть задачи), но и в учебниках, книгах, статьях. Порой возникает необходимость привлекать информационные ресурсы Интернет, ЭИОС, ЭБС и др. ресурсы.

Система вузовского обучения подразумевает значительно большую самостоятельность студентов в планировании и организации своей деятельности. Вчерашнему школьнику сделать это бывает весьма непросто: если в школе ежедневный контроль со стороны учителя заставлял постоянно и систематически готовиться к занятиям, то в вузе вопрос об уровне знаний вплотную встает перед студентом только в период сессии. Такая ситуация оборачивается для некоторых соблазном весь семестр посвятить свободному времяпрепровождению («когда будет нужно – выучу!»), а когда приходит пора экзаменов, материала, подлежащего усвоению, оказывается так много, что никакая память не способна с ним справиться в оставшийся промежуток времени.

Работа с книгой.

При работе с книгой необходимо подобрать литературу, научиться правильно ее читать, вести записи. Для подбора литературы в библиотеке используются алфавитный и систематический каталоги.

Важно помнить, что рациональные навыки работы с книгой - это всегда большая экономия времени и сил.

Правильный подбор учебников рекомендуется преподавателем, читающим лекционный курс. Необходимая литература может быть также указана в методических разработках по данному курсу.

Изучая материал по учебнику, следует переходить к следующему вопросу только после правильного уяснения предыдущего, описывая на бумаге все выкладки и вычисления (в том числе те, которые в учебнике опущены или на лекции даны для самостоятельного вывода).

При изучении любой дисциплины большую и важную роль играет самостоятельная индивидуальная работа.

Особое внимание следует обратить на определение основных понятий курса. Студент должен подробно разбирать примеры, которые поясняют такие определения, и уметь строить аналогичные примеры самостоятельно. Нужно добиваться точного представления о том, что изучаешь. Полезно составлять опорные конспекты. При изучении материала по учебнику полезно в тетради (на специально отведенных полях) дополнять конспект лекций. Там же следует отмечать вопросы, выделенные студентом для консультации с преподавателем.

Выводы, полученные в результате изучения, рекомендуется в конспекте выделять, чтобы они при перечитывании записей лучше запоминались.

Опыт показывает, что многим студентам помогает составление листа опорных сигналов, содержащего важнейшие и наиболее часто употребляемые формулы и понятия. Такой лист помогает запомнить формулы, основные положения лекции, а также может служить постоянным справочником для студента.

Различают два вида чтения; первичное и вторичное. *Первичное* - это внимательное, неторопливое чтение, при котором можно остановиться на трудных местах. После него не должно остаться ни одного непонятого слова. Содержание не всегда может быть понятно после первичного чтения.

Задача *вторичного* чтения - полное усвоение смысла целого (по счету это чтение может быть и не вторым, а третьим или четвертым).

Правила самостоятельной работы с литературой.

Как уже отмечалось, самостоятельная работа с учебниками и книгами (а также самостоятельное теоретическое исследование проблем, обозначенных преподавателем на лекциях) – это важнейшее условие формирования у себя научного способа познания. Основные советы здесь можно свести к следующим:

- Составить перечень книг, с которыми Вам следует познакомиться; «не старайтесь запомнить все, что вам в ближайшее время не понадобится, – советует студенту и молодому ученому Г. Селье, – запомните только, где это можно отыскать» (Селье, 1987. С. 325).
- Сам такой перечень должен быть систематизированным (что необходимо для семинаров, что для экзаменов, что пригодится для написания курсовых и дипломных работ, а что Вас интересует за рамками официальной учебной деятельности, то есть что может расширить Вашу общую культуру...).
- Обязательно выписывать все выходные данные по каждой книге (при написании работ это позволит очень сэкономить время).
- Разобраться для себя, какие книги (или какие главы книг) следует прочитать более внимательно, а какие – просто просмотреть.
- При составлении перечней литературы следует посоветоваться с преподавателями и научными руководителями (или даже с более подготовленными и эрудированными сокурсниками), которые помогут Вам лучше сориентироваться, на что стоит обратить большее внимание, а на что вообще не стоит тратить время...
- Естественно, все прочитанные книги, учебники и статьи следует конспектировать, но это не означает, что надо конспектировать «все подряд»: можно выписывать кратко основные идеи автора и иногда приводить наиболее яркие и показательные цитаты (с указанием страниц).
- Если книга – Ваша собственная, то допускается делать на полях книги краткие пометки или же в конце книги, на пустых страницах просто сделать свой «предметный указатель», где отмечаются наиболее интересные для Вас мысли и обязательно указываются страницы в тексте автора (это очень хороший совет, позволяющий экономить время и быстро находить «избранные» места в самых разных книгах).
- Если Вы раньше мало работали с научной литературой, то следует выработать в себе способность «воспринимать» сложные тексты; для этого лучший прием – научиться «читать

медленно», когда Вам понятно каждое прочитанное слово (а если слово незнакомое, то либо с помощью словаря, либо с помощью преподавателя обязательно его узнать), и это может занять немалое время (у кого-то – до нескольких недель и даже месяцев); опыт показывает, что после этого студент каким-то «чудом» начинает буквально заглатывать книги и чуть ли не видеть «сквозь обложку», стоящая это работа или нет...

• «Либо читайте, либо перелистывайте материал, но не пытайтесь читать быстро... Если текст меня интересует, то чтение, размышление и даже фантазирование по этому поводу сливаются в единый процесс, в то время как вынужденное скорочтение не только не способствует качеству чтения, но и не приносит чувства удовлетворения, которое мы получаем, размышляя о прочитанном», – советует Г. Селье (Селье, 1987. – С. 325-326).

• Есть еще один эффективный способ оптимизировать знакомство с научной литературой – следует увлечься какой-то идеей и все книги просматривать с точки зрения данной идеи. В этом случае студент (или молодой ученый) будет как бы искать аргументы «за» или «против» интересующей его идеи, и одновременно он будет как бы общаться с авторами этих книг по поводу своих идей и размышлений... Проблема лишь в том, как найти «свою» идею...

Чтение научного текста является частью познавательной деятельности. Ее цель – извлечение из текста необходимой информации. От того насколько осознанна читающим собственная внутренняя установка при обращении к печатному слову (найти нужные сведения, усвоить информацию полностью или частично, критически проанализировать материал и т.п.) во многом зависит эффективность осуществляемого действия.

Выделяют **четыре основные установки в чтении научного текста**:

1. информационно-поисковый (задача – найти, выделить искомую информацию)
2. усваивающая (усилия читателя направлены на то, чтобы как можно полнее осознать и запомнить как сами сведения излагаемые автором, так и всю логику его рассуждений)
3. аналитико-критическая (читатель стремится критически осмыслить материал, проанализировав его, определив свое отношение к нему)
4. творческая (создает у читателя готовность в том или ином виде – как отправной пункт для своих рассуждений, как образ для действия по аналогии и т.п. – использовать суждения автора, ход его мыслей, результат наблюдения, разработанную методику, дополнить их, подвергнуть новой проверке).

С наличием различных установок обращения к научному тексту связано существование и нескольких **видов чтения**:

1. библиографическое – просматривание карточек каталога, рекомендательных списков, сводных списков журналов и статей за год и т.п.;
2. просмотровое – используется для поиска материалов, содержащих нужную информацию, обычно к нему прибегают сразу после работы со списками литературы и каталогами, в результате такого просмотра читатель устанавливает, какие из источников будут использованы в дальнейшей работе;
3. ознакомительное – подразумевает сплошное, достаточно подробное прочтение отобранных статей, глав, отдельных страниц, цель – познакомиться с характером информации, узнать, какие вопросы вынесены автором на рассмотрение, провести сортировку материала;
4. изучающее – предполагает доскональное освоение материала; в ходе такого чтения проявляется доверие читателя к автору, готовность принять изложенную информацию, реализуется установка на предельно полное понимание материала;
5. аналитико-критическое и творческое чтение – два вида чтения близкие между собой тем, что участвуют в решении исследовательских задач. Первый из них предполагает направленный критический анализ, как самой информации, так и способов ее получения и подачи автором; второе – поиск тех суждений, фактов, по которым или в связи с которыми, читатель считает нужным высказать собственные мысли.

Из всех рассмотренных видов чтения основным для студентов является изучающее – именно оно позволяет в работе с учебной литературой накапливать знания в различных областях. Вот почему именно этот вид чтения в рамках учебной деятельности должен быть освоен в первую очередь. Кроме того, при овладении данным видом чтения формируются основные приемы, повышающие эффективность работы с научным текстом.

1. утверждений автора без привлечения фактического материала;
2. Цитирование – дословное выписывание из текста выдержек, извлечений, наиболее существенно отражающих ту или иную мысль автора;

3. Конспектирование – краткое и последовательное изложение содержания прочитанного.

Конспект – сложный способ изложения содержания книги или статьи в логической последовательности. Конспект аккумулирует в себе предыдущие виды записи, позволяет всесторонне охватить содержание книги, статьи. Поэтому умение составлять план, тезисы, делать выписки и другие записи определяет и технологию составления конспекта.

Методические рекомендации по составлению конспекта:

1. Внимательно прочитайте текст. Уточните в справочной литературе непонятные слова. При записи не забудьте вынести справочные данные на поля конспекта;
2. Выделите главное, составьте план;
3. Кратко сформулируйте основные положения текста, отметьте аргументацию автора;
4. Законспектируйте материал, четко следуя пунктам плана. При конспектировании старайтесь выразить мысль своими словами. Записи следует вести четко, ясно.
5. Грамотно записывайте цитаты. Цитируя, учитывайте лаконичность, значимость мысли.

В тексте конспекта желательно приводить не только тезисные положения, но и их доказательства. При оформлении конспекта необходимо стремиться к емкости каждого предложения. Мысли автора книги следует излагать кратко, заботясь о стиле и выразительности написанного. Число дополнительных элементов конспекта должно быть логически обоснованным, записи должны распределяться в определенной последовательности, отвечающей логической структуре произведения. Для уточнения и дополнения необходимо оставлять поля.

Овладение навыками конспектирования требует от студента целеустремленности, повседневной самостоятельной работы.

Практические занятия.

Для того чтобы практические занятия приносили максимальную пользу, необходимо помнить, что упражнение и решение задач проводятся по вычитанному на лекциях материалу и связаны, как правило, с детальным разбором отдельных вопросов лекционного курса. Следует подчеркнуть, что только после усвоения лекционного материала с определенной точки зрения (а именно с той, с которой он излагается на лекциях) он будет закрепляться на практических занятиях как в результате обсуждения и анализа лекционного материала, так и с помощью решения проблемных ситуаций, задач. При этих условиях студент не только хорошо усвоит материал, но и научится применять его на практике, а также получит дополнительный стимул (и это очень важно) для активной проработки лекции.

При самостоятельном решении задач нужно обосновывать каждый этап решения, исходя из теоретических положений курса. Если студент видит несколько путей решения проблемы (задачи), то нужно сравнить их и выбрать самый рациональный. Полезно до начала вычислений составить краткий план решения проблемы (задачи). Решение проблемных задач или примеров следует излагать подробно, вычисления располагать в строгом порядке, отделяя вспомогательные вычисления от основных. Решения при необходимости нужно сопровождать комментариями, схемами, чертежами и рисунками.

Следует помнить, что решение каждой учебной задачи должно доводиться до окончательного логического ответа, которого требует условие, и по возможности с выводом. Полученный ответ следует проверить способами, вытекающими из существа данной задачи. Полезно также (если возможно) решать несколькими способами и сравнить полученные результаты. Решение задач данного типа нужно продолжать до приобретения твердых навыков в их решении.

Самопроверка.

После изучения определенной темы по записям в конспекте и учебнику, а также решения достаточного количества соответствующих задач на практических занятиях и самостоятельно студенту рекомендуется, используя лист опорных сигналов, воспроизвести по памяти определения, выводы формул, формулировки основных положений и доказательств.

В случае необходимости нужно еще раз внимательно разобраться в материале.

Иногда недостаточность усвоения того или иного вопроса выясняется только при изучении дальнейшего материала. В этом случае надо вернуться назад и повторить плохо усвоенный материал. Важный критерий усвоения теоретического материала - умение решать задачи или пройти тестирование по пройденному материалу. Однако следует помнить, что правильное решение задачи может получиться в результате применения механически заученных формул без понимания сущности теоретических положений.

Консультации

Если в процессе самостоятельной работы над изучением теоретического материала или при решении задач у студента возникают вопросы, разрешить которые самостоятельно не удастся, необходимо обратиться к преподавателю для получения у него разъяснений или указаний. В своих вопросах студент должен четко выразить, в чем он испытывает затруднения, характер этого затруднения. За консультацией следует обращаться и в случае, если возникнут сомнения в правильности ответов на вопросы самопроверки.

Подготовка к экзаменам и зачетам.

Изучение многих общепрофессиональных и специальных дисциплин завершается экзаменом. Подготовка к экзамену способствует закреплению, углублению и обобщению знаний, получаемых, в процессе обучения, а также применению их к решению практических задач. Готовясь к экзамену, студент ликвидирует имеющиеся пробелы в знаниях, углубляет, систематизирует и упорядочивает свои знания. На экзамене студент демонстрирует то, что он приобрел в процессе обучения по конкретной учебной дисциплине.

Экзаменационная сессия - это серия экзаменов, установленных учебным планом. Между экзаменами интервал 3-4 дня. Не следует думать, что 3-4 дня достаточно для успешной подготовки к экзаменам.

В эти 3-4 дня нужно систематизировать уже имеющиеся знания. На консультации перед экзаменом студентов познакомят с основными требованиями, ответят на возникшие у них вопросы. Поэтому посещение консультаций обязательно.

Требования к организации подготовки к экзаменам те же, что и при занятиях в течение семестра, но соблюдаться они должны более строго. Во-первых, очень важно соблюдение режима дня; сон не менее 8 часов в сутки, занятия заканчиваются не позднее, чем за 2-3 часа до сна. Оптимальное время занятий, особенно по математике - утренние и дневные часы. В перерывах между занятиями рекомендуются прогулки на свежем воздухе, неустойчивые занятия спортом. Во-вторых, наличие хороших собственных конспектов лекций. Даже в том случае, если была пропущена какая-либо лекция, необходимо во время ее восстановить (переписать ее на кафедре), обдумать, снять возникшие вопросы для того, чтобы запоминание материала было осознанным. В-третьих, при подготовке к экзаменам у студента должен быть хороший учебник или конспект литературы, прочитанной по указанию преподавателя в течение семестра. Здесь можно эффективно использовать листы опорных сигналов.

Вначале следует просмотреть весь материал по сдаваемой дисциплине, отметить для себя трудные вопросы. Обязательно в них разобраться. В заключение еще раз целесообразно повторить основные положения, используя при этом листы опорных сигналов.

Систематическая подготовка к занятиям в течение семестра позволит использовать время экзаменационной сессии для систематизации знаний.

Правила подготовки к зачетам и экзаменам:

- Лучше сразу сориентироваться во всем материале и обязательно расположить весь материал согласно экзаменационным вопросам (или вопросам, обсуждаемым на семинарах), эта работа может занять много времени, но все остальное – это уже технические детали (главное – это ориентировка в материале!).
- Сама подготовка связана не только с «запоминанием». Подготовка также предполагает и переосмысление материала, и даже рассмотрение альтернативных идей.
- Готовить «шпаргалки» полезно, но пользоваться ими рискованно. Главный смысл подготовки «шпаргалок» – это систематизация и оптимизация знаний по данному предмету, что само по себе прекрасно – это очень сложная и важная для студента работа, более сложная и важная, чем простое поглощение массы учебной информации. Если студент самостоятельно подготовил такие «шпаргалки», то, скорее всего, он и экзамены сдавать будет более уверенно, так как у него уже сформирована общая ориентировка в сложном материале.
- Как это ни парадоксально, но использование «шпаргалок» часто позволяет отвечающему студенту лучше продемонстрировать свои познания (точнее – ориентировку в знаниях, что намного важнее знания «запомненного» и «тут же забытого» после сдачи экзамена).
- Сначала студент должен продемонстрировать, что он «усвоил» все, что требуется по программе обучения (или по программе данного преподавателя), и лишь после этого он вправе высказать иные, желательные аргументированные точки зрения.

Правила написания научных текстов (рефератов):

- Важно разобраться сначала, какова истинная цель Вашего научного текста - это поможет Вам разумно распределить свои силы, время и.

- Важно разобраться, кто будет «читателем» Вашей работы.
 - Писать серьезные работы следует тогда, когда есть о чем писать и когда есть настроение поделиться своими рассуждениями.
 - Писать следует ясно и понятно, стараясь основные положения формулировать четко и недвусмысленно (чтобы и самому понятно было), а также стремясь структурировать свой текст. Каждый раз надо представлять, что ваш текст будет кто-то читать и ему захочется сориентироваться в нем, быстро находить ответы на интересующие вопросы (заодно представьте себя на месте такого человека). Понятно, что работа, написанная «сплошным текстом» (без заголовков, без выделения крупным шрифтом наиболее важным мест и т. п.), у культурного читателя должна вызывать брезгливость и даже жалость к автору (исключения составляют некоторые древние тексты, когда и жанр был иной и к текстам относились иначе, да и самих текстов было гораздо меньше – не то, что в эпоху «информационного взрыва» и соответствующего «информационного мусора»).
 - Объем текста и различные оформительские требования во многом зависят от принятых норм.
 - Как создать у себя подходящее творческое настроение для работы над научным текстом (как найти «вдохновение»)? Во-первых, должна быть идея, а для этого нужно научиться либо относиться к разным явлениям и фактам несколько критически (своя идея – как иная точка зрения), либо научиться увлекаться какими-то известными идеями, которые нуждаются в доработке.
- Далее можно взять что-то из МР по дисциплине, относящееся к конкретным видам СРС на данной дисциплине

3. Самостоятельная работа студентов по дисциплине «ДЕТСКАЯ СТОМАТОЛОГИЯ»

№ п/п	Название темы занятия	Вид СРС
	СРС (по видам учебных занятий) 57	
1	Принципы организации оказания амбулаторной стоматологической помощи детям и подросткам. Клинические аспекты развития зубов. Особенности стоматологического обследования детей и подростков.	Решение ситуационных задач, составление докладов/устных реферативных сообщений
2	Особенности течения и лечения кариеса зубов у детей.	Решение ситуационных задач, составление докладов/устных реферативных сообщений
3	Особенности течения и лечения некариозных поражений зубов у детей.	Решение ситуационных задач, составление докладов/устных реферативных сообщений
4	Особенности течения и лечения пульпитов временных и постоянных зубов у детей.	Решение ситуационных задач, составление докладов/устных реферативных сообщений
5	Особенности течения и лечения периодонтитов временных и постоянных зубов у детей.	Решение ситуационных задач, составление докладов/устных реферативных сообщений
6	Особенности течения и лечения заболеваний пародонта у детей.	Решение ситуационных задач, составление докладов/устных реферативных сообщений
7	Заболевания слизистой оболочки полости рта у детей.	Решение ситуационных задач, составление докладов/устных реферативных сообщений
8	Изменения слизистой оболочки полости рта у детей при соматических заболеваниях. Хейлиты и глосситы у детей.	Решение ситуационных задач, составление докладов/устных реферативных сообщений
9	Обезболивание и реанимация в детской хирургической стоматологии. Удаление временных и постоянных зубов у детей.	Решение ситуационных задач, составление докладов/устных реферативных сообщений
10	Клиника и лечение воспалительных заболеваний челюстно-лицевой области у детей.	Решение ситуационных задач, составление докладов/устных реферативных сообщений
11	Заболевания слюнных желез у детей воспалительного генеза	Решение ситуационных задач, составление докладов/устных реферативных сообщений
	СРС по промежуточной аттестации 25	Подготовка к экзамену

	СРС (ИТОГО) 82	
--	----------------	--

4.Критерии оценивания самостоятельной работы студентов по дисциплине«ДЕТСКАЯ СТОМАТОЛОГИЯ» в соответствии с п.6.