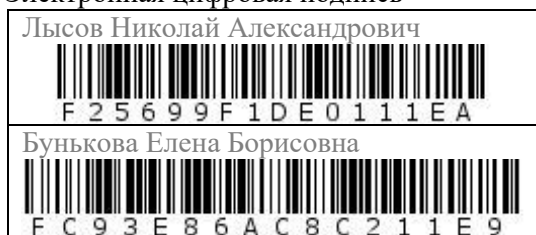

Электронная цифровая подпись



Утверждено 30 мая 2019 г.
протокол № 5

председатель Ученого Совета Лысов Н.А.

ученый секретарь Ученого Совета Бунькова Е.Б.

**МЕТОДИЧЕСКИЕ РЕКОМЕНДАЦИИ К САМОСТОЯТЕЛЬНОЙ РАБОТЕ
ПО ДИСЦИПЛИНЕ
«ОНКОСТОМАТОЛОГИЯ И ЛУЧЕВАЯ ТЕРАПИЯ»**

Специальность 31.05.03 Стоматология
(уровень специалитета)

Направленность: Стоматология

Квалификация (степень) выпускника: Врач-стоматолог

Форма обучения: очная

Срок обучения: 5 лет

МЕТОДИЧЕСКАЯ РАЗРАБОТКА ДЛЯ ПРЕПОДАВАТЕЛЯ

1. Самостоятельная работа как важнейшая форма учебного процесса.

по дисциплине «ОНКОСТОМАТОЛОГИЯ И ЛУЧЕВАЯ ТЕРАПИЯ»

Самостоятельная работа - планируемая учебная, учебно-исследовательская, научно-исследовательская работа студентов, выполняемая во внеаудиторное (аудиторное) время по заданию и при методическом руководстве преподавателя, но без его непосредственного участия (при частичном непосредственном участии преподавателя, оставляющем ведущую роль за работой студентов).

Самостоятельная работа студентов в ВУЗе является важным видом учебной и научной деятельности студента. Самостоятельная работа студентов играет значительную роль в рейтинговой технологии обучения. В связи с этим, обучение в ВУЗе включает в себя две, практически одинаковые по объему и взаимовлиянию части – процесса обучения и процесса самообучения. Поэтому СРС должна стать эффективной и целенаправленной работой студента.

Концепцией модернизации российского образования определены основные задачи высшего образования - "подготовка квалифицированного работника соответствующего уровня и профиля, конкурентоспособного на рынке труда, компетентного, ответственного, свободно владеющего своей профессией и ориентированного в смежных областях деятельности, способного к эффективной работе по специальности на уровне мировых стандартов, готового к постоянному профессиональному росту, социальной и профессиональной мобильности".

Решение этих задач невозможно без повышения роли самостоятельной работы студентов над учебным материалом, усиления ответственности преподавателей за развитие навыков самостоятельной работы, за стимулирование профессионального роста студентов, воспитание творческой активности и инициативы.

К современному специалисту в области медицины общество предъявляет достаточно широкий перечень требований, среди которых немаловажное значение имеет наличие у выпускников определенных

Навыков (компетенций) и умения самостоятельно добывать знания из различных источников, систематизировать полученную информацию, давать оценку конкретной профессиональной ситуации. Формирование такого умения происходит в течение всего периода обучения через участие студентов в практических занятиях, выполнение контрольных заданий и тестов, написание курсовых и выпускных квалификационных работ. При этом самостоятельная работа студентов играет решающую роль в ходе всего учебного процесса.

1.2. Компетенции, вырабатываемые в ходе самостоятельной работы обучающихся по дисциплине «ОНКОСТОМАТОЛОГИЯ И ЛУЧЕВАЯ ТЕРАПИЯ»

№ п/п	№ компетенции	Формулировка компетенции
1	ПК-5	готовностью к сбору и анализу жалоб пациента, данных его анамнеза, результатов осмотра, лабораторных, инструментальных, патолого-анатомических и иных исследований в целях распознавания состояния или установления факта наличия или отсутствия стоматологического заболевания
	ПК-6	способностью к определению у пациентов основных патологических состояний, симптомов, синдромов стоматологических заболеваний, нозологических форм в соответствии с Международной статистической классификацией болезней и проблем, связанных со здоровьем (МКБ), X просмотра
	ПК-9	готовностью к ведению и лечению пациентов со стоматологическими заболеваниями в амбулаторных условиях и условиях дневного стационара

2. Цели и основные задачи СРС

Ведущая цель организации и осуществления СРС должна совпадать с целью обучения студента – подготовкой специалиста (или бакалавра) с высшим образованием. При организации СРС важным и необходимым условием становятся формирование умения самостоятельной работы для приобретения знаний, навыков и возможности организации учебной и научной деятельности.

Целью самостоятельной работы студентов является овладение фундаментальными знаниями, профессиональными умениями и навыками деятельности по профилю (компетенциями), опытом творческой, исследовательской деятельности. Самостоятельная работа студентов способствует развитию самостоятельности, ответственности и организованности, творческого подхода к решению проблем учебного и профессионального уровня.

Задачами СРС в плане формирования вышеуказанных компетенций являются:

- систематизация и закрепление полученных теоретических знаний и практических умений студентов;
- углубление и расширение теоретических знаний;
- формирование умений использовать нормативную, правовую, справочную документацию и специальную литературу;
- развитие познавательных способностей и активности студентов: творческой инициативы, самостоятельности, ответственности и организованности;
- формирование самостоятельности мышления, способностей к саморазвитию, самосовершенствованию и самореализации;
- развитие исследовательских умений;
- использование материала, собранного и полученного в ходе самостоятельных занятий на семинарах, на практических и лабораторных занятиях, при написании контрольных (и выпускной квалификационной работ), для эффективной подготовки к итоговым зачетам, экзаменам, государственной итоговой аттестации и первичной аккредитации специалиста

3. Виды самостоятельной работы

В образовательном процессе по дисциплине «ОНКОСТОМАТОЛОГИЯ И ЛУЧЕВАЯ ТЕРАПИЯ» выделяется два вида самостоятельной работы – аудиторная, под руководством преподавателя, и внеаудиторная.

Внеаудиторная самостоятельная работа выполняется студентом по заданию преподавателя, но без его непосредственного участия.

Основными видами самостоятельной работы студентов без участия преподавателей являются: подготовка докладов/устных реферативных сообщений, решение ситуационных задач.

3.1. Перечень тематик докладов/ устных реферативных сообщений (по выбору преподавателя и/или обучающегося)

- Онкологическая настороженность.
- Структура онкологической службы. Организация помощи больным со злокачественными опухолями.
- Принципы диспансеризации больных с новообразованиями челюстно-лицевой области. Диспансерные группы.
- Принципы международной классификации опухолей ВОЗ.
- Диагностика новообразований челюстно-лицевой области.
- Современные принципы лечения больных с опухолями челюстно-лицевой области.
- Дифференциальная диагностика одонтогенных новообразований челюстных костей.
- Хирургические методы лечения больных со злокачественными опухолями челюстно-лицевой области.
- Сосудистые новообразования челюстно-лицевой области.
- Операции на лимфатическом аппарате шеи при метастазировании.
- Диагностика новообразований челюстно-лицевой области.
- Врождённые свищи и кисты лица и шеи. Клиника, диагностика, лечение.
- Опухоли, опухолеподобные поражения и кисты кожи лица.
- Предраковые заболевания красной каймы губ и слизистой оболочки полости рта.
- Доброкачественные опухоли и опухолеподобные поражения мягких тканей челюстно-лицевой области.
- Одонтогенные и неодонтогенные кисты челюстей. Клиника, дифференциальная диагностика, лечение.
- Доброкачественные и злокачественные одонтогенные опухоли. Клиника, диагностика, лечение.
- Доброкачественные косте- и хрящобразующие опухоли. Клиника, диагностика, лечение.
- Опухолеподобные поражения челюстей, клиника, диагностика, лечение.
- Рак нижней губы. Клиника, диагностика, лечение.
- Рак слизистой оболочки дна полости рта с распространением на костную ткань нижней челюсти. Первичный рак нижней челюсти. Клиника, диагностика, лечение.
- Рак слизистой оболочки верхнечелюстной пазухи и слизистой оболочки полости рта с распространением на костную ткань верхней челюсти. Клиника, диагностика, лечение.
- Рак языка. Клиника, диагностика, лечение.
- Саркомы челюстно-лицевой области.
- Доброкачественные и злокачественные опухоли слюнных желёз. Клиника, диагностика, лечение.

-Операции на лимфатическом аппарате шеи при злокачественных опухолях челюстно-лицевой области.

-Гистиоцитоз из клеток Лангерганса. Клиника, диагностика, лечение.

-Показания и противопоказания к проведению лучевой терапии в зависимости от морфологической формы и стадии злокачественного процесса.

-Остеорадионекроз челюстных костей, этиология, клиника, лечение.

-Реабилитация пациентов после комплексного лечения по поводу онкологических процессов челюстно-лицевой области.

Темы реферативных сообщений могут быть предложены преподавателем из вышеперечисленного списка, а также обучающимся в порядке личной инициативы по согласованию с преподавателем

3.2. Перечень ситуационных задач

Задача 1

Больной, 40 лет, жалуется на длительно существующую трещину в центральном отделе красной каймы нижней губы. Табакокурение с 16 лет. По средней линии красной каймы нижней губы имеется глубокая трещина, длиной 1,0 см., характерным признаком которой является спонтанное заживление, но после эпителизации снова рецидивирует.

Вопросы и задания:

- 1.Поставьте диагноз и проведите его обоснование.
- 2.Составьте план лечения.
- 3.Когда показан хирургический метод лечения?
- 4.Какая анестезия планируется при хирургическом лечении?
- 5.Что предшествует анестезии?

Ответы

- 1.На основании анамнеза и клинических данных ставится диагноз - хроническая трещина красной каймы нижней губы.
- 2.Консервативное лечение.
- 3.При неэффективности консервативного лечения.
- 4.Инфильтрационная анестезия.
- 5.Нанесение контуров предстоящего разреза.

Задача 2

Больной Н., 25 лет, обратился с жалобами на деформацию альвеолярного отростка верхней челюсти справа. При осмотре полости рта обнаружена деформация альвеолярного отростка за счет вздутия с вестибулярной стороны в области 1.2, 1.3, 1.4 пальпация которой безболезненная. В области наибольшего выбухания определяется симптом "пергаментного хруста". Больной отмечает, что в настоящее время практически здоров. Два месяца назад у него был перелом нижней челюсти справа.

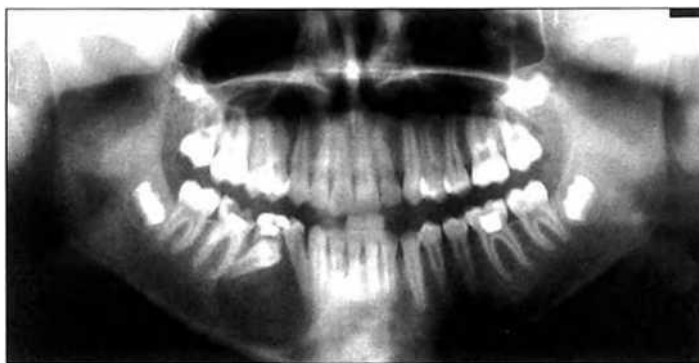Вопросы и задания:

- 1.Поставьте предварительный диагноз.
- 2.Какие дополнительные сведения необходимы для постановки окончательного диагноза?
- 3.Имеет ли значение для составления плана лечения предшествующий перелом нижней челюсти?
- 4.Какие рентгеновские снимки необходимы в процессе обследования данного больного?
- 5.Необходима ли для установления точного диагноза морфологическая верификация?

Ответы

- 1.Радикулярная киста верхней челюсти справа.
- 2.Данные анамнеза: давность заболевания, наблюдались ли ранее признаки воспаления, данные о состоянии зубов соответственно этой оболочке. Рентгенологическое обследование, ЭОД.
- 3.Не имеет.
- 4.Внутриротовой, прицельный рентгеновский снимок этих зубов.
- 5.По возможности результаты цитологического исследования.

Задача 3



Больная Д. 25 лет обратилась с жалобами на появление асимметрии лица за счет припухлости щечной области справа.

При осмотре конфигурация лица изменена за счет припухлости в щечной области справа. Кожа в цвете не изменена, в складку собирается. Пальпация мягких тканей щечной и поднижнечелюстной областей справа безболезненна.

В полости рта определяется деформация альвеолярного отростка нижней челюсти справа в виде выбухания с четкими контурами округлой формы протяженностью от зуба 4.3 до зуба 4.6. Слизистая оболочка в области выбухания бледно-розового цвета. Пальпация безболезненна, однако в центре выбухания определяется участок податливости костной стенки.

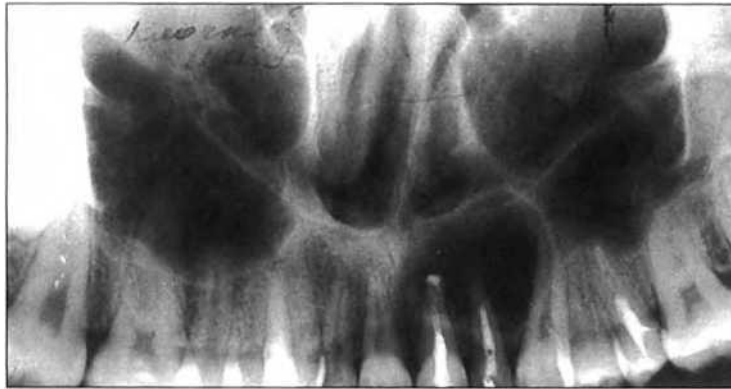
Задания:

1. Дайте название рентгенограммы и опишите ее.
2. Поставьте предварительный диагноз.
3. Расскажите этиологию и патогенез данного заболевания.
4. Укажите вид хирургического лечения и обоснуйте его.
5. Назовите возможные осложнения во время операции и в послеоперационном периоде.

Ответы

1. Ортопантомограмма. На рентгенограмме определяется очаг разрежения костной ткани округлой формы с достаточно четкими контурами, нижняя граница которого доходит до края нижней челюсти. Определяется также дистопия и ретенция зачатка зуба 4.5, коронковая часть которого расположена в полости образования; дистопия зуба 4.4, у которого периодонтальная щель на всем протяжении дистальной поверхности корня не определяется. Имеется также причинный зуб 8.5, леченный ранее по поводу осложненного кариеса.
2. Одонтогенная воспалительная киста нижней челюсти справа. Хронический периодонтит зуба 8.5. Дистопия, ретенция зуба 4.5 и дистопия зуба 4.4.
3. Под влиянием химического и механического раздражения продуктами воспаления эпителиальные элементы в периодонте (остатки эмбрионального эпителия зубообразовательной пластинки - клетки Маляссе-Астахова) разрастаются и размножаются, образуя микроскопические полости, которые постепенно наполняются транссудатом, благодаря чему в них повышается давление.
4. Цистотомия с удалением причинного зуба 8.5. Обоснование - необходимость сохранения зачатка зуба 4.5; большой размер кисты и, как следствие, возможность патологического перелома нижней челюсти, а также в связи с риском травмирования сосудисто-нервного пучка.
5. Травма сосудисто-нервного пучка: кровотечение и нарушение двигательной и чувствительной функций зоны иннервации n. Mandibularis; травма зачатка зуба 4.5, вплоть до его удаления. Патологический перелом нижней челюсти. Рецидив кисты

Задача 4



Больная Л. 28 лет обратилась с жалобами на появление припухлости в области альвеолярного отростка верхней челюсти слева и подвижность зуба 2.2.

При осмотре определяется выбухание в области альвеолярного отростка верхней челюсти с вестибулярной поверхности, округлой формы с четкими границами, протяженностью от зуба 1.2 до зуба 2.3.

Переходная складка сглажена, пальпация безболезненна, определяется податливость кортикальной пластинки в центре выбухания.

Зуб 2.2 имеет подвижность I-II степени, перкуссия безболезненна. Коронки зубов 2.1 и 2.2 изменены в цвете - более темные и тусклые по сравнению с коронками рядом стоящих зубов.

Задания:

1. Назовите и опишите рентгенограмму.
2. Поставьте предварительный диагноз.
3. Укажите дополнительные методы обследования.
4. Укажите этиологию заболевания.
5. Составьте план лечения и реабилитации ребенка

Ответы

1. На панорамной рентгенограмме верхней челюсти определяется очаг разрежения костной ткани округлой формы с четкими контурами протяженностью от зуба 2.1 до зуба 2.3. Корень зуба 2.2 запломбирован на 2/3, дно левой верхнечелюстной пазухи оттеснено кверху.
2. Одонтогенная воспалительная киста верхней челюсти слева. Хронический периодонтит зубов 2.1, 2.2.
3. Прицельная рентгенограмма и ЭОД зубов 2.3 и 1.1.
4. Под влиянием химического и механического раздражения продуктами воспаления эпителиальные элементы в периодонте (остатки эмбрионального эпителия зубообразовательной пластинки - клетки Маласса-Астахова) разрастаются и размножаются, образуя микроскопические полости, которые постепенно наполняются транссудатом, благодаря чему в них повышается давление.
5. План лечения:
эндодонтическое лечение зуба 2.1 (при показаниях зуба 2.3 и 1.1);
- шинирование от зуба 1.3 по зуб 2.5;
- хирургическое лечение - цистэктомия с резекцией верхушек корней зубов 2.1 и 2.2. -
Диспансерное наблюдение до полной репарации костной ткани, снятие шины через 1,5-2 месяца после операции.

Задача 5

Ребенок 6 лет обратился в стоматологическую поликлинику с жалобами на припухлость нижней челюсти слева.

Из анамнеза: припухлость замечена 3 месяца назад, медленно увеличивалась, не беспокоила.

Объективно: дефигурация лица за счет припухлости нижней трети левой щечной области. Над припухлостью кожа в цвете не изменена, собирается в складку, пальпация безболезненна. Открывание рта не ограничено. Слизистая оболочка полости рта без видимых изменений. Вестибулярная поверхность центральных резцов - одиночные участки пигментации эмали светло- и темно-коричневого цвета.

Во фронтальном отделе - вертикальная резцовая дизокклюзия: при сомкнутых зубах расстояние между режущими краями резцов 2 мм., протяженность вертикальной щели от 54 до 63. Переходная складка в пределах 74, 75 сглажена, слизистая оболочка без видимых изменений, пальпируется плотное, овальной формы, гладкое, безболезненное выпухание кости. 75 запломбирован, перкуссия безболезненна. Регионарные лимфоузлы не пальпируются.

16 55 54 53 52 11	21 62 63 64 65 26
46 85 84 83 82 41	31 72 73 74 75 36

П

1. Поставьте развернутый стоматологический диагноз.
2. Составьте план обследования больного.
3. Составьте план лечения.
4. Перечислите возможные причины формирования вертикальной резцовой дизокклюзии.
5. Составьте план ортодонтического лечения.

Ответы

1. Киста нижней челюсти. Вертикальная резцовая дизокклюзия. Флюороз, меловидно-крапчатая форма.
2. Ортопантомография. Дальнейшее обследование - в зависимости от выявленных изменений в челюсти.
3. Проведение цистэктомии, удаление 75, противовоспалительная терапия, диспансеризация.
4. Неправильное положение языка при глотании, вредные привычки, ротовое дыхание, макроглоссия, рахит.
5. После устранения этиологического фактора необходимо проводить массаж, альвеолярных отростков, миогимнастику круговой мышцы рта. Аппаратурное лечение с использованием небной пластинки небная пластинка с окклюзионными накладками. Диспансерное наблюдение.

Задача 6

Пациент М. 63 лет обратился в клинику с жалобами на образование в щечной области, безболезненное, плотное которое в последнее время стало увеличиваться. Из анамнеза, образование существует около 5 лет. На вид образование размером около 4 см, при пальпации безболезненное, мягкой консистенции, с четкими границами, кожа над ним в цвете не изменена.

Вопросы и задания:

1. Поставьте предварительный диагноз.
2. Какие вспомогательные методы исследования используются для уточнения диагноза?
3. Предложите план лечения.
4. Вид обезболивания?
5. Что предшествует анестезии?

Ответы

1. Липома.
2. Цитологическое исследование.
3. Удаление образования вместе с капсулой с последующим гистологическим исследованием.
4. Инфильтрационная анестезия.
5. Нанесение линий разреза.

Задача 7

Больная, 28 лет, обратилась с жалобами на наличие припухлости в области альвеолярного отростка верхней челюсти слева, которую обнаружила случайно. Рот открывается свободно. В области альвеолярного отростка верхней челюсти слева в проекции 2.2, 2.3 определяется деформация за счет вздутия, безболезненная при пальпации. 2.2, 2.3, 2.4 интактные. При рентгенологическом исследовании определяется участок разрежения костной ткани с четкими границами, по форме напоминающее перевернутую грушу, располагающееся между 2.2 и 2.3. Корни зубов раздвинуты, периодонтальная щель их сохранена. ЭОД - в пределах нормы.

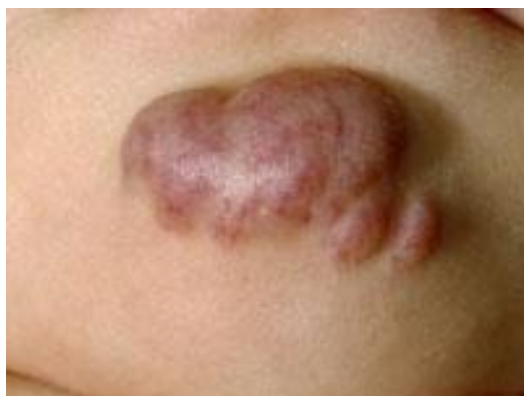Вопросы и задания:

1. О каком заболевании можно думать?
2. В чем заключается лечение?
3. Какая подготовка зубов необходима перед хирургическим лечением?
4. Каким подходом производится оперативное вмешательство?
5. Какой метод хирургического лечения показан в данном случае?

Ответы

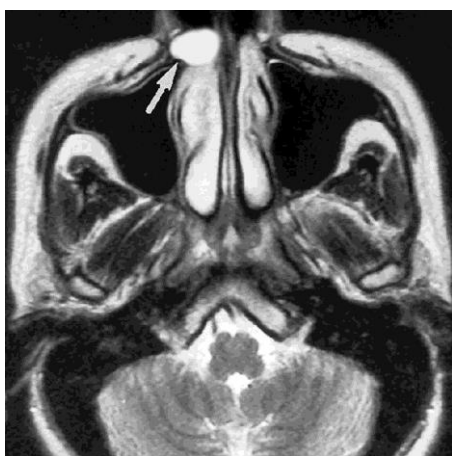
1. Глобуломаксиллярная киста в области верхней челюсти слева.
2. Цистэктомия в области 2.3, перед операцией необходимо депульпировать и запломбировать каналы, так как во время операции возможна резекция верхушек корней 2.3 в случае их обнажения.
3. Депульпировать 2.3.
4. Внутриротовым доступом.
5. Операция – цистэктомия.

ВИЗУАЛИЗИРОВАННЫЕ ЗАДАЧИ



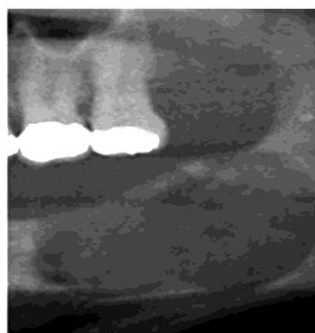
НА ФОТОГРАФИИ ПРЕДСТАВЛЕНА:

1. телеангиоэктазия
2. пигментный невус
3. капиллярная гемангиома
4. кавернозная гемангиома (+)
5. гематома



НА ДАННОМ СНИМКЕ МАГНИТО-РЕЗОНАНСНОЙ ТОМОГРАФИИ СТРЕЛКОЙ УКАЗАНА

1. носо-губная киста (+)
2. киста резцового канала
3. киста верхнечелюстного синуса
4. поднадкостничная радикулярная киста
5. парадентальная киста



НА ДАННОМ РЕНТГЕНОВСКОМ СНИМКЕ ПРЕДСТАВЛЕНА

1. кератокиста (+)
2. радикулярная киста
3. резидуальная киста
4. поднадкостничная киста
5. парадентальная киста

Задача 8

Ребенок Ж. 9 лет обратился в клинику с жалобами на припухлость в левой околоушножевательной области.

Из анамнеза: заболевание врожденное, с ростом ребенка отмечалось постепенное увеличение образования. За прошедшее время отмечалось неоднократное увеличение образования на фоне ОРЗ, травмы, обострения хронического тонзиллита с появлением плотного болезненного инфильтрата в этой области, гиперемией кожных покровов над ним. Первоначальный диагноз при обращении к врачу: паротит. Назначалась антибактериальная, противовоспалительная терапия. Динамика слабо положительная. Явления воспаления стихали за 1-2 месяца.

Местно: в левой околоушно-жевательной области имеется опухолевидное образование без четких границ, тестоватой консистенции, безболезненное. Кожа над образованием истончена, усилен сосудистый рисунок, определяется симптом «зыбления». Симптомы «сдавливания», «наливания» отрицательные. Из протока левой околоушной слюнной железы выделяется прозрачный секрет в достаточном количестве. Сопутствующий диагноз - множественный кариес, хронический тонзиллит.

Задания:

1. На основании жалоб, анамнеза заболевания и представленного рисунка поставьте предварительный диагноз.
2. Укажите заболевания, с которыми необходимо проводить дифференциальную диагностику.
3. С целью уточнения диагноза проведите дополнительные методы исследования и укажите ожидаемые результаты.
4. Проведите дифференциальную диагностику и обоснуйте свой клинический диагноз.
5. Предложите план лечения и реабилитации ребенка

Ответ.

1. Лимфангиома околоушно-жевательной области слева.
 2. Гемангиома, нейрофиброматоз, паротит.
 3. УЗИ с доплерографией данного образования покажет многополостное образование с множеством перегородок; скорость кровотока в образовании не увеличена. Контрастная сиалография - оттесненная и распластанная околоушная слюнная железа без изменений протоков.
 4. Для гемангиомы характерны симптомы «сдавливания и наполнения», «наливания». При УЗИ с доплерографией - порочно развитое кровеносное русло с усиленным кровотоком. При нейрофиброматозе чаще всего поражается половина лица, характерно появление после 4-5 лет пигментных пятен цвета «кофе с молоком», отмечается поражение и костной ткани (при рентгенографии костей лицевого скелета выявляется нарушение формирования челюстных костей, кость имеет очаги остеопороза). Для паротитов характерно: периоды увеличения слюнной железы сопровождаются болями, которые усиливаются перед или во время приема пищи. Пальпация железы болезненная. Из протока левой околоушной слюнной железы секрет выделяться не будет, а если будет, то скудный с примесью гноя или с хлопьями. При контрастной сиалографии при калькулезном паротите в месте расположения камня проток «разорван», остальные отделы расширены; при паренхиматозном паротите основной проток расширен, протоки первого и второго порядка неравномерно расширены и прерывисты, вместо протоков третьего-четвертого порядка - полости размером до 3-4 мм.
- На основании жалоб больного (на опухолевидное образование в левой околоушножевательной области); анамнеза (заболевание врожденное, с ростом ребенка отмечалось постепенное увеличение образования на фоне ОРЗ, травмы, обострения хронического тонзиллита с появлением плотного инфильтрата в этой области, гиперемией кожных покровов над ним); данных внешнего осмотра (в правой околоушножевательной области имеется опухолевидное образование без четких границ, тестоватой консистенции, безболезненное, кожа над образованием истончена, определяется симптом «зыбления»); дополнительных методов обследования (УЗИ с доплерографией - многополостное образование с множеством перегородок, скорость кровотока в образовании не увеличена) - можно поставить клинический диагноз лимфангиома околоушно-жевательной

области слева. Окончательный диагноз может быть поставлен на основании гистологического исследования послеоперационного материала.

5. План лечения должен включать санацию всех очагов хронической инфекции, при воспалении лимфангиомы - курсы противовоспалительной терапии. Лечение данного заболевания хирургическое - удаление лимфангиомы околоушно-жевательной области слева.

Задача 9

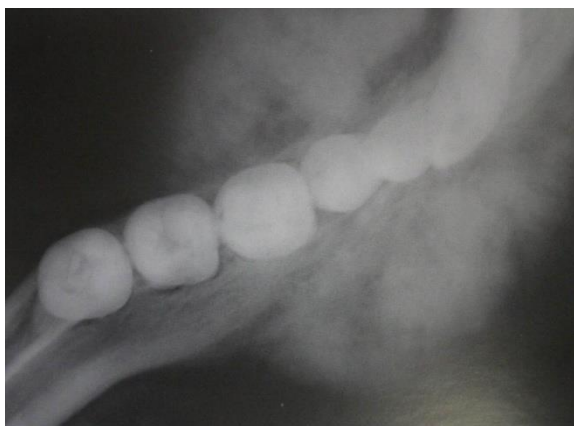
Больная, 30 лет, проживает в сельской местности. Обратилась в клинику по поводу деформации альвеолярного отростка в переднем отделе верхней челюсти, которое появилось и постепенно увеличивалось в размере в течении 8-ми месяцев. Признаки воспаления и температуры тела не отмечались. Фронтальные зубы верхней челюсти стали подвижными. Боль и интенсивное увеличение образования отмечается в течении последнего месяца. Верхняя губа и концевой отдел носа резко приподняты вверх. Образование от 1.4 до 2.4 с вестибулярной поверхности верхней челюсти, слегка бугристое и болезненное при пальпации. При рентгенологическом исследовании определяется участок деструкции костной ткани передней стенки верхней челюсти в виде участков уплотнения и очагов разрежения с нечеткими границами. Проведенное гистологическое исследование показало картину хондромы, но отличающуюся более выраженной клеточной и полиморфной структурой и наличием значительного количества атипичных клеток с крупными или двойными ядрами. Митозы отмечаются редко.

Вопросы и задания:

1. Поставьте диагноз и проведите его обоснование.
2. Наметьте план лечения.
3. В чем заключается послеоперационная реабилитация?
4. Какая рентгенологическая картина характерна для хондросаркомы?
5. Возраст поражения и частая локализация заболевания?

Ответы

1. На основании анамнеза и местного статуса можно предположить любое остеогенное новообразование, доброкачественную опухоль, но указание о появлении болей и ускорения роста в течении последнего месяца, рентгенологического исследования, а также результата морфологического исследования предполагает хондросаркому верхней челюсти.
2. Учитывая, что хондросаркома плохо поддается лучевой терапии, необходимо ограничиться оперативным лечением - резекцией верхней челюсти.
3. Изготовление протеза-обтуратора на верхнюю челюсть.
4. Характеризуется чередованием разрежения с мелкими плотными включениями
5. Лица в возрасте 30-60 лет. Часто поражается верхняя челюсть.



ДАННАЯ РЕНТГЕНОЛОГИЧЕСКАЯ КАРТИНА МОЖЕТ СООТВЕТСТВОВАТЬ

1. первичному раку нижней челюсти
2. хроническому остеомиелиту нижней челюсти
3. фиброзной дисплазии нижней челюсти
4. остеогенной саркоме нижней челюсти (+)
5. периферической гигантоклеточной репаративной гранулемы

Задача 10

В клинику обратился пациент 32 лет с жалобами на наличие новообразования в области нижней челюсти справа, на отсутствие коронки 21.

Анамнез заболевания: впервые заметил новообразование 6 лет назад, которое незначительно увеличивается в размерах без болевых ощущений. 21 ранее лечен по поводу осложненного кариеса, месяц назад произошел отлом коронки зуба.

Объективно: незначительная асимметрия лица за счет увеличения угла нижней челюсти справа. Региональные лимфатические узлы не пальпируются, нарушение чувствительности подбородка и нижней губы не определяется, рот открывается в полном объеме, слизистая оболочка рта бледно-розового цвета, умеренно увлажнена. Прикус ортогнатический. Полость рта санирована. В области угла нижней челюсти справа отмечается новообразование размером 1,0 x 2,0 см. При пальпации определяются участки флюктуации, чередующиеся с участками уплотнения. Пальпация тела нижней челюсти безболезненна. Зубы нижней челюсти интактны. На рентгенограмме определяется множественные очаги деструкции костной ткани челюсти с четкими границами, 21-определяется неравномерное расширение, деформация периодонтальной щели в апикальном отделе, канал корня заполнен рентгенконтрастным веществом на 2/3 длины.

С

18 17 16 15 14 13 12 11 | 21 22 23 24 25 26 27 28
48 47 46 45 44 43 42 41 | 31 32 33 34 35 36 37 38
П П

1. Поставьте развернутый стоматологический диагноз.
2. Проведите необходимые дополнительные исследования для уточнения основного диагноза.
3. Проведите дифференциальную диагностику. Выберите метод оперативного лечения.
4. Опишите последовательность действий при лечении корня 21.
5. Опишите клинические и лабораторные этапы ортопедического восстановления коронки 21.

Ответы

1. Остеобластокластома нижней челюсти справа. Хронический фиброзный периодонтит 21.
2. Для уточнения диагноза необходимо гистологическое исследование.
3. Дифференцировать необходимо с амелобластомой, фиброзной дисплазией нижней челюсти. Операция – резекция нижней челюсти справа в пределах здоровых тканей с одномоментной костной пластикой.
4. Распломбирование канала, прохождение, расширение, антисептическая обработка, определение верхушечного отверстия, пломбирование.
5. Восстановление коронки штифтовой вкладкой, и изготовление керамической коронки. Этапы: а) подготовка канала под штифт, б) моделирование культевой штифтовой конструкции, в) припасовка и цементирование культевой штифтовой конструкции, г) допрепарирование зуба, снятие слепков, д) отливка модели, е) определение центральной окклюзии, ж) определение цвета коронки, з) припасовка коронки, и) цементировка фарфоровой коронки.

Задача 11

Больная, 30 лет, проживает в сельской местности. Обратилась в клинику по поводу деформации альвеолярного отростка в переднем отделе верхней челюсти, которое появилось и постепенно увеличивалось в размере в течении 8-ми месяцев. Признаки воспаления и температуры тела не отмечались. Фронтальные зубы верхней челюсти стали подвижными. Боль и интенсивное увеличение образования отмечается в течении последнего месяца. Верхняя губа и концевой отдел носа резко приподняты вверх. Образование от 1.4 до 2.4 с вестибулярной поверхности верхней челюсти, слегка бугристое и болезненное при пальпации. При рентгенологическом исследовании определяется участок деструкции костной ткани передней стенки верхней челюсти в виде участков уплотнения и очагов разрежения с нечеткими границами. Проведенное гистологическое исследование показало картину хондромы, но отличающуюся более выраженной клеточной и полиморфной структурой и наличием значительного количества атипичных клеток с крупными или двойными ядрами. Митозы отмечаются редко.

Вопросы и задания:

1. Поставьте диагноз и проведите его обоснование.
2. Наметьте план лечения.
3. В чем заключается послеоперационная реабилитация?
4. Какая рентгенологическая картина характерна для хондросаркомы?
5. Возраст поражения и частая локализация заболевания?

Ответы

1. На основании анамнеза и местного статуса можно предположить любое остеогенное новообразование, доброкачественную опухоль, но указание о появлении болей и ускорения роста в течении последнего месяца, рентгенологического исследования, а также результата морфологического исследования предполагает хондросаркому верхней челюсти.
2. Учитывая, что хондросаркома плохо поддается лучевой терапии, необходимо ограничиться

- оперативным лечением - резекцией верхней челюсти.
- 3.Изготовление протеза-обтуратора на верхнюю челюсть.
- 4.Характеризуется чередованием разряжения с мелкими плотными вкраплениями
- 5.Лица в возрасте 30-60 лет. Часто поражается верхняя челюсть.

Задача 12

В клинику обратился пациент 32 лет с жалобами на наличие новообразования в области нижней челюсти справа, на отсутствие коронки 21.

Анамнез заболевания: впервые заметил новообразование 6 лет назад, которое незначительно увеличивается в размерах без болевых ощущений. 21 ранее лечен по поводу осложненного кариеса, месяц назад произошел отлом коронки зуба.

Объективно: незначительная асимметрия лица за счет увеличения угла нижней челюсти справа. Региональные лимфатические узлы не пальпируются, нарушение чувствительности подбородка и нижней губы не определяется, рот открывается в полном объеме, слизистая оболочка рта бледно-розового цвета, умеренно увлажнена. Прикус ортогнатический. Полость рта санирована. В области угла нижней челюсти справа отмечается новообразование размером 1,0 x 2,0 см. При пальпации определяются участки флюктуации, чередующиеся с участками уплотнения. Пальпация тела нижней челюсти безболезненна. Зубы нижней челюсти интактны. На рентгенограмме определяется множественные очаги деструкции костной ткани челюсти с четкими границами, 21-определяется неравномерное расширение, деформация периодонтальной щели в апикальном отделе, канал корня заполнен рентгенконтрастным веществом на 2/3 длины.

С

18	17	16	15	14	13	12	11	21	22	23	24	25	26	27	28
48	47	46	45	44	43	42	41	31	32	33	34	35	36	37	38
П								П							

1. Поставьте развернутый стоматологический диагноз.
2. Проведите необходимые дополнительные исследования для уточнения основного диагноза.
3. Проведите дифференциальную диагностику. Выберите метод оперативного лечения.
4. Опишите последовательность действий при лечении корня 21.
5. Опишите клинические и лабораторные этапы ортопедического восстановления коронки

Ответ.

1. Остеобластокластома нижней челюсти справа. Хронический фиброзный периодонтит
2. Для уточнения диагноза необходимо гистологическое исследование.
3. Дифференцировать необходимо с амелобластомой, фиброзной дисплазией нижней челюсти. Операция – резекция нижней челюсти справа в пределах здоровых тканей с одномоментной костной пластикой.
4. Распломбирование канала, прохождение, расширение, антисептическая обработка, определение верхушечного отверстия, пломбирование.
5. Восстановление коронки штифтовой вкладкой, и изготовление керамической коронки. Этапы: а) подготовка канала под штифт, б) моделирование культевой штифтовой конструкции, в) припасовка и цементирование культевой штифтовой конструкции, г) допрепарирование зуба, снятие слепков, д) отливка модели, е) определение центральной окклюзии, ж) определение цвета коронки, з) припасовка коронки, и) цементировка фарфоровой коронки.

Задача 13

Больная Л. 15 лет обратилась с жалобами на появление припухлости в области альвеолярного отростка верхней челюсти слева и подвижность зуба 2.2.

При осмотре определяется выбухание в области альвеолярного отростка верхней челюсти с вестибулярной поверхности, округлой формы с четкими границами, протяженностью от зуба 1.2 до зуба 2.3.

Переходная складка сглажена, пальпация безболезненна, определяется податливость кортикальной пластинки в центре выбухания.

Зуб 2.2 имеет подвижность I-II степени, перкуссия безболезненна. Коронки зубов 2.1 и 2.2 изменены в цвете - более темные и тусклые по сравнению с коронками рядом стоящих зубов.

Задания:

Назовите и опишите рентгенограмму.

Поставьте предварительный диагноз.

Укажите дополнительные методы обследования.

Укажите этиологию заболевания.

Составьте план лечения и реабилитации ребенка

Ответ.

На панорамной рентгенограмме верхней челюсти определяется очаг разрежения костной ткани округлой формы с четкими контурами протяженностью от зуба 2.1 до зуба 2.3. Корень зуба 2.2 запломбирован на 2/3, дно левой верхнечелюстной пазухи оттеснено кверху.

Одонтогенная воспалительная киста верхней челюсти слева. Хронический периодонтит зубов 2.1,2.2.

Прицельная рентгенограмма и ЭОД зубов 2.3 и 1.1.

Под влиянием химического и механического раздражения продуктами воспаления эпителиальные элементы в периодонте (остатки эмбрионального эпителия зубооб-разовательной пластинки - клетки Маляссе-Астахова) разрастаются и размножаются, образуя микроскопические полости, которые постепенно наполняются транссудатом, благодаря чему в них повышается давление.

План лечения:

эндодонтическое лечение зуба 2.1 (при показаниях зуба 2.3 и 1.1);

шинирование от зуба 1.3 по зуб 2.5;

хирургическое лечение - цистэктомия с резекцией верхушек корней зубов 2.1 и 2.2. Диспансерное наблюдение до полной репарации костной ткани, снятие шины через 1,5-2 месяца после операции.

4. Организация СРС

Методика организации самостоятельной работы студентов зависит от структуры, характера и особенностей изучаемой дисциплины, объема часов на ее изучение, вида заданий для самостоятельной работы студентов, индивидуальных качеств студентов и условий учебной деятельности.

Процесс организации самостоятельной работы студентов включает в себя следующие этапы:

- подготовительный (определение целей, составление программы, подготовка методического обеспечения, подготовка оборудования);
- основной (реализация программы, использование приемов поиска информации, усвоения, переработки, применения, передачи знаний, фиксирование результатов, самоорганизация процесса работы);
- заключительный (оценка значимости и анализ результатов, их систематизация, оценка эффективности программы и приемов работы, выводы о направлениях оптимизации труда).

Организацию самостоятельной работы студентов обеспечивают: факультет, кафедра, учебный и методический отделы, преподаватель, библиотека, электронная информационно-образовательная среда ВУЗа и сам обучающийся.

5. Самостоятельная работа студентов по дисциплине «ОНКОСТОМАТОЛОГИЯ И ЛУЧЕВАЯ ТЕРАПИЯ»

№ п/п	Название темы занятия	Вид СРС
1	Современные представления о биологической сущности опухолей.	Подготовка докладов/ устных реферативных сообщений, решение ситуационных задач.
2	Теории канцерогенеза	Подготовка докладов/ устных реферативных сообщений, решение ситуационных задач.
3	Злокачественные поражения мягких тканей челюстно-лицевой области и челюстей.	Подготовка докладов/ устных реферативных сообщений, решение ситуационных задач.
4	Методы обследования онкологических больных	Подготовка докладов/ устных реферативных сообщений, решение ситуационных задач.
5	Предраковые заболевания челюстно-лицевой области	Подготовка докладов/ устных реферативных сообщений, решение ситуационных задач.
6	Врожденные кисты и свищи лица и шеи.	Подготовка докладов/ устных реферативных сообщений, решение ситуационных задач.
7	Органоспецифические опухоли и одонтогенные кисты челюстей	Подготовка докладов/ устных реферативных сообщений, решение ситуационных задач.
8	Доброкачественные опухоли лица и шеи	Подготовка докладов/ устных реферативных сообщений, решение ситуационных задач.
9	Опухолоподобные заболевания челюстей	Подготовка докладов/ устных реферативных сообщений, решение ситуационных задач.
10	Доброкачественные и злокачественные опухоли слюнных желез	Подготовка докладов/ устных реферативных сообщений, решение ситуационных задач.
11	Злокачественные поражения челюстей	Подготовка докладов/ устных реферативных

		сообщений, решение ситуационных задач.
12	Методы лучевой терапии	Подготовка докладов/ устных реферативных сообщений, решение ситуационных задач.
13	Осложнения лучевой терапии.	Подготовка докладов/ устных реферативных сообщений, решение ситуационных задач.
	ИТОГО СРС 48	

6. Критерии оценивания самостоятельной работы студентов по дисциплине «ОНКОСТОМАТОЛОГИЯ И ЛУЧЕВАЯ ТЕРАПИЯ»

Для оценки доклада/устного реферативного сообщения

Оценка «отлично» выставляется, если реферативное сообщение соответствует всем требованиям оформления, представлен широкий библиографический список. Содержание отражает собственный аргументированный взгляд студента на проблему. Тема раскрыта всесторонне, отмечается способность студента к интегрированию и обобщению данных первоисточников, присутствует логика изложения материала. Имеется иллюстративное сопровождение текста.

Оценка «хорошо» выставляется, если реферативное сообщение соответствует всем требованиям оформления, представлен достаточный библиографический список. Содержание отражает аргументированный взгляд студента на проблему, однако отсутствует собственное видение проблемы. Тема раскрыта всесторонне, присутствует логика изложения материала.

Оценка «удовлетворительно» выставляется, если реферативное сообщение не полностью соответствует требованиям оформления, не представлен достаточный библиографический список. Аргументация взгляда на проблему не достаточно убедительна и не охватывает полностью современное состояние проблемы. Вместе с тем присутствует логика изложения материала.

Оценка «неудовлетворительно» выставляется, если тема реферативного сообщения не раскрыта, отсутствует убедительная аргументация по теме работы, использовано не достаточное для раскрытия темы реферативного сообщения количество литературных источников.

Для оценки решения ситуационной задачи:

Оценка «отлично» выставляется, если задача решена грамотно, ответы на вопросы сформулированы четко. Эталонный ответ полностью соответствует решению студента, которое хорошо обосновано теоретически.

Оценка «хорошо» выставляется, если задача решена, ответы на вопросы сформулированы не достаточно четко. Решение студента в целом соответствует эталонному ответу, но не достаточно хорошо обосновано теоретически.

Оценка «удовлетворительно» выставляется, если задача решена не полностью, ответы не содержат всех необходимых обоснований решения.

Оценка «неудовлетворительно» выставляется, если задача не решена или имеет грубые теоретические ошибки в ответе на поставленные вопросы

МЕТОДИЧЕСКАЯ РАЗРАБОТКА ДЛЯ ОБУЧАЮЩЕГОСЯ

1. Деятельность студентов по формированию и развитию навыков учебной самостоятельной работы по дисциплине «ОНКОСТОМАТОЛОГИЯ И ЛУЧЕВАЯ ТЕРАПИЯ»

В процессе самостоятельной работы студент приобретает необходимые для будущей специальности компетенции, навыки самоорганизации, самоконтроля, самоуправления, саморефлексии и становится активным самостоятельным субъектом учебной деятельности.

Выполняя самостоятельную работу под контролем преподавателя студент должен:

освоить минимум содержания, выносимый на самостоятельную работу студентов и предложенный преподавателем и компетенциями в соответствии с Федеральным государственным образовательным стандартом высшего образования (ФГОС ВО) по дисциплине **«ОНКОСТОМАТОЛОГИЯ И ЛУЧЕВАЯ ТЕРАПИЯ»**

- планировать самостоятельную работу в соответствии с графиком самостоятельной работы, предложенным преподавателем.
- самостоятельную работу студент должен осуществлять в организационных формах, предусмотренных учебным планом и рабочей программой преподавателя.
- выполнять самостоятельную работу и отчитываться по ее результатам в соответствии с графиком представления результатов, видами и сроками отчетности по самостоятельной работе студентов.

студент может:

сверх предложенного преподавателем (при обосновании и согласовании с ним) и минимума обязательного содержания, определяемого (ФГОС ВО) по данной дисциплине:

- самостоятельно определять уровень (глубину) проработки содержания материала;
- предлагать дополнительные темы и вопросы для самостоятельной проработки;
- в рамках общего графика выполнения самостоятельной работы предлагать обоснованный индивидуальный график выполнения и отчетности по результатам самостоятельной работы;
- предлагать свои варианты организационных форм самостоятельной работы;
- использовать для самостоятельной работы методические пособия, учебные пособия, разработки сверх предложенного преподавателем перечня;
- использовать не только контроль, но и самоконтроль результатов самостоятельной работы в соответствии с методами самоконтроля, предложенными преподавателем или выбранными самостоятельно.

Самостоятельная работа студентов должна оказывать важное влияние на формирование личности будущего специалиста, его компетентность. Каждый студент самостоятельно определяет режим своей работы и меру труда, затрачиваемого на овладение учебным содержанием по каждой дисциплине. Он выполняет внеаудиторную работу по личному индивидуальному плану, в зависимости от его подготовки, времени и других условий.

2. Методические рекомендации для студентов по отдельным формам самостоятельной работы.

С первых же сентябрьских дней на студента обрушивается громадный объем информации, которую необходимо усвоить. Нужный материал содержится не только в лекциях (запомнить его – это только малая часть задачи), но и в учебниках, книгах, статьях. Порой возникает необходимость привлекать информационные ресурсы Интернет, ЭИОС, ЭБС и др. ресурсы.

Система вузовского обучения подразумевает значительно большую самостоятельность студентов в планировании и организации своей деятельности. Вчерашнему школьнику сделать это бывает весьма непросто: если в школе ежедневный контроль со стороны учителя заставлял постоянно и систематически готовиться к занятиям, то в вузе вопрос об уровне знаний вплотную встает перед студентом только в период сессии. Такая ситуация оборачивается для некоторых соблазном весь семестр посвятить свободному времяпрепровождению («когда будет нужно – выучу!»), а когда приходит пора экзаменов, материала, подлежащего усвоению, оказывается так много, что никакая память не способна с ним справиться в оставшийся промежуток времени.

Работа с книгой.

При работе с книгой необходимо подобрать литературу, научиться правильно ее читать, вести записи. Для подбора литературы в библиотеке используются алфавитный и систематический каталоги.

Важно помнить, что рациональные навыки работы с книгой - это всегда большая экономия времени и сил.

Правильный подбор учебников рекомендуется преподавателем, читающим лекционный курс. Необходимая литература может быть также указана в методических разработках по данному курсу.

Изучая материал по учебнику, следует переходить к следующему вопросу только после правильного уяснения предыдущего, описывая на бумаге все выкладки и вычисления (в том числе те, которые в учебнике опущены или на лекции даны для самостоятельного вывода).

При изучении любой дисциплины большую и важную роль играет самостоятельная индивидуальная работа.

Особое внимание следует обратить на определение основных понятий курса. Студент должен подробно разбирать примеры, которые поясняют такие определения, и уметь строить аналогичные примеры самостоятельно. Нужно добиваться точного представления о том, что изучаешь. Полезно составлять опорные конспекты. При изучении материала по учебнику полезно в тетради (на специально отведенных полях) дополнять конспект лекций. Там же следует отмечать вопросы, выделенные студентом для консультации с преподавателем.

Выводы, полученные в результате изучения, рекомендуется в конспекте выделять, чтобы они при перечитывании записей лучше запоминались.

Опыт показывает, что многим студентам помогает составление листа опорных сигналов, содержащего важнейшие и наиболее часто употребляемые формулы и понятия. Такой лист помогает запомнить формулы, основные положения лекции, а также может служить постоянным справочником для студента.

Различают два вида чтения; первичное и вторичное. *Первичное* - это внимательное, неторопливое чтение, при котором можно остановиться на трудных местах. После него не должно остаться ни одного непонятого слова. Содержание не всегда может быть понятно после первичного чтения.

Задача *вторичного* чтения - полное усвоение смысла целого (по счету это чтение может быть и не вторым, а третьим или четвертым).

Правила самостоятельной работы с литературой.

Как уже отмечалось, самостоятельная работа с учебниками и книгами (а также самостоятельное теоретическое исследование проблем, обозначенных преподавателем на лекциях) – это важнейшее условие формирования у себя научного способа познания. Основные советы здесь можно свести к следующим:

- Составить перечень книг, с которыми Вам следует познакомиться; «не старайтесь запомнить все, что вам в ближайшее время не понадобится, – советует студенту и молодому ученому Г. Селье, – запомните только, где это можно отыскать» (Селье, 1987. С. 325).
- Сам такой перечень должен быть систематизированным (что необходимо для семинаров, что для экзаменов, что пригодится для написания курсовых и дипломных работ, а что Вас интересует за рамками официальной учебной деятельности, то есть что может расширить Вашу общую культуру...).
- Обязательно выписывать все выходные данные по каждой книге (при написании работ это позволит очень сэкономить время).
- Разобраться для себя, какие книги (или какие главы книг) следует прочитать более внимательно, а какие – просто просмотреть.
- При составлении перечней литературы следует посоветоваться с преподавателями и научными руководителями (или даже с более подготовленными и эрудированными сокурсниками), которые помогут Вам лучше сориентироваться, на что стоит обратить большее внимание, а на что вообще не стоит тратить время...
- Естественно, все прочитанные книги, учебники и статьи следует конспектировать, но это не означает, что надо конспектировать «все подряд»: можно выписывать кратко основные идеи автора и иногда приводить наиболее яркие и показательные цитаты (с указанием страниц).
- Если книга – Ваша собственная, то допускается делать на полях книги краткие пометки или же в конце книги, на пустых страницах просто сделать свой «предметный указатель», где отмечаются наиболее интересные для Вас мысли и обязательно указываются страницы в тексте автора (это очень хороший совет, позволяющий экономить время и быстро находить «избранные» места в самых разных книгах).
- Если Вы раньше мало работали с научной литературой, то следует выработать в себе способность «воспринимать» сложные тексты; для этого лучший прием – научиться «читать

медленно», когда Вам понятно каждое прочитанное слово (а если слово незнакомое, то либо с помощью словаря, либо с помощью преподавателя обязательно его узнать), и это может занять немалое время (у кого-то – до нескольких недель и даже месяцев); опыт показывает, что после этого студент каким-то «чудом» начинает буквально заглатывать книги и чуть ли не видеть «сквозь обложку», стоящая это работа или нет...

• «Либо читайте, либо перелистывайте материал, но не пытайтесь читать быстро... Если текст меня интересует, то чтение, размышление и даже фантазирование по этому поводу сливаются в единый процесс, в то время как вынужденное скорочтение не только не способствует качеству чтения, но и не приносит чувства удовлетворения, которое мы получаем, размышляя о прочитанном», – советует Г. Селье (Селье, 1987. – С. 325-326).

• Есть еще один эффективный способ оптимизировать знакомство с научной литературой – следует увлечься какой-то идеей и все книги просматривать с точки зрения данной идеи. В этом случае студент (или молодой ученый) будет как бы искать аргументы «за» или «против» интересующей его идеи, и одновременно он будет как бы общаться с авторами этих книг по поводу своих идей и размышлений... Проблема лишь в том, как найти «свою» идею...

Чтение научного текста является частью познавательной деятельности. Ее цель – извлечение из текста необходимой информации. От того насколько осознанна читающим собственная внутренняя установка при обращении к печатному слову (найти нужные сведения, усвоить информацию полностью или частично, критически проанализировать материал и т.п.) во многом зависит эффективность осуществляемого действия.

Выделяют **четыре основные установки в чтении научного текста**:

1. информационно-поисковый (задача – найти, выделить искомую информацию)
2. усваивающая (усилия читателя направлены на то, чтобы как можно полнее осознать и запомнить как сами сведения излагаемые автором, так и всю логику его рассуждений)
3. аналитико-критическая (читатель стремится критически осмыслить материал, проанализировав его, определив свое отношение к нему)
4. творческая (создает у читателя готовность в том или ином виде – как отправной пункт для своих рассуждений, как образ для действия по аналогии и т.п. – использовать суждения автора, ход его мыслей, результат наблюдения, разработанную методику, дополнить их, подвергнуть новой проверке).

С наличием различных установок обращения к научному тексту связано существование и нескольких **видов чтения**:

1. библиографическое – просматривание карточек каталога, рекомендательных списков, сводных списков журналов и статей за год и т.п.;
2. просмотровое – используется для поиска материалов, содержащих нужную информацию, обычно к нему прибегают сразу после работы со списками литературы и каталогами, в результате такого просмотра читатель устанавливает, какие из источников будут использованы в дальнейшей работе;
3. ознакомительное – подразумевает сплошное, достаточно подробное прочтение отобранных статей, глав, отдельных страниц, цель – познакомиться с характером информации, узнать, какие вопросы вынесены автором на рассмотрение, провести сортировку материала;
4. изучающее – предполагает доскональное освоение материала; в ходе такого чтения проявляется доверие читателя к автору, готовность принять изложенную информацию, реализуется установка на предельно полное понимание материала;
5. аналитико-критическое и творческое чтение – два вида чтения близкие между собой тем, что участвуют в решении исследовательских задач. Первый из них предполагает направленный критический анализ, как самой информации, так и способов ее получения и подачи автором; второе – поиск тех суждений, фактов, по которым или в связи с которыми, читатель считает нужным высказать собственные мысли.

Из всех рассмотренных видов чтения основным для студентов является изучающее – именно оно позволяет в работе с учебной литературой накапливать знания в различных областях. Вот почему именно этот вид чтения в рамках учебной деятельности должен быть освоен в первую очередь. Кроме того, при овладении данным видом чтения формируются основные приемы, повышающие эффективность работы с научным текстом.

1. утверждений автора без привлечения фактического материала;
2. Цитирование – дословное выписывание из текста выдержек, извлечений, наиболее существенно отражающих ту или иную мысль автора;

3. Конспектирование – краткое и последовательное изложение содержания прочитанного.

Конспект – сложный способ изложения содержания книги или статьи в логической последовательности. Конспект аккумулирует в себе предыдущие виды записи, позволяет всесторонне охватить содержание книги, статьи. Поэтому умение составлять план, тезисы, делать выписки и другие записи определяет и технологию составления конспекта.

Методические рекомендации по составлению конспекта:

1. Внимательно прочитайте текст. Уточните в справочной литературе непонятные слова. При записи не забудьте вынести справочные данные на поля конспекта;
2. Выделите главное, составьте план;
3. Кратко сформулируйте основные положения текста, отметьте аргументацию автора;
4. Законспектируйте материал, четко следуя пунктам плана. При конспектировании старайтесь выразить мысль своими словами. Записи следует вести четко, ясно.
5. Грамотно записывайте цитаты. Цитируя, учитывайте лаконичность, значимость мысли.

В тексте конспекта желательно приводить не только тезисные положения, но и их доказательства. При оформлении конспекта необходимо стремиться к емкости каждого предложения. Мысли автора книги следует излагать кратко, заботясь о стиле и выразительности написанного. Число дополнительных элементов конспекта должно быть логически обоснованным, записи должны распределяться в определенной последовательности, отвечающей логической структуре произведения. Для уточнения и дополнения необходимо оставлять поля.

Овладение навыками конспектирования требует от студента целеустремленности, повседневной самостоятельной работы.

Практические занятия.

Для того чтобы практические занятия приносили максимальную пользу, необходимо помнить, что упражнение и решение задач проводятся по вычитанному на лекциях материалу и связаны, как правило, с детальным разбором отдельных вопросов лекционного курса. Следует подчеркнуть, что только после усвоения лекционного материала с определенной точки зрения (а именно с той, с которой он излагается на лекциях) он будет закрепляться на практических занятиях как в результате обсуждения и анализа лекционного материала, так и с помощью решения проблемных ситуаций, задач. При этих условиях студент не только хорошо усвоит материал, но и научится применять его на практике, а также получит дополнительный стимул (и это очень важно) для активной проработки лекции.

При самостоятельном решении задач нужно обосновывать каждый этап решения, исходя из теоретических положений курса. Если студент видит несколько путей решения проблемы (задачи), то нужно сравнить их и выбрать самый рациональный. Полезно до начала вычислений составить краткий план решения проблемы (задачи). Решение проблемных задач или примеров следует излагать подробно, вычисления располагать в строгом порядке, отделяя вспомогательные вычисления от основных. Решения при необходимости нужно сопровождать комментариями, схемами, чертежами и рисунками.

Следует помнить, что решение каждой учебной задачи должно доводиться до окончательного логического ответа, которого требует условие, и по возможности с выводом. Полученный ответ следует проверить способами, вытекающими из существа данной задачи. Полезно также (если возможно) решать несколькими способами и сравнить полученные результаты. Решение задач данного типа нужно продолжать до приобретения твердых навыков в их решении.

Самопроверка.

После изучения определенной темы по записям в конспекте и учебнику, а также решения достаточного количества соответствующих задач на практических занятиях и самостоятельно студенту рекомендуется, используя лист опорных сигналов, воспроизвести по памяти определения, выводы формул, формулировки основных положений и доказательств.

В случае необходимости нужно еще раз внимательно разобраться в материале.

Иногда недостаточность усвоения того или иного вопроса выясняется только при изучении дальнейшего материала. В этом случае надо вернуться назад и повторить плохо усвоенный материал. Важный критерий усвоения теоретического материала - умение решать задачи или пройти тестирование по пройденному материалу. Однако следует помнить, что правильное решение задачи может получиться в результате применения механически заученных формул без понимания сущности теоретических положений.

Консультации

Если в процессе самостоятельной работы над изучением теоретического материала или при решении задач у студента возникают вопросы, разрешить которые самостоятельно не удастся, необходимо обратиться к преподавателю для получения у него разъяснений или указаний. В своих вопросах студент должен четко выразить, в чем он испытывает затруднения, характер этого затруднения. За консультацией следует обращаться и в случае, если возникнут сомнения в правильности ответов на вопросы самопроверки.

Подготовка к экзаменам и зачетам.

Изучение многих общепрофессиональных и специальных дисциплин завершается экзаменом. Подготовка к экзамену способствует закреплению, углублению и обобщению знаний, получаемых, в процессе обучения, а также применению их к решению практических задач. Готовясь к экзамену, студент ликвидирует имеющиеся пробелы в знаниях, углубляет, систематизирует и упорядочивает свои знания. На экзамене студент демонстрирует то, что он приобрел в процессе обучения по конкретной учебной дисциплине.

Экзаменационная сессия - это серия экзаменов, установленных учебным планом. Между экзаменами интервал 3-4 дня. Не следует думать, что 3-4 дня достаточно для успешной подготовки к экзаменам.

В эти 3-4 дня нужно систематизировать уже имеющиеся знания. На консультации перед экзаменом студентов познакомят с основными требованиями, ответят на возникшие у них вопросы. Поэтому посещение консультаций обязательно.

Требования к организации подготовки к экзаменам те же, что и при занятиях в течение семестра, но соблюдаться они должны более строго. Во-первых, очень важно соблюдение режима дня; сон не менее 8 часов в сутки, занятия заканчиваются не позднее, чем за 2-3 часа до сна. Оптимальное время занятий, особенно по математике - утренние и дневные часы. В перерывах между занятиями рекомендуются прогулки на свежем воздухе, неустойчивые занятия спортом. Во-вторых, наличие хороших собственных конспектов лекций. Даже в том случае, если была пропущена какая-либо лекция, необходимо во время ее восстановить (переписать ее на кафедре), обдумать, снять возникшие вопросы для того, чтобы запоминание материала было осознанным. В-третьих, при подготовке к экзаменам у студента должен быть хороший учебник или конспект литературы, прочитанной по указанию преподавателя в течение семестра. Здесь можно эффективно использовать листы опорных сигналов.

Вначале следует просмотреть весь материал по сдаваемой дисциплине, отметить для себя трудные вопросы. Обязательно в них разобраться. В заключение еще раз целесообразно повторить основные положения, используя при этом листы опорных сигналов.

Систематическая подготовка к занятиям в течение семестра позволит использовать время экзаменационной сессии для систематизации знаний.

Правила подготовки к зачетам и экзаменам:

- Лучше сразу сориентироваться во всем материале и обязательно расположить весь материал согласно экзаменационным вопросам (или вопросам, обсуждаемым на семинарах), эта работа может занять много времени, но все остальное – это уже технические детали (главное – это ориентировка в материале!).
- Сама подготовка связана не только с «запоминанием». Подготовка также предполагает и переосмысление материала, и даже рассмотрение альтернативных идей.
- Готовить «шпаргалки» полезно, но пользоваться ими рискованно. Главный смысл подготовки «шпаргалок» – это систематизация и оптимизация знаний по данному предмету, что само по себе прекрасно – это очень сложная и важная для студента работа, более сложная и важная, чем простое поглощение массы учебной информации. Если студент самостоятельно подготовил такие «шпаргалки», то, скорее всего, он и экзамены сдавать будет более уверенно, так как у него уже сформирована общая ориентировка в сложном материале.
- Как это ни парадоксально, но использование «шпаргалок» часто позволяет отвечающему студенту лучше продемонстрировать свои познания (точнее – ориентировку в знаниях, что намного важнее знания «запомненного» и «тут же забытого» после сдачи экзамена).
- Сначала студент должен продемонстрировать, что он «усвоил» все, что требуется по программе обучения (или по программе данного преподавателя), и лишь после этого он вправе высказать иные, желательные аргументированные точки зрения.

Правила написания научных текстов (рефератов):

- Важно разобраться сначала, какова истинная цель Вашего научного текста - это поможет Вам разумно распределить свои силы, время и.

- Важно разобраться, кто будет «читателем» Вашей работы.
- Писать серьезные работы следует тогда, когда есть о чем писать и когда есть настроение поделиться своими рассуждениями. Писать следует ясно и понятно, стараясь основные положения формулировать четко и недвусмысленно (чтобы и самому понятно было), а также стремясь структурировать свой текст. Каждый раз надо представлять, что ваш текст будет кто-то читать и ему захочется сориентироваться в нем, быстро находить ответы на интересующие вопросы (заодно представьте себя на месте такого человека). Понятно, что работа, написанная «сплошным текстом» (без заголовков, без выделения крупным шрифтом наиболее важным мест и т. п.), у культурного читателя должна вызывать брезгливость и даже жалость к автору (исключения составляют некоторые древние тексты, когда и жанр был иной и к текстам относились иначе, да и самих текстов было гораздо меньше – не то, что в эпоху «информационного взрыва» и соответствующего «информационного мусора»).
- Объем текста и различные оформительские требования во многом зависят от принятых норм.
- Как создать у себя подходящее творческое настроение для работы над научным текстом (как найти «вдохновение»)? Во-первых, должна быть идея, а для этого нужно научиться либо относиться к разным явлениям и фактам несколько критически (своя идея – как иная точка зрения), либо научиться увлекаться какими-то известными идеями, которые нуждаются в доработке.

Далее можно взять что-то из МР по дисциплине, относящееся к конкретным видам СРС на данной дисциплине

3. Самостоятельная работа студентов по дисциплине «ОНКОСТОМАТОЛОГИЯ И ЛУЧЕВАЯ ТЕРАПИЯ»

№ п/п	Название темы занятия	Вид СРС
1	Современные представления о биологической сущности опухолей.	Подготовка докладов/ устных реферативных сообщений, решение ситуационных задач.
2	Теории канцерогенеза	Подготовка докладов/ устных реферативных сообщений, решение ситуационных задач.
3	Злокачественные поражения мягких тканей челюстно-лицевой области и челюстей.	Подготовка докладов/ устных реферативных сообщений, решение ситуационных задач.
4	Методы обследования онкологических больных	Подготовка докладов/ устных реферативных сообщений, решение ситуационных задач.
5	Предраковые заболевания челюстно-лицевой области	Подготовка докладов/ устных реферативных сообщений, решение ситуационных задач.
6	Врожденные кисты и свищи лица и шеи.	Подготовка докладов/ устных реферативных сообщений, решение ситуационных задач.
7	Органоспецифические опухоли и одонтогенные кисты челюстей	Подготовка докладов/ устных реферативных сообщений, решение ситуационных задач.
8	Доброкачественные опухоли лица и шеи	Подготовка докладов/ устных реферативных сообщений, решение ситуационных задач.
9	Опухолоподобные заболевания челюстей	Подготовка докладов/ устных реферативных сообщений, решение ситуационных задач.
10	Доброкачественные и злокачественные опухоли слюнных желез	Подготовка докладов/ устных реферативных сообщений, решение ситуационных задач.
11	Злокачественные поражения челюстей	Подготовка докладов/ устных реферативных сообщений, решение ситуационных задач.
12	Методы лучевой терапии	Подготовка докладов/ устных реферативных сообщений, решение ситуационных задач.
13	Осложнения лучевой терапии.	Подготовка докладов/ устных реферативных сообщений, решение ситуационных задач.
	ИТОГО СРС 48	

4. Критерии оценивания самостоятельной работы студентов по дисциплине «ОНКОСТОМАТОЛОГИЯ И ЛУЧЕВАЯ ТЕРАПИЯ»

Самостоятельная работа студентов предусмотрена программой для всех форм обучения и организуется в соответствии с рабочей программой дисциплины. Контроль выполнения заданий на СРС осуществляется преподавателем на каждом практическом занятии.

Оценка	Критерии оценки
--------	-----------------

Зачтено	Выставляется студенту, если работа выполнена самостоятельно, содержание соответствует теме исследования, оформление соответствует предъявляемым требованиям и студент может кратко пояснить качественное содержание работы.
Не зачтено	Выставляется студенту, если имеются признаки одного из следующих пунктов: оформление не соответствует предъявляемым требованиям, содержание работы не соответствует теме, студент не может пояснить содержание работы, не может ответить на поставленные вопросы