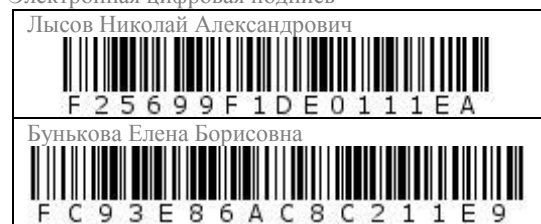

Электронная цифровая подпись



Утверждено 27 мая 2021 года
протокол № 5

председатель Ученого Совета Лысов Н.А.

ученый секретарь Ученого Совета Бунькова Е.Б.

**МЕТОДИЧЕСКИЕ РЕКОМЕНДАЦИИ К САМОСТОЯТЕЛЬНОЙ РАБОТЕ
ПО ДИСЦИПЛИНЕ
«ВНУТРЕННИЕ БОЛЕЗНИ»**

Специальность 31.05.03 Стоматология
(уровень специалитета)

Направленность: Стоматология

Квалификация (степень) выпускника: Врач-стоматолог

Форма обучения: очная

Срок обучения: 5 лет

МЕТОДИЧЕСКАЯ РАЗРАБОТКА ДЛЯ ПРЕПОДАВАТЕЛЯ

1. Самостоятельная работа как важнейшая форма учебного процесса по дисциплине «ВНУТРЕННИЕ БОЛЕЗНИ»

Самостоятельная работа - планируемая учебная, учебно-исследовательская, научно-исследовательская работа студентов, выполняемая во внеаудиторное (аудиторное) время по заданию и при методическом руководстве преподавателя, но без его непосредственного участия (при частичном непосредственном участии преподавателя, оставляющем ведущую роль за работой студентов).

Самостоятельная работа студентов в ВУЗе является важным видом учебной и научной деятельности студента. Самостоятельная работа студентов играет значительную роль в рейтинговой технологии обучения. В связи с этим, обучение в ВУЗе включает в себя две, практически одинаковые по объему и взаимовлиянию части – процесса обучения и процесса самообучения. Поэтому СРС должна стать эффективной и целенаправленной работой студента.

Концепцией модернизации российского образования определены основные задачи высшего образования - "подготовка квалифицированного работника соответствующего уровня и профиля, конкурентоспособного на рынке труда, компетентного, ответственного, свободно владеющего своей профессией и ориентированного в смежных областях деятельности, способного к эффективной работе по специальности на уровне мировых стандартов, готового к постоянному профессиональному росту, социальной и профессиональной мобильности".

Решение этих задач невозможно без повышения роли самостоятельной работы студентов над учебным материалом, усиления ответственности преподавателей за развитие навыков самостоятельной работы, за стимулирование профессионального роста студентов, воспитание творческой активности и инициативы.

К современному специалисту в области медицины общество предъявляет достаточно широкий перечень требований, среди которых немаловажное значение имеет наличие у выпускников определенных

Навыков (компетенций) и умения самостоятельно добывать знания из различных источников, систематизировать полученную информацию, давать оценку конкретной профессиональной ситуации. Формирование такого умения происходит в течение всего периода обучения через участие студентов в практических занятиях, выполнение контрольных заданий и тестов, написание курсовых и выпускных квалификационных работ. При этом самостоятельная работа студентов играет решающую роль в ходе всего учебного процесса.

1.2. Компетенции, вырабатываемые в ходе самостоятельной работы обучающихся по дисциплине «ВНУТРЕННИЕ БОЛЕЗНИ»

№ п/п	№ компетенции	Формулировка компетенции
1	ОПК-5	Способен проводить обследование пациента с целью установления диагноза при решении профессиональных задач
	иОПК-5.1	Способен использовать методы сбора анамнеза, объективного обследования стоматологического пациента; результаты специальных и дополнительных методов исследования для диагностики и дифференциальной диагностики стоматологических заболеваний
	иОПК-5.2	Демонстрирует способность проводить и интерпретировать данные первичного и повторных осмотров пациента, обосновывать необходимость и объем лабораторных, инструментальных и дополнительных методов исследования с целью установления диагноза при решении профессиональных задач
	иОПК-5.3	Разрабатывает алгоритм обследования пациента для установления диагноза при решении профессиональных задач
2	ПК-1	Проведение обследования пациента с целью установления диагноза
	иПК-1.1.	Получение информации от пациентов (их родственников/ законных представителей)
	иПК-1.3.	Интерпретация данных первичного и повторного осмотров, результатов лабораторных, инструментальных методов исследования и заключений консультаций врачей-специалистов

2. Цели и основные задачи СРС

Ведущая цель организации и осуществления СРС должна совпадать с целью обучения студента – подготовкой специалиста (или бакалавра) с высшим образованием. При организации СРС важным

и необходимым условием становятся формирование умения самостоятельной работы для приобретения знаний, навыков и возможности организации учебной и научной деятельности. Целью самостоятельной работы студентов является овладение фундаментальными знаниями, профессиональными умениями и навыками деятельности по профилю (компетенциями), опытом творческой, исследовательской деятельности. Самостоятельная работа студентов способствует развитию самостоятельности, ответственности и организованности, творческого подхода к решению проблем учебного и профессионального уровня.

Задачами СРС в плане формирования вышеуказанных компетенций являются:

- систематизация и закрепление полученных теоретических знаний и практических умений студентов;
- углубление и расширение теоретических знаний;
- формирование умений использовать нормативную, правовую, справочную документацию и специальную литературу;
- развитие познавательных способностей и активности студентов: творческой инициативы, самостоятельности, ответственности и организованности;
- формирование самостоятельности мышления, способностей к саморазвитию, самосовершенствованию и самореализации;
- развитие исследовательских умений;
- использование материала, собранного и полученного в ходе самостоятельных занятий на семинарах, на практических и лабораторных занятиях, при написании контрольных (и выпускной квалификационной работ), для эффективной подготовки к итоговым зачетам, экзаменам, государственной итоговой аттестации и первичной аккредитации специалиста

3. Виды самостоятельной работы

В образовательном процессе по дисциплине «**ВНУТРЕННИЕ БОЛЕЗНИ**» выделяется два вида самостоятельной работы – аудиторная, под руководством преподавателя, и внеаудиторная.

Внеаудиторная самостоятельная работа выполняется студентом по заданию преподавателя, но без его непосредственного участия.

Основными видами самостоятельной работы студентов без участия преподавателей являются: подготовка докладов/устных реферативных сообщений, решение ситуационных задач.

3.1. Перечень тематик докладов/устных реферативных сообщений(по выбору преподавателя и/или обучающегося)

Тема 1

1. Основные методы исследования больного.
2. Общий осмотр пациента: положение, телосложение, типичные лица, кожные покровы и слизистые оболочки.

Тема 2

1. Физикальное обследование пациентов с заболеваниями органов дыхания.
2. Спирометрия в диагностике различных заболеваний органов дыхания.
3. Аускультация легких: разновидности дыхательных шумов, роль в диагностике заболеваний органов дыхания.
4. Клиническая и инструментальная диагностика легочных синдромов.

Тема 3

1. Электрокардиография, диагностическое значение.

Тема 4

1. Жалобы и анамнез пациентов с заболеваниями желудочно-кишечного тракта.
2. Алгоритм обследования пациентов с заболеваниями ЖКТ (лабораторная и инструментальная диагностика).
3. Основные синдромы заболеваний ЖКТ (клиническая, лабораторная и инструментальная диагностика).
4. Симптоматика заболеваний поджелудочной железы.
5. Лабораторная и инструментальная диагностика заболеваний поджелудочной железы.

Тема 5

1. Симптоматика заболеваний печени и желчевыводящих путей.
2. Лабораторная и инструментальная диагностика заболеваний печени и желчевыводящих путей.

3. Синдром желтухи: клиническая, лабораторная и инструментальная диагностика.

4. Причины и клиническая диагностика печеночной комы.

Тема 6

1. Клиническая, лабораторная и инструментальная диагностика почечных синдромов (мочевого, нефритического, нефротического).

2. Острая и хроническая почечная недостаточность: клиническая картина, диагностика.

Тема 8

1. Симптоматика заболеваний эндокринной системы. Расспрос и физикальное обследование пациента.

2. Лабораторная и инструментальная диагностика заболеваний эндокринной системы.

Тема 9

1. Сбор жалоб и анамнеза у пациента с бронхиальной астмой.

2. Лабораторная и инструментальная диагностика бронхиальной астмы, определение степени тяжести.

Тема 11

1. Клиническая картина и особенности анамнеза у пациентов с острой ревматической лихорадкой.

2. Лабораторная и инструментальная диагностика острой ревматической лихорадки.

3. Стоматологические проявления при системных заболеваниях соединительной ткани.

Тема 13

1. Гипертоническая болезнь: клиническая, лабораторная и инструментальная диагностика.

2. Алгоритм обследования пациента с симптоматической артериальной гипертензией.

3. Жалобы пациентов с различными симптоматическими артериальными гипертензиями.

Тема 14

1. Клиническая и инструментальная диагностика стенокардии.

2. Острый коронарный синдром, инфаркт миокарда: клиническая, лабораторная и инструментальная диагностика, осложнения.

3. Интерпретация ЭКГ при стенокардии, остром коронарном синдроме, инфаркте миокарда.

Тема 20

1. Острые лейкозы: клиническая и лабораторная диагностика.

2. Хронические лейкозы: клиническая и лабораторная диагностика.

3. Клинические проявления острой лучевой болезни в ротовой полости.

Темы докладов/устных реферативных сообщений могут быть предложены преподавателем из вышеперечисленного списка, а также обучающимся в порядке личной инициативы по согласованию с преподавателем

3.2. Перечень ситуационных задач (по темам)

Тема №1. История развития учения о внутренних болезнях. Общий обзор.

Задача №1.

Больной 19 лет. Студент ВУЗа, жалуется на тошноту, рвоту, схваткообразные боли в подложечной области и по всему животу. Дважды был жидкий стул. Температура 37,2°C. Чувствует слабость. Заболел остро. Накануне вечером был в гостях, где ел жареное мясо с острыми приправами, пирожные с кремом, пил сладкие газированные напитки.

Ранее подобных явлений не было, какими-либо другими заболеваниями не болел.

Вопросы:

1. Какие жалобы являются основными?

2. Какие жалобы можно отнести к жалобам общего характера?

ЭТАЛОН ОТВЕТА

1. Тошнота, рвота, боли в животе, понос.

2. Слабость, повышение температуры.

Задача №2.

При осмотре больной 72 лет: сидит с опущенными ногами, выражение лица страдальческое, при разговоре одышка, кожные покровы цианотичные, стопы и голени отечные. В анамнезе – хроническое заболевание сердца.

Вопросы:

Оцените общее состояние больного, положение больного.

ЭТАЛОН ОТВЕТА

Общее состояние тяжелое, положение ортопноэ.

Задача №3.

Пациент при росте 158 см весит 84 кг, эпигастральный угол 90°.

Вопросы:

1. Определите конституциональный тип пациента
2. Определите ИМТ.
3. Оцените степень питания пациента.

ЭТАЛОН ОТВЕТА

1. Нормостенический.
2. 33,7 кг/м²
3. Ожирение I степени

Тема №2. Симптоматика заболеваний органов дыхания.**Задача №1.**

Над всей поверхностью легких выслушивается жесткое дыхание.

Вопросы:

1. Каковы причины его возникновения?
2. Какова ожидаемая рентгенологическая картина?

ЭТАЛОН ОТВЕТА

1. Жесткое дыхание, выслушиваемое над всей поверхностью легких, свидетельствует о диффузном бронхите. Причины его возникновения: уплотнение стенок бронхов, неравномерное их сужение, скопление в просвете вязкого секрета.
2. Рентгенологически выявляется диффузное усиление легочного рисунка за счет перибронхиальной инфильтрации.

Задача №2.

Больной М. предъявляет жалобы на одышку с затруднением вдоха, боли в правой половине грудной клетки, связанные с дыханием.

При осмотре: правая половина грудной клетки отстаёт в акте дыхания. Частота дыхания – 36 в 1 минуту. Справа в нижней трети межлопаточного пространства и над лопаткой голосовое дрожание усилено, перкуторный звук тупой, нижняя граница легких по лопаточной линии определяется на уровне 7 ребра, в нижней трети межлопаточного пространства и над лопаткой выслушивается патологическое бронхиальное дыхание, бронхофония усилена.

Вопросы:

О каком легочном синдроме можно думать?

ЭТАЛОН ОТВЕТА

Синдром долевого уплотнения легочной ткани.

Задача №3.

У больного приступ удушья, одышка экспираторного характера, кашель с трудноотделяемой мокротой, надсадный, слышны хрипы в грудной клетке на расстоянии. Вынужденное положение сидя с опорой на руки.

«Стекловидная» мокрота, скудная, содержит кристаллы Шарко-Лейдена и спирали Куршмана, а также эозинофилы.

Вопросы:

1. Интерпретируйте данные осмотра и результаты лабораторного исследования.

ЭТАЛОН ОТВЕТА

1. Приступ бронхиальной астмы.

Тема №3. Симптоматика заболеваний сердечно-сосудистой системы.**Задача №1.**

Границы относительной тупости сердца:

Правая - на I см вправо от края грудины,

Левая - по передней аксиллярной линии,

Верхняя - верхний край III ребра.

Границы абсолютной тупости сердца:

Правая - левый край грудины,

Левая - на 2 см кнутри от передней аксиллярной линии,

Верхняя - IV ребро.

Вопросы:

1. Признаки какого синдрома имеются?
2. Увеличен ли поперечник сердца?
3. Увеличены ли границы АТС?
4. Изменяются ли размеры верхушечного толчка?
5. Какой будет конфигурация сердца?

ЭТАЛОН ОТВЕТА

1. Дилатация и гипертрофия левого желудочка
2. Да
3. Да
4. Да
5. Аортальной

Задача №2.

На верхушке сердца выслушивается систолический шум, который проводится в подмышечную впадину, к основанию мечевидного отростка, в точку Боткина, в область проекции митрального клапана.

Максимум его выслушивания - верхушка сердца.

Вопросы:

1. О какой причине шума следует думать?
2. Изменяются ли тоны сердца?
3. Какой будет звучность первого тона?
4. Какой будет звучность второго тона?
5. Какой ожидается звучность 2 тона над легочной артерией?

ЭТАЛОН ОТВЕТА

1. Митральная недостаточность
2. Да
3. Ослабленной
4. Да

Задача №3.

Больной М., 68 лет обратился к врачу с жалобами на одышку при незначительной физической нагрузке, сердцебиение, перебои в работе сердца, общую слабость, отеки на ногах.

Анамнез заболевания: Повышение АД отмечает около 18 лет, лечился нерегулярно. В течение 10 лет беспокоят перебои в работе сердца, ощущение сердцебиения, одышка при умеренной физической нагрузке. Неоднократно лечился в стационаре. В течение 2-х недель отмечает ухудшение самочувствия: усилились одышка, сердцебиение, общая слабость, наблюдались выраженные отеки на ногах. Из анамнеза жизни. Курил больше 35 лет до 20 сигарет в сутки. Отец умер в возрасте 50 лет от инсульта.

Объективно: Состояние тяжелое. Сознание ясное. Повышенного питания (ИМТ=31,2 кг/м²). Акроцианоз. Выраженные отеки на нижних конечностях. ЧД 23 в 1 минуту. В легких дыхание везикулярное, ослабленное. В нижних отделах выслушиваются влажные незвучные мелкопузырчатые хрипы. Верхушечный толчок располагается в V межреберье на 1 см кнаружи от левой срединноключичной линии. Разлитой, ослабленный, низкий, нерезистентный. Левая граница относительной тупости сердца смещена влево. Тоны сердца приглушены, аритмичные, ЧСС 115 в 1 минуту, PS – 92 в 1 минуту. АД 160 и 100 мм рт.ст.

Язык влажный, чистый. Живот увеличен в объеме за счет подкожно-жировой клетчатки. При пальпации живот мягкий, безболезненный. Размеры печени по Курлову 13x12x11 см.

Дополнительные методы исследования:

ЭКГ – ритм неправильный. Интервалы RR различные, ЧСС – 110 в минуту, зубец Р отсутствует, регистрируются волны мерцания F. Комплекс QRS не изменен, депрессия ST и отрицательный зубец T в I, II, AVL, V4, V5, V6.

Вопросы:

Определите патологию, диагностируемую по ЭКГ

ЭТАЛОН ОТВЕТА

Фибрилляция предсердий.

Тема №4. Симптоматика заболеваний органов пищеварения. Синдромы заболеваний системы пищеварения. Лабораторные методы исследования. Основные клинические синдромы.

Задача №1.

Больная П., 56 лет, жалуется на чувство тяжести и тошноты в подложечной области через 2-3 часа после приема пищи, отрыжку воздухом. Аппетит понижен.

При объективном обследовании обнаружено вздутие в подложечной области, особенно после еды, когда начинается контурироваться желудок.

При пальпации определяется шум плеска в области желудка спустя 6 -7 часов после приема пищи.

Вопросы:

1. Какую патологию можно заподозрить у данного больного?
2. Какие дополнительные исследования следует провести для уточнения диагноза?

ЭТАЛОН ОТВЕТА

1. У данного больного можно заподозрить стеноз привратника - осложнение язвенной болезни (язва пилорического отдела желудка)
2. Для уточнения диагноза необходимо назначить исследование секреторной функции желудка, исследование кала на скрытую кровь наряду с клиническими анализами крови и мочи. Фиброгастродуоденоскопию (ФГДС) с прицельной биопсией в т. ч. для микробиологического исследования рентгеноскопию желудка, кровь на ИФА на хеликобактерии.

Задача №2.

Больного беспокоят боли в эпигастрии, возникают ночью и через 1,5–2 часа после приема пищи, облегчаются приемом пищи, изжога, тошнота. Боли в течение 3-х лет. Ухудшение состояния обычно наступает весной или осенью. Язык влажный, обложен белым налетом. При пальпации выявляется болезненность в области эпигастрия и пилорического отдела.

Вопросы:

1. О каком заболевании мог подумать врач?
2. Какое обследование необходимо назначить в первую очередь для уточнения диагноза?

ЭТАЛОН ОТВЕТА

1. Язвенная болезнь луковицы 12-кишки.
2. ФГДС.

Задача №3.

В кабинет врача-терапевта участкового обратился мужчина 55 лет, злоупотребляющий алкоголем, курильщик, с жалобами на боли в глубине живота, распространяющиеся вверх, возникают чаще через 1,5-2 часа после обильной, острой или жирной еды, длящиеся до 3 часов, усиливающиеся в положении лёжа на спине, уменьшающиеся в положении сидя с наклоном вперед, подтянув ноги к груди.

Иногда боли иррадируют в левую половину грудной клетки. Также отмечает тошноту, отсутствие аппетита, вздутие живота. После каждого приёма пищи в течение 1 часа возникает кашицеобразный, иногда водянистый стул, содержащий капли жира. Отмечает снижение массы тела.

Вопросы:

1. Поставьте предварительный диагноз.
2. Составьте алгоритм обследования пациента для уточнения диагноза.

ЭТАЛОН ОТВЕТА

1. Хронический алкогольный панкреатит средней степени тяжести с внешнесекреторной недостаточностью поджелудочной железы.
2. ОАК, диастаза мочи, копрограмма, эластаза кала, БАК (амилаза). УЗИ органов брюшной полости и забрюшинного пространства (для исключения очаговых образований печени, признаков портальной гипертензии, сопутствующей патологии); ЭГДС – для выявления и/или определения состояния вен пищевода и /или желудка; дуплексное сканирование сосудов печеночно-селезеночного бассейна для выявления признаков портальной гипертензии.

Тема №5. Симптоматика заболеваний печени, желчевыводящих путей Лабораторные и инструментальные методы исследования

Задача №1.

Больная Л., 50 лет, жалуется на интенсивные постоянные боли в правом подреберье с иррадиацией в правое плечо, сухость и горечь во рту, субфебрильную температуру по вечерам. Больна около 5 лет, ухудшение наступило после приема жирной пищи.

Объективно: язык сухой, обложен густым белым налетом. При пальпации живота - положительные симптомы Ортнера и Кера. Температура тела - 37,4°C.

Вопросы:

О каком заболевании можно думать?

ЭТАЛОН ОТВЕТА

Хронический холецистит в фазе обострения.

Задача №2.

Больной И. В течение 5 лет страдает желчно-каменной болезнью. 3 дня тому назад после физической нагрузки у него появилась резкая боль в правом подреберье, иррадиирующая в правую ключицу, пожелтели склеры глаз и кожный покров, моча приобрела темный цвет (цвет пива), кал обесцветился, появился кожный зуд, особенно в ночное время. Объективно: общее состояние средней тяжести. Цвет кожных покровов – темно-желтый со следами расчесов, склеры иктеричны. В анализе крови: билирубин: общий – 180,6 мкмоль/л, прямой – 140,2 мкмоль/л, непрямой – 40,4 мкмоль/л. Реакция на желчные пигменты в моче резко-положительная, пробы на стеркобилин в кале и уробилин в моче – отрицательные.

Вопросы:

Интерпретируйте данные осмотра и результаты лабораторной диагностики.

ЭТАЛОН ОТВЕТА

Синдром механической желтухи.

Задача №3.

Больной Ц., 42 лет, поступил с жалобами на увеличение живота, одышку, отеки на нижних конечностях и в области поясницы. В 20-летнем возрасте перенес болезнь Боткина. Неоднократно лечился в стационаре.

При осмотре: больной истощен, кожные покровы слегка желтушны, отеки на нижних конечностях, в области поясницы, живот резко увеличен в размерах, на боковых поверхностях видна расширенная венозная сеть.

При пальпации определяется наличие свободной жидкости в брюшной полости. Печень выступает из-под края реберной дуги на 3 см, плотная, поверхность ее бугристая. Перкуторно в вертикальном положении больного – тупой звук ниже пупка.

Вопросы:

1. Интерпретируйте данные осмотра и выделите основные синдромы.
2. Какие обследования необходимо назначить для уточнения диагноза?

ЭТАЛОН ОТВЕТА

1. Цирроз печени. Синдром портальной гипертензии, синдром печеночной недостаточности, синдром желтухи.
2. Биохимический анализ крови - глюкоза, липаза, трипсин, амилаза, АЛТ, АСТ, ГГТП, билирубин и его фракции, щелочная фосфатаза для исключения холестаза. При необходимости - гликемический профиль, гликированный гемоглобин (исключить сахарный диабет). КТ брюшной

полости (исключить наличие кисты или опухоли поджелудочной железы). ФГДС (исключить язвенную болезнь двенадцатиперстной кишки). Эластометрия (оценить степень фиброза).

Тема №6. Симптоматика заболеваний почек и мочевыводящих путей. Лабораторные и инструментальные методы исследования. Основные клинические синдромы

Задача №1.

Исследование мочи: Цвет "мясных помоев", мутная, удельный вес - 1025, белок – 3000 мг/л. Эпителий плоский 3-4, лейкоциты 2-0 в поле зрения. Эритроциты в большом количестве. Кровяные цилиндры - много. Гиалиновые цилиндры единичные в поле зрения. При проведении 3-х стаканной пробы выявлено, что во всех 3 стаканах моча равномерно окрашена кровью. Проба Зимницкого: дневной диурез – 390, ночной – 100мл., удельный вес мочи колеблется от 1015 до 1029.

Вопросы:

1. О какой патологии Вы думаете?
2. Какое осложнение развилось?
3. Оцените диурез.

ЭТАЛОН ОТВЕТА

1. Острый гломерулонефрит.
2. Острая почечная недостаточность.
3. Олигоурия.

Задача №2.

У больного в анализе мочи - 3,5 г/л белка, эпителий плоский 3-4 в п/зр., лейкоциты 3-4 в п/зр., эритроциты 10 -12 в п/зр. В б/х анализе крови: общий белок крови 45 г/л, холестерин 11 ммоль/л.

Вопросы:

Интерпретируйте результат. О каком синдроме идет речь?

ЭТАЛОН ОТВЕТА

Нефротический синдром.

Задача №3.

Больная, 19 лет, обратилась с жалобами на частое, болезненное мочеиспускание, лихорадку до 37,2⁰ С. В ОАМ: лейкоциты 15-20 в п/зр., эритроциты 8-10 в п/зр.

Вопросы:

1. О какой патологии Вы думаете?
2. Как называется наличие эритроцитов в моче?
3. С помощью какого анализа можно определить локализацию патологического процесса?

ЭТАЛОН ОТВЕТА

1. Цистит.
2. Гематурия.
3. Проба Томпсона.

Тема №7. Симптоматика заболеваний крови. Основные клиничко-лабораторные синдромы

Задача №1.

Больной К., 25 лет, жалуется на боли в горле при глотании, кровоточивость десен, слабость, потливость, болен в течение 2 недель. Бледен, пальпируются умеренно увеличенные переднешейные и заднешейные лимфоузлы. Зев гиперемирован, отмечаются язвенно-некротические налеты на миндалинах, десны разрыхлены. Со стороны внутренних органов патологии не обнаружено. Температура 37,3⁰С. В крови: Hb-70 г/л, лейкоциты - 10 тыс., бластные клетки - 76 %, СОЭ - 27 мм/час.

Вопросы:

О каком заболевании следует думать?

ЭТАЛОН ОТВЕТА

Острый лейкоз.

Задача №2.

Больной К., 29 лет, жалобы на боли в эпигастрии, слабость, утомляемость. В анамнезе язвенная болезнь 12-перстной кишки. Кожные покровы бледные, болезненность в эпигастрии. Печень и селезенка не пальпируются. В крови: НЬ - 90 г/л, эр. - 3,5 млн, ц.п. - 0,77, тромб. - 195 тыс., ретикулоциты - 0,5 %, в остальном без особенностей. Общий билирубин - 12 мкмоль/л, железо - 4,5 мкмоль/л. Анализ кала на скрытую кровь положительный.

Вопросы:

О каком заболевании следует думать?

ЭТАЛОН ОТВЕТА

Хроническая постгеморрагическая анемия.

Задача №3.

Больная 37 лет, жалуется на слабость, головокружение, потемнение в глазах, парестезии в стопах и неустойчивость походки. При осмотре выявлена некоторая желтушность кожных покровов, печень выступает из-под края реберной дуги на 4,5 см. В крови: Нв -70 г/л, ЦП - 1,4, лейкоциты - 4,5 тыс, СОЭ - 12 мм/час. При гастроскопии атрофический гастрит, при исследовании желудочного сока - ахилия.

Вопросы:

О каком заболевании следует думать?

ЭТАЛОН ОТВЕТА

V_{12} -фолиеводефицитная анемия.

Тема №8. Симптоматика заболеваний эндокринной системы. Лабораторные и инструментальные методы исследования. Основные синдромы.**Задача №1.**

Больная З., 52 года, начало заболевания 1,5 года назад после курса рентгенотерапии. Жалобы на ослабление памяти, общую слабость, сонливость, выпадение волос, увеличение массы тела. При объективном обследовании: кожа сухая, шелушащаяся, лицо отечное, на голове имеются участки облысения, речь замедлена, температура тела 35,7°, пульс 52 в 1 мин., АД – 110/80 мм рт. ст., сахар крови – 3,5 ммоль/л.

Вопросы:

1. О каком заболевании идет речь?
2. Какие дополнительные методы обследования помогут поставить диагноз?

ЭТАЛОН ОТВЕТА

1. Гипотиреоз.
2. Определение уровня свободного Т3, Т4, ТТГ, антитела к ТПО, УЗИ щитовидной железы.

Задача №2.

Больная П., 45 лет, больна в течение 6 месяцев, начало заболевания связывает с перенесенной ангиной. Жалобы на общую слабость, раздражительность, потливость, повышение аппетита, похудание, сердцебиение. При объективном обследовании: температура тела 37,3°C, гипергидроз, тремор пальцев рук, усиленный блеск глаз, небольшой экзофтальм, на передней поверхности шеи опухолевидное образование. Пульс 100 уд. в мин., АД 140/60 мм рт.ст., сахар крови натощак 5,9 ммоль/л.

Вопросы:

1. О каком заболевании нужно думать?
2. Какие дополнительные методы необходимы для подтверждения диагноза?

ЭТАЛОН ОТВЕТА

1. Диффузный токсический зоб.
2. Определение уровня свободного Т3, Т4, ТТГ, антитела к ТПО, УЗИ щитовидной железы.

Задача №3.

Больная Л., 54 лет обратилась к дерматологу с жалобами на кожный зуд, гнойничковое поражение кожи. Периодически беспокоит сухость во рту, жажда. Объективно: повышенного питания. Язык

суховат. Кожные покровы со следами расчесов, множественные гнойничковые высыпания на коже живота, бедер.

Вопросы:

1. О каком заболевании можно думать?
2. Какие дополнительные методы обследования необходимо провести?
3. В каком случае необходимо проводить тест толерантности к глюкозе?

ЭТАЛОН ОТВЕТА

1. Сахарный диабет 2 типа.
2. Сахар крови натощак, моча на сахар, ацетон, гликированный гемоглобин.
3. Тест проводится при нормальном уровне сахара крови натощак, при наличии факторов риска или клинических проявлений.

Тема №9. Бронхиальная астма

Задача №1.

Больной 25 лет, водитель, обратился к участковому терапевту с жалобами на появление эпизодов удушья с затрудненным выдохом, кашель с трудно отделяемой мокротой практически ежедневно. Приступы удушья возникают 2-3 раза в неделю чаще ночью и проходят спонтанно через час с исчезновением всех симптомов. Незначительная одышка при физической нагрузке. Лекарства не принимал. Считает себя больным около 3 мес. За медицинской помощью обратился впервые. С детства частые бронхиты с обострениями в весенне-осенний периоды. Другие хронические заболевания отрицает. Операций, травм не было. Курит по 1,5 пачки в день 5 лет. У матери бронхиальная астма, у отца гипертоническая болезнь.

Аллергологический анамнез не отягощён. Профессиональных вредностей не имеет. При физикальном осмотре: состояние больного лёгкой степени тяжести. Температура тела 36,7°C. Кожные покровы чистые, влажные. Рост 175 см, вес 81 кг. Периферические л/узлы не увеличены. Щитовидная железа не увеличена. Грудная клетка нормостеническая. При пальпации грудная клетка безболезненна. ЧД – 18 в минуту. При перкуссии – ясный лёгочный звук. Границы относительной тупости сердца: в пределах нормы. При аускультации – дыхание везикулярное, проводится во все отделы, выслушивается небольшое количество сухих, рассеянных, высокодискантных хрипов. Тоны сердца ясные, ритмичные. Пульс 80 уд/мин удовлетворительного наполнения и напряжения. АД – 120/80 мм рт.ст. При пальпации живот мягкий, безболезненный. Размеры печени по Курлову: 10х9х7 см. Дизурических явлений нет.

Вопросы:

1. Поставьте предварительный диагноз.
2. Какие обследования необходимо назначить для уточнения диагноза?

ЭТАЛОН ОТВЕТА

1. Бронхиальная астма, неаллергическая форма, среднетяжёлое течение, впервые выявленная, неконтролируемая. Дыхательная недостаточность 1 степени.

2. -ОАК;

-общий анализ мокроты;

-спирометрия;

-рентгенография органов грудной клетки в двух проекциях;

-консультация врача-пульмонолога.

Задача №2.

Женщина 32 лет обратилась к врачу-терапевту участковому с жалобами на учатившиеся в течение последнего месяца приступы удушья, они сопровождаются слышимыми на расстоянии хрипами, кашлем с выделением небольшого количества вязкой мокроты, после чего наступает облегчение. Подобные состояния беспокоят около 2 лет, не обследовалась. В анамнезе аллергический ринит. Ухудшение состояния связывает с переходом на новую работу в библиотеку. В течение последнего месяца симптомы возникают ежедневно, ночью 3 раза в неделю, нарушают активность и сон. Объективно: общее состояние удовлетворительное. Нормостенической конституции. Кожные покровы бледно-розового цвета, высыпаний нет. Периферические отёки отсутствуют. Над лёгкими дыхание жёсткое, выслушиваются

рассеянные сухие свистящие хрипы. ЧДД - 18 в минуту. Тоны сердца ясные, ритм правильный, ЧСС – 72 удара в минуту. АД – 120/80 мм рт. ст. Живот при пальпации мягкий, безболезненный. Общий анализ крови: эритроциты - $4,2 \times 10^{12}/л$, гемоглобин - 123 г/л, лейкоциты - $4,8 \times 10^9/л$, эозинофилы - 16%, сегментоядерные нейтрофилы - 66%, лимфоциты - 18%, моноциты - 2%, СОЭ - 10 мм/ч. Анализ мокроты общий: слизистая, лейкоциты - 5-7, плоский эпителий - 7-10 в поле зрения, детрит в небольшом количестве, спирали Куршманна.

Рентгенограмма легких. Инфильтративных теней в лёгких не определяется. Диафрагма, тень сердца, синусы без особенностей. Спиротест. Исходные данные: ЖЕЛ - 82%, ОФВ1 - 62%, ФЖЕЛ - 75%. Через 15 минут после ингаляции 800 мкг Сальбутамола: ОФВ1 - 78%.

Вопросы:

Поставьте предварительный диагноз.

ЭТАЛОН ОТВЕТА

Бронхиальная астма, смешанная, персистирующая, средней степени тяжести, обострение. Степень тяжести бронхиальной астмы (персистирующая, средней тяжести) выставляется на основании количества дневных приступов (в данном случае ежедневно), ночных симптомов (3 раза в неделю).

Задача №3.

Вызов на дом врача-терапевта участкового к больной 33 лет. Предъявляет жалобы на резкую одышку смешанного типа, кашель с отделением незначительного количества слизистой вязкой мокроты, резкую общую слабость. Страдает приступами удушья 4 года. Многократно лечилась в стационаре. В процессе лечения неоднократно применялись короткие курсы кортикостероидной терапии. Приступы обычно купировались ингаляциями Беротека, таблетками Теофиллина. Неделю назад переболела острой респираторной вирусной инфекцией. Лечилась домашними средствами. На этом фоне приступы стали повторяться по 5-6 раз в день. В течение последних суток одышка не исчезает. Ингаляции Беротека уменьшали одышку на короткое время, в связи с чем больная пользовалась препаратом 6-8 раз в день. Объективно: состояние тяжёлое. Больная не может лежать из-за одышки. Кожа бледная, небольшой цианоз. Грудная клетка эмфи-зематозна, перкуторный звук коробочный. Дыхание резко ослаблено, местами определяется с трудом. Выход удлинён, на выходе высокотональные свистящие хрипы. ЧДД - 26 в мин. Тоны сердца приглушены. Пульс - 120 уд/мин., ритмичный. Артериальное давление (АД) - 150/95 мм рт. ст. Живот мягкий, безболезненный. Госпитализирована в стационар.

Вопросы:

1. Интерпретируйте данные осмотра.
2. Какие обследования необходимо назначить для уточнения диагноза?

ЭТАЛОН ОТВЕТА

1. Бронхиальная астма. Астматический статус 1 ст.
2. Общий анализ крови; мочи; кала на яйца гельминтов; биохимический анализ крови: общий белок, белковые фракции, серомукоид, гаптоглобин, фибрин, С-реактивный протеин; иммунологический анализ крови: содержание В- и Т-лимфоцитов, иммуноглобулинов (IgE), циркулирующих иммунных комплексов, комплемента, определение функциональной активности Т- лимфоцитов; анализ мокроты: клеточный состав, кристаллы Шарко-Лейдена, спирали Куршмана, атипичные клетки, бациллы Коха; рентгеноскопия легких, по показаниям - рентгенография придаточных пазух носа; цифровая спирография, определение показателей кривой «объем-поток» (пневмотахометрия), пикфлоуметрия; ЭКГ; во внеприступном периоде постановка проб с аллергенами, по показаниям - провокационных проб.

Тема №10. Острый и хронический гломерулонефрит. Хронический пиелонефрит. ХБП.

Задача №1.

Больная 30 лет. Жалобы на частое и болезненное мочеиспускание, боли в поясничной области справа, выделение мутной мочи, повышение температуры тела до 37,6°C.

Из анамнеза: впервые жалобы появились 10 лет назад во время беременности. Проводилась антибактериальная терапия, роды – без осложнений. В последующем обострений заболевания не было. Ухудшение состояния 5 дней назад после переохлаждения.

Объективно: состояние средней степени тяжести. Кожные покровы обычной окраски, периферических отёков нет. Периферические лимфатические узлы не увеличены. Грудная клетка обычной формы. Частота дыхания - 20 в минуту. В лёгких дыхание везикулярное, хрипы не выслушиваются. Границы относительной сердечной тупости в пределах нормы. Тоны сердца приглушены, ритм правильный. ЧСС - 90 в минуту. АД - 140/90 мм рт. ст. Живот мягкий, безболезненный. Печень у края рёберной дуги. Симптом поколачивания положительный справа.

ОАК: гемоглобин - 118 г/л, эритроциты - $4,0 \times 10^{12}$ /л, лейкоциты - $14,0 \times 10^9$ /л, эозинофилы - 1%, палочкоядерные нейтрофилы - 10%, сегментоядерные нейтрофилы - 65%, лимфоциты - 20%, моноциты - 4%, тромбоциты - $200,0 \times 10^9$ /л, СОЭ - 24 мм/час.

БАК: креатинин - 0,08 ммоль/л, мочевины - 6,5 ммоль/л.

ОАМ: удельный вес - 1010, белок - 0,07 мг/л, реакция кислая, лейкоциты - 15-20 в поле зрения, эритроциты - 0-1 в поле зрения.

УЗИ почек: почки обычной формы и размеров. Чашечно-лоханочная система почек деформирована и уплотнена. Конкрементов нет.

Вопросы:

Поставьте предварительный диагноз.

ЭТАЛОН ОТВЕТА

1. Хронический правосторонний пиелонефрит, ст. обострения. ХБП 1 ст.

Задача №2.

Пациент Е. 23 лет, заболел две недели назад после переохлаждения. Врачом по месту жительства диагностирован острый тонзиллит. Была рекомендована терапия Амоксициллином курсом 10 дней, однако через 3 дня в связи со значительным улучшением самочувствия и нормализацией температуры тела лечение пациент прекратил. Через две недели после указанных событий больной отметил появление отёков на лице, общую слабость и недомогание, снизился аппетит, появилась головная боль, также моча стала тёмно-красного цвета и уменьшилось её количество. Наряду с вышеперечисленными симптомами пациента беспокоили боли в животе и пояснице. При измерении артериального давления - АД 140/90 мм рт. ст. При осмотре: кожные покровы бледные. При аускультации лёгких дыхание везикулярное, побочных дыхательных шумов нет, ЧДД - 17 в минуту. Тоны сердца приглушены, ритм правильный. АД - 140 и 90 мм рт. ст. ЧСС - 90 ударов в минуту. Живот мягкий, безболезненный. Размеры печёночной тупости по Курлову - 11×9×8 см. Диурез - 700 мл в сутки. Проведено лабораторное исследование.

Общий анализ крови: гемоглобин - 136 г/л, лейкоциты - $10,8 \times 10^9$ /л, СОЭ - 70 мм/час;

Общий анализ мочи: относительная плотность - 1025, протеинурия - 1,5 г/л, лейкоциты - 14-15 в поле зрения, эритроциты - сплошь покрывают все поле зрения;

Биохимический анализ крови: общий белок - 62 г/л, альбумин - 39 г/л, холестерин - 4,5 ммоль/л, мочевины - 5,6 ммоль/л, креатинин - 110 мкмоль/л, СКФ - 79,4 мл/мин/1,73 м² по СКД-ЕРІ, титр АСЛ-О - 1:1000. УЗИ почек: почки увеличены в размерах, контуры ровные, расположение типичное; дифференцировка слоёв паренхимы нарушена, эхогенность паренхимы умеренно повышена; чашечно-лоханочная система без деформаций и эктазий.

Вопросы:

Поставьте предварительный диагноз.

ЭТАЛОН ОТВЕТА

Острый постстрептококковый гломерулонефрит. Нефритический синдром. Артериальная гипертензия 1 степени, риск 3.

Задача №3.

Больной 23 лет обратился к врачу-терапевту участковому с жалобами на отёки лица, век, туловища, конечностей, снижение количества выделяемой за сутки мочи, слабость, головную боль. Из анамнеза известно, что страдает хроническим тонзиллитом. Подобные симптомы впервые появились 2 года назад, длительно лечился в нефрологическом отделении, получал преднизолон с положительным эффектом, выписан из стационара в удовлетворительном состоянии. После выписки у врача не наблюдался, не лечился, хотя отмечал периодически отёки на лице. 2 недели назад переболел ангиной, после этого состояние резко ухудшилось, появились вышеуказанные жалобы. При осмотре АД - 150/95 мм рт. ст., ЧСС - 92 удара в минуту, ЧДД - 22 в мин. Данные обследования. Общий анализ крови: эритроциты - $3,4 \times 10^{12}$ /л,

гемоглобин - 124 г/л, цветовой показатель - 0,89, лейкоциты - $5,4 \times 10^9$ /л, лейкоцитарная формула - в норме, СОЭ - 42 мм/ч. Биохимическое исследование: общий белок крови - 35,6 г/л, альбумины - 33%, холестерин крови - 9 ммоль/л. Общий анализ мочи: удельный вес - 1012, белок - 5,4 г/л, эритроциты выщелоченные - 20-25 в поле зрения, восковидные цилиндры - 9-10 в поле зрения.

Вопросы:

Поставьте предварительный диагноз.

ЭТАЛОН ОТВЕТА

Хронический гломерулонефрит, нефротическая форма, стадия обострения. Нефротический синдром.

Тема №11. Острая ревматическая лихорадка. Диффузные заболевания соединительной ткани.

Задача №1.

Женщина 25 лет, учитель, предъявляет жалобы на затруднение вдоха при ходьбе, подъеме на 2-й этаж, сухой кашель, повышение температуры до 38,6°C, сердцебиение, слабость. Два года назад, после ангины, возникли колющие боли в области верхушки сердца без связи с физической нагрузкой, различной длительности и интенсивности; появились летучие боли в коленных и плечевых суставах. За медицинской помощью не обращалась. Ухудшение 3 недели, лечилась амбулаторно по поводу ОРВИ (принимала Парацетамол). Несмотря на проводимое лечение, сохранялись слабость, кашель, колебания температуры в течение суток. При осмотре: кожа и видимые слизистые бледные, чистые, цианоз губ, кончика носа, цианотический румянец. Отёков нет. Периферические лимфоузлы не увеличены. Дыхание везикулярное, влажные незвучные мелкопузырчатые хрипы в нижних отделах. Пульс малый, ослаблен на левой лучевой артерии, 90 ударов в минуту. АД - 110/70 мм.рт.ст. Границы относительной сердечной тупости: правая - 2 см вправо от правого края грудины, верхняя - нижний край II ребра, левая - на 0,5 см кнутри от левой среднеключичной линии. Тоны сердца ритмичные, трёхчленный ритм, на верхушке сердца - хлопающий I тон, диастолический шум, во втором межреберье слева от грудины - акцент II тона, над мечевидным отростком - ослабление I тона. Живот симметричный, мягкий, безболезненный во всех отделах. Печень не увеличена. Симптом поколачивания отрицательный с обеих сторон.

Лабораторно. Общий анализ крови: гемоглобин - 130 г/л, эритроциты - $4,2 \times 10^{12}$ /л, лейкоциты - $12,1 \times 10^9$ /л, эозинофилы - 3%, палочкоядерные нейтрофилы - 8%, сегментоядерные нейтрофилы - 53%, лимфоциты - 30%, моноциты - 6%, СОЭ - 37 мм/час. Общий анализ мочи: относительная плотность - 1019, белок - нет, лейкоциты - 3-4, эпителий - 1-2 в поле зрения. Биохимический анализ крови: фибриноген - 6,2 г/л, общий белок - 57 г/л, альбумины - 34%, глобулины: α_1 - 6%, α_2 - 14%, β - 18%, γ - 28%, СРБ - 7,5 мг/л (N - 1-6 мг/л).

Вопросы:

1. Поставьте предварительный диагноз.
2. Составьте алгоритм обследования пациента для уточнения диагноза.

ЭТАЛОН ОТВЕТА

1. Ревматическая болезнь сердца с формированием порока (стеноза митрального клапана), активная фаза. ХСН II-А. ФК II

2. Алгоритм обследования:

Эхо-КГ (визуализация полостей и клапанов сердца);

ЭКГ (состояние миокарда, выявление нарушений ритма).

Для подтверждения связи с БГСА-инфекцией и ее активности - АСЛ-О, АСГ, мазок из зева на БГСА-культуру; посев крови для исключения септического процесса и анализ крови на прокальцитонин.

Тема №13. Гипертоническая болезнь и симптоматические гипертензии. Артериальная гипотония.

Задача №1.

Пациент А.Т. 49 лет, инженер, обратился к участковому терапевту с жалобами на эпизодическое повышение АД до 150/90-160/95 мм рт. ст., сопровождающееся головными болями в затылочной области. По совету своих знакомых при плохом самочувствии, связанном с высоким АД, принимает эналаприл по 10 мг. Кроме того, в последние 2-3 мес. стал отмечать появление ноющих болей в области икроножных мышц при ходьбе на расстоянии 250-300 метров, купирующихся в покое. Считает себя больным около 2-х лет, когда впервые появились вышеуказанные жалобы. Ранее не обследовался. Систематической терапии не получает. Максимальные цифры АД – 170/100 мм рт. ст. Около 10 лет назад была выявлена язвенная болезнь 12-перстной кишки, после курса консервативной терапии обострений больше не было. Другие хронические заболевания отрицает. Курит около ½ пачки в день – 30 лет. Алкоголь употребляет умеренно. Семейный анамнез: мать страдает ИБС, ГБ; отец умер в возрасте 62 лет от инфаркта миокарда. Операций, травм не было. При физикальном осмотре состояние удовлетворительное. Кожные покровы и видимые слизистые не изменены. Рост 172 см, вес 80 кг, ИМТ – 27 кг/м² Периферические л/узлы не увеличены. Щитовидная железа б/о. При сравнительной перкуссии в симметричных участках грудной клетки звук ясный лёгочный. Топографическая перкуссия – границы лёгких в пределах нормы. ЧДД – 18 в минуту. При аускультации лёгких везикулярное дыхание, хрипов нет. Границы сердца не изменены. Тоны сердца ясные, акцент 2-го тона над аортой. Ритм сердца правильный, прерываемый единичными экстрасистолами. ЧСС – 70 уд/мин, АД – 150/90 мм рт.ст. Живот при пальпации мягкий, безболезненный. Печень не пальпируется. Поколачивание области почек безболезненное с обеих сторон. Дизурических явлений нет.

Вопросы:

1. Поставьте предварительный диагноз.
2. Составьте алгоритм обследования пациента для уточнения диагноза.

ЭТАЛОН ОТВЕТА

1. Гипертоническая болезнь. Степень АГ 2. Риск 3 (высокий). ХСН 0. Атеросклероз артерий нижних конечностей.
2. Алгоритм обследования:
 - ОАК,
 - ОАМ,
 - биохимический анализ крови (ОХС, ХС ЛПНП, ХС ЛПВП, ТГ, калий, натрий, креатинин с расчётом СКФ, мочевиная кислота, АЛТ, АСТ), глюкоза плазмы натощак,
 - ЭКГ,
 - ЭхоКГ,
 - исследование глазного дна,
 - суточное мониторирование артериального давления - СМАД,
 - УЗИ сосудов нижних конечностей с последующей консультацией сосудистого врача-хирурга (при необходимости),
 - консультация невролога.

Задача №2.

Больная А. 38 лет поступила по скорой помощи в приёмное отделение стационара с жалобами на пульсирующую головную боль, сопровождающуюся чувством сдавления головы, сердцебиением, потливостью, ознобом. За последние 6 месяцев отмечает похудание на 4 кг. Измеряла АД нерегулярно. В анамнезе за последние 8 месяцев - частые гипертонические кризы, купирувавшиеся врачами скорой помощи (препараты не помнит). Постоянно гипотензивной терапии не принимала, но при повышении АД свыше 170/100 мм рт. ст. принимала Каптоприл 25 мг внутрь без выраженного эффекта. При осмотре: АД – 220/130 мм рт. ст., ЧСС – 180 ударов в минуту. Температура тела - 37,8°C, бледность кожных покровов, тремор, похолодание кистей рук, светобоязнь. Отмечалось кратковременное синкопальное состояние. Проведена терапия внутривенным медленным введением препарата Урапидил со снижением АД в течение часа до 160/90 мм рт. ст.

Вопросы:

1. Поставьте предварительный диагноз.
2. Составьте алгоритм обследования пациента для уточнения диагноза.

ЭТАЛОН ОТВЕТА

1. Феохромоцитома. Кризовая форма. Криз.
2. Алгоритм обследования: ОАК, сахар крови натощак, ЭКГ, УЗИ надпочечников, почек, грудного и брюшного отделов аорты, МСКТ почек и надпочечников, исследование мочи на количественное содержание норадреналина, адреналина, ванилилминдальной кислоты, проба с тропafenом.

Задача №3.

Больной Л. 16 лет предъявляет жалобы на головные боли, носовые кровотечения, боли в ногах после длительной ходьбы. При осмотре отмечается гиперстеническая конституция больного, развитый плечевой пояс, гиперемия лица. Пульс на лучевой артерии напряжён, ритмичный с частотой 64 в минуту, симметрично с обеих сторон. Левая граница сердца на 2 см кнаружи от левой срединно-ключичной линии. Тоны сердца звучные, ясные, на всех точках аускультации выслушивается грубый систолический шум, проводящийся на сосуды шеи и в межлопаточное пространство, акцент II тона на аорте. АД на плечевой артерии - 170/110 мм рт. ст., на бедренной артерии - 150/80 мм рт. ст. с обеих сторон.

Вопросы:

1. Поставьте предварительный диагноз.
2. Какие обследования необходимо назначить для уточнения диагноза?

ЭТАЛОН ОТВЕТА

1. Коарктация аорты.
3. Алгоритм обследования: общий анализ крови, СРБ, АСЛ-О, фибриноген, ЭКГ, ЭХО-КГ, ортография, ультразвуковое исследование почек.

Тема №14. ИБС. Стенокардия. Инфаркт миокарда.

Задача №1.

Больной 47 лет поступил в стационар с амбулаторного приёма в поликлинике, куда обратился с жалобами на сжимающие боли за грудиной, возникающие при ходьбе в среднем темпе через 500 м или при подъёме по лестнице на 3 этаж, проходящие через 1-2 мин покоя. Впервые боли за грудиной появились 2 года назад, но больной их появление не связывал с заболеванием сердца, к врачам не обращался. Настоящее ухудшение наступило в течение недели, когда приступы загрудинных болей участились, стали возникать при меньших нагрузках – при спокойной ходьбе через 50-100 м, появились приступы сжимающих болей в покое. Из анамнеза известно, что больной страдает артериальной гипертензией с максимальными цифрами АД – 170/100 мм рт. ст. Курит до 1 пачки сигарет в день в течение 20 лет. Мать и отец больного страдают артериальной гипертензией, имеются случаи внезапной смерти среди родственников.

Вопросы:

1. Поставьте предварительный диагноз.
2. Какие обследования необходимо назначить для уточнения диагноза?

ЭТАЛОН ОТВЕТА

1. ИБС: прогрессирующая стенокардия.
2. Липидограмма; ЭКГ; ЭХО-КГ; СМЭКГ по Холтеру; тредмилл-тест; консультация кардиолога.

Задача №2.

Мужчина 57 лет вызвал врача на дом. Предъявляет жалобы на интенсивные давящие загрудинные боли с иррадиацией в левую руку, левую лопатку. Вышеописанная симптоматика появилась около 2 часов назад после интенсивной физической нагрузки. Самостоятельно принял 2 таблетки нитроглицерина – без эффекта. Ранее боли подобного характера никогда не беспокоили.

В анамнезе артериальная гипертензия в течение последних 10 лет с максимальными цифрами артериального давления 200/100 мм рт.ст. Регулярно лекарственные препараты не принимал. Курит по 1 пачке сигарет в день в течение 30 лет. Аллергические реакции отрицает.

При объективном обследовании: кожные покровы влажные. В легких перкуторный звук лёгочный, дыхание везикулярное, хрипов нет. Тоны сердца ослаблены, ритм правильный, АД – 160/100 мм рт. ст., ЧСС – 88 в мин. Живот мягкий, безболезненный. Физиологические отправления в норме.

На ЭКГ зарегистрировано: синусовый ритм, подъем сегмента ST > 0,2 мВ в отведениях II, III, aVF.

Вопросы:

1. Поставьте предварительный диагноз.
2. Составьте алгоритм обследования пациента для уточнения диагноза.

ЭТАЛОН ОТВЕТА

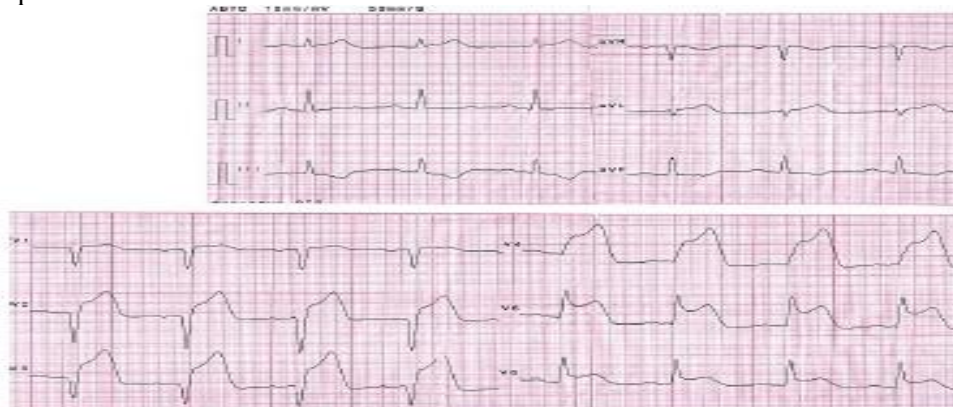
1. Острый коронарный синдром с подъемом сегмента ST в нижней стенке левого желудочка. Артериальная гипертензия III стадии, III степени, риск 4.
2. Алгоритм обследования:
 - ОАК, ОАМ, БАК (липидограмма, АЛТ, АСТ, билирубин, креатинин, СКФ, калий, натрий)
 - специфические маркеры некроза миокарда - КФК-МВ, сердечные тропонины
 - ЭхоКГ
 - ЭКГ в динамике
 - коронароангиография.

Задача №3.

В поликлинику обратился мужчина 42 лет с впервые возникшим приступом интенсивной сжимающей загрудинной боли без отчетливой иррадиации, сопровождающейся тошнотой, профузным потоотделением, одышкой. К моменту обращения поступления длительность приступа около 3 часов. Курит много лет, 10-15 сигарет в день. Артериальной гипертензии и других заболеваний сердечно-сосудистой системы, сахарного диабета, неврологических заболеваний, травм головы, коагулопатий и значительных кровотечений в анамнезе нет.

Сознание ясное. Кожные покровы бледные, гипергидроз. Дыхание везикулярное, хрипов нет. ЧДД - 18 в минуту. Тоны сердца ритмичны. ЧСС - 90 ударов в минуту, АД - 130/80 мм рт. ст. Живот мягкий, безболезненный во всех отделах. Печень не увеличена.

Экстренно снята ЭКГ:



Вопросы:

Интерпретируйте данные обследования пациента.

ЭТАЛОН ОТВЕТА

На ЭКГ - QS в отведениях V1-V3, выраженная горизонтальная элевация ST и высокий островершинный T в отведениях V1-V6. Реципрокная депрессия ST и отрицательный T в отведениях III, aVF.

По представленным жалобам, данным физикального и инструментального обследования можно предположить развитие переднего распространенного инфаркта миокарда с зубцом Q (острейший период).

Тема №15. Пороки сердца. Инфекционный эндокардит.

Задача №1.

Мужчина 24 лет предъявляет жалобы на повышение температуры до 40°C, сопровождавшееся ознобом; инспираторную одышку при небольшой физической нагрузке; боли в области сердца, не связанные с физической нагрузкой, умеренной интенсивности, длительные.

Из анамнеза известно, что употребляет героин в течение 4 лет (инъекции в локтевые вены, область паха). За 2 недели до госпитализации отметил повышение температуры до 40°C. В качестве жаропонижающих больной принимал нестероидные противовоспалительные препараты. Через 3 суток температура снизилась до 37,2–37,4°C, самочувствие несколько улучшилось. Однако через 10 дней лихорадка возобновилась, в связи с чем пациент был госпитализирован.

При осмотре: кожа бледная, чистая. Периферические лимфатические узлы не увеличены. ИМТ – 18 кг/м². Температура тела – 38,9°C. В лёгких дыхание везикулярное, проводится во все отделы. ЧДД – 18 в минуту. Тоны сердца ясные, на основании мечевидного отростка – систолический шум, усиливающийся на высоте вдоха с задержкой дыхания. Акцент 2-го тона на a. pulmonalis. АД – 110/60 мм рт. ст., ЧСС – 100 ударов в мин. Живот мягкий, при пальпации безболезненный. Печень выступает на 2 см из-под края рёберной дуги, край печени гладкий. Отёки стоп и голеней. Симптом поколачивания отрицательный с обеих сторон. Мочеиспускание не нарушено.

В анализах: эритроциты – $3,3 \times 10^{12}$ /л, гемоглобин – 126 г/л, лейкоциты – $15,8 \times 10^9$ /л, палочкоядерные нейтрофилы – 15%, СОЭ – 42 мм/ч, альбумина сыворотки крови – 29 г/л, креатинин – 66 мкмоль/л, СКФ – 92 мл/мин/1,73 м², СРБ – 120 мг/л (в норме – до 5 мг/л). В общем анализе мочи: удельный вес – 1016, эритроциты – 0-1 в поле зрения.

При посеве крови на стерильность дважды выделен *S. aureus*, чувствительный к оксациллину, цефтриаксону. Данные ЭхоКГ: размеры камер сердца не увеличены. Митральный клапан: створки уплотнены, характер движения створок разнонаправленный. Трикуспидальный клапан: створки уплотнены, утолщены, визуализируются средней эхоплотности структуры на средней и передней створках размерами 1,86 и 1,11×0,89 см; характер движения створок разнонаправленный, трикуспидальная регургитация III–IV степени.

Вопросы:

1. Поставьте предварительный диагноз.
2. Составьте алгоритм обследования пациента для уточнения диагноза.

ЭТАЛОН ОТВЕТА

1. Первичный острый стафилококковый инфекционный эндокардит. Недостаточность трикуспидального клапана 3 степени. ХСН IIА, ФК 3 по NYHA.
2. Пациенту рекомендовано: проведение повторного общего анализа крови и посева крови, общего анализа мочи, анализа мочи по Нечипоренко, биохимических анализов крови (функциональные пробы печени, электролиты крови, железо, ферритина), маркеров вирусных гепатитов, ВИЧ-инфекции; рентгенография грудной клетки, ЭКГ, ЭхоКГ в динамике; УЗ-исследование почек; консультации врача-кардиохирурга, врача-нарколога.

Задача №2.

Больная Б. 38 лет предъявляет жалобы на одышку при незначительной физической нагрузке, быструю утомляемость, слабость, эпизоды удушья, возникающие в горизонтальном положении, отёки голеней и стоп. В возрасте 17 лет был выявлен ревматический порок сердца - недостаточность митрального клапана. При осмотре: состояние тяжелое. Акроцианоз. Отёки голеней и стоп. ЧДД - 24 в минуту. При сравнительной перкуссии лёгких справа ниже угла лопатки отмечается притупление перкуторного звука. При аускультации ослабленное везикулярное дыхание, в нижних отделах - небольшое количество влажных мелкопузырчатых хрипов. Левая граница сердца - на 3 см кнаружи от среднеключичной линии в VI межреберье. Аускультативная картина соответствует имеющемуся пороку. Ритм сердечных сокращений неправильный, ЧСС - 103 удара в минуту. АД - 110/65 мм рт. ст. Живот увеличен в объёме за счёт ненапряжённого асцита, мягкий, безболезненный. Размеры печени по Курлову - 13×12×10 см. Печень выступает из-под края рёберной дуги на 3 см, край её закруглён, слегка болезненный. На ЭКГ ритм неправильный, зубцы Р отсутствуют.

Вопросы:

1. Поставьте предварительный диагноз.
2. Какие обследования необходимо назначить для уточнения диагноза?

ЭТАЛОН ОТВЕТА

1. Хроническая ревматическая болезнь сердца: ревматический порок сердца - недостаточность митрального клапана. Фибрилляция предсердий, постоянная форма. ХСН II Б стадия, ФК IV.
2. Алгоритм обследования:

- ОАК,
- ОАМ,
- БАК (липидограмма, АЛТ, АСТ, билирубин, креатинин, мочеви́на, мочева́я кислота, СКФ, калий, натрий, хлор, белок)
- ЭКГ,
- Эхо-кардиография,
- Р-графия органов грудной клетки.

Задача №3.

Больная К., 48 лет, предъявляет жалобы на боли в области сердца давящего характера, головокружение, частые обмороки. В анамнезе частые ангины. При осмотре кожные покровы бледные, акроцианоз. Верхушечный толчок расположен на 2 см кнаружи от среднеключичной линии, разлитой, высокий, резистентный. При пальпации во 2 межреберье у правого края грудины определяется систолическое дрожание. Левая граница относительной тупости сердца смещена влево. На верхушке I тон ослаблен, выслушивается систолический шум, который проводится в подмышечную область, II тон во 2 межреберье у правого края грудины ослаблен, выслушивается грубый систолический шум, который проводится на сонную артерию.

Вопросы:

1. О каком состоянии следует думать?
2. Какие обследования необходимо назначить для уточнения диагноза?

ЭТАЛОН ОТВЕТА

1. Аортальный стеноз.
2. ЭКГ, Эхо-КГ, рентгенография органов грудной клетки.

Тема №16. Гастрит. Язвенная болезнь желудка и 12-перстной кишки.

Задача №1.

Больная Р. 45 лет обратилась к врачу с жалобами на чувство тяжести, переполнения в животе, возникающее через 40-50 минут после еды, тошноту. В течение 20 лет страдает хроническим гастритом, обострения 1-2 раза в год. Во время обострений обычно принимает ингибиторы протонной помпы, антациды. Эрадикационную терапию не получала. Настоящее ухудшение – в течение 2 недель на фоне погрешностей в диете. Самостоятельно принимала Альмагель при возникновении неприятных ощущений.

При осмотре: состояние удовлетворительное. Рост 166 см, вес 64 кг. Кожные покровы чистые, обычной окраски. В лёгких дыхание везикулярное, хрипов нет. Тоны сердца ясные, ритмичные. ЧСС – 70 уд. в мин., АД – 120/70 мм рт.ст. Живот мягкий, болезненный в эпигастрии и пилоро-дуоденальной зоне. Симптомы холецистита отрицательные. Печень не изменена. Дизурии нет. Симптом поколачивания по поясничной области отрицательный. Стул 1 раз в день, оформленный, без патологических примесей.

На фиброгастроскопии: пищевод свободно проходим, слизистая его не изменена. Кардия смыкается полностью. Слизистая оболочка желудка гиперемирована, с участками атрофии в антральном отделе, складки сглажены, расправляется воздухом хорошо. Привратник проходим. Слизистая луковицы двенадцатиперстной кишки и залуковичный отдел не изменены. Взят биоптат из антрального отдела желудка: быстрый уреазный тест положительный. Результат гистологического исследования биоптата: слизистая желудка с атрофией и хронической полиморфноклеточной инфильтрацией.

Вопросы:

1. Поставьте предварительный диагноз.
2. Составьте алгоритм обследования пациента для уточнения диагноза.

ЭТАЛОН ОТВЕТА

1. Хронический атрофический гастрит, ассоциированный с *Helicobacter pylori*, обострение. Функциональная диспепсия: постпрандиальный дистресс-синдром.

2. Алгоритм обследования:

- общий анализ крови,
- общий анализ мочи,
- биохимический анализ крови,

- анализ кала,
- рН-метрия желудка,
- УЗИ органов брюшной полости.

Задача №2.

Пациент 43 лет, по профессии программист, обратился к участковому врачу с жалобами на боли в эпигастральной области, преимущественно натощак и в ночное время, заставляющие его просыпаться, а также на почти постоянную изжогу, чувство тяжести и распирания в эпигастральной области после приёма пищи, изжогу, отрыжку кислым, тошноту. Из анамнеза известно, что пациент много курит, злоупотребляет кофе, питается нерегулярно. Часто бывают обострения хронического фарингита. Болен около трех лет. Не обследовался, лечился самостоятельно (принимал фитотерапию). При осмотре: состояние удовлетворительное. ИМТ 32,0 кг/м².

Кожные покровы чистые, обычной окраски. Температура тела нормальная. Зев – миндалины, задняя стенка глотки не гиперемированы. В лёгких дыхание везикулярное, хрипов нет. Тоны сердца приглушены, ритмичные, ЧСС – 70 уд.в мин., АД – 120/80 мм рт.ст. Живот участвует в акте дыхания, при пальпации мягкий, болезненный в эпигастральной области, напряжения мышц живота нет, симптом поколачивания по поясничной области отрицательный. ЭФГДС: пищевод свободно проходим, утолщены продольные складки, очаговая гиперемия слизистой дистального отдела пищевода, кардия смыкается не полностью. В желудке натощак содержится небольшое количество светлой секреторной жидкости и слизи. Складки слизистой оболочки желудка утолщены, извитые. Луковица 12-перстной кишки деформирована, на задней стенке выявляется дефект слизистой до 0,5 см в диаметре. Края дефекта имеют четкие границы, гиперемированы, отёчны. Дно дефекта покрыто фибринозными наложениями белого цвета. Постбульбарные отделы без патологии. Уреазный тест на наличие *H. pylori* положительный.

Вопросы:

1. Поставьте предварительный диагноз.
2. Составьте алгоритм обследования пациента для уточнения диагноза.

ЭТАЛОН ОТВЕТА

1. Язвенная болезнь двенадцатиперстной кишки, ассоциированная с *Helicobacter pylori*. Гастроэзофагеальная рефлюксная болезнь (ГЭРБ). Хронический фарингит стадия ремиссии. Ожирение I ст.
2. Пациенту с целью исключения осложнений рекомендовано следующее обследование:
 - ОАК;
 - трансаминазы (АЛТ, АСТ), сахар крови, амилаза крови;
 - ЭКГ для дифференциального диагноза с ИБС;
 - УЗИ брюшной полости для исключения сопутствующей патологии;
 - цитологическое и гистологическое исследование биоптата краёв язвы и слизистой в месте поражения пищевода, для уточнения степени воспаления и выявления метаплазии;
 - суточная внутрипищеводная рН-метрия – кислотность;
 - консультация врача-хирурга - по показаниям (при наличии осложнения язвенной болезни), врача-онколога – при подозрении на злокачественный характер изъязвления. Консультация врача-отоларинголога для уточнения стадии хронического фарингита.

Задача №3.

Больная Н., 27 лет, страдает язвенной болезнью желудка в течение 5 лет. За последние 2 месяца состояние изменилось, появились схваткообразные боли в подложечной области, появляющиеся после еды и по ночам, особенно в положении лежа, сопровождающиеся вздутием в подложечной области. На высоте боли появляется рвота съеденной пищей, а часто съеденной накануне. Боли прекращаются после рвоты.

При обследовании обнаружено вздутие в эпигастральной области, четко контурируется желудок в виде антиперистальтики. При пальпации определяется уплотнение в области желудка.

Вопросы:

1. О каком заболевании следует думать?
2. Какие обследования необходимо назначить для уточнения диагноза?

ЭТАЛОН ОТВЕТА

1. На основании описанной симптоматики врач может заподозрить у больной язвенную болезнь желудка с локализацией язвы в области привратника, осложнённую пилоростенозом, или длительным пилороспазмом.
2. С целью дополнительного исследования больной необходимо провести рентгенологическое исследование желудка, ФГДС.

Тема №17. Холецистит. Хронические гепатиты.

Задача №1.

Больной М., 27 лет, слесарь, доставлен в клинику с жалобами на сильные боли в правом подреберье, иррадиирующие под правую лопатку, в правое плечо. Беспокоит тошнота, рвота желчью, температура тела 38,5°C. Заболел остро. Заболеванию связывает с погрешностью в диете (накануне ел много жирной пищи, злоупотреблял алкоголем).

При пальпации напряжение мышц в эпигастральной области, справа, в точке желчного пузыря. Положительный френникус-симптом.

Вопросы:

О каком заболевании следует думать?

ЭТАЛОН ОТВЕТА

1. Острый холецистит

Задача №2.

Больной С., 56 лет, предъявляет жалобы на увеличение живота в объеме, отеки на нижних конечностях, похудание. Из анамнеза: в течение многих лет злоупотребляет приемом алкоголем. При объективном исследовании обращает на себя внимание иктеричность кожи, слизистых оболочек и склер. На верхней половине туловища выявляются “сосудистые звездочки”; отмечается эритема скул и пальмарная эритема. Живот увеличен в объеме, в положении лежа приобретает “лягушачью” форму, пупок выпячен, выраженная подкожная венозная сеть на передней брюшной стенке, отеки на нижних конечностях. Печень выступает из-под края реберной дуги, плотная, бугристая, с острым краем. Размеры ее по Курлову 16x12x11 см, размеры селезенки 14x10 см. Данные дополнительного исследования: билирубин 62 мкмоль/л (прямой 38,5 мкмоль/л, непрямой 23,5 мкмоль/л). Проба на желчные пигменты в моче положительная. При рентгенологическом исследовании пищевода в нижней трети выявляется варикозное расширение вен.

Вопросы:

1. О каком заболевании следует думать?

2. Составьте алгоритм обследования пациента для уточнения диагноза.

ЭТАЛОН ОТВЕТА

1. Цирроз печени алкогольный.

2. Алгоритм обследования: ОАК, коагулограмма, БАК (АЛТ, АСТ, щелочная фосфатаза, ГГТП, белок и белковые фракции, липидный профиль, креатинин, мочевины, СКФ); рентгенография органов грудной клетки; УЗИ брюшной полости; ЭГДС, эластометрия.

Задача №3.

Больной Т. 42 лет госпитализирован в стационар по направлению врача-терапевта участкового с жалобами на слабость, сонливость в дневное время, желтушность кожных покровов, чувство тяжести в правом подреберье, периодические носовые кровотечения после физической работы, увеличение живота в объёме, отёки на нижних конечностях в области стоп и голеней.

В анамнезе: тяжесть в правом подреберье беспокоит в течение последних 3 месяцев. За последний месяц отметил нарастание общей слабости, увеличение живота и желтуху. Употребляет водку по 200 г ежедневно в течение последнего года, наблюдается у нарколога. Употребление наркотиков отрицает. Гемотрансфузий, оперативных вмешательств не было.

Объективно: состояние средней тяжести. Сознание ясное. Тест связывания чисел –40 сек. Рост – 178 см, вес – 62 кг. Кожа обычной влажности, желтушная. В области груди и верхней части спины видны «сосудистые звездочки». Склеры глазиктеричны. Отёки стоп и нижней трети голеней. В лёгких дыхание везикулярное, побочных дыхательных шумов нет. ЧДД – 18 в мин. При аускультации тоны сердца ритмичные, шумов нет. ЧСС –78 ударов в минуту. АД – 110/70 мм рт. ст. Язык влажный, малиновый, сосочки сглажены. Живот увеличен в объёме, пупок

сглажен, на передней брюшной стенке радиально от пупка определяются расширенные, извитые вены. В положении лёжа живот распластан.

При пальпации мягкий, болезненный в правом подреберье. Размеры печени по Курлову - 15×15×13 см. Нижний край печени при пальпации плотный, бугристый. Стул оформленный, коричневый, без патологических примесей. Размеры селезёнки - 15×12. Мочеиспускание свободное, безболезненное, моча тёмно-жёлтая.

Общий анализ крови: эритроциты - $4,1 \times 10^{12}/л$; Нв - 122 г/л; цветовой показатель - 0,9%; тромбоциты - $98 \times 10^9/л$, лейкоциты - $3,2 \times 10^9/л$, эозинофилы - 1%, палочкоядерные нейтрофилы - 4%, сегментоядерные нейтрофилы - 63%, лимфоциты - 29%, моноциты - 3%, СОЭ - 22 мм/ч.

Биохимические анализы: общий билирубин - 130 мкмоль/л, прямой билирубин - 100 мкмоль/л, АЛТ - 120 Ед/л, АСТ - 164 Ед/л. МНО - 2, альбумин - 28 г/л.

Фиброгастроуденоскопия: варикозное расширение вен пищевода I ст.

Ультразвуковое исследование брюшной полости: переднезадний размер правой доли печени - 170 мм, контуры чёткие и неровные. Паренхима неравномерно диффузно-повышенной эхогенности. Диаметр портальной вены - 16 мм. Желчный пузырь нормальных размеров, содержимое - желчь. Гепатикохоledох не расширен. Селезёнка расположена обычно, структура однородная, паренхима средней эхогенности. Площадь селезёнки - 36,1 см². Свободная жидкость в брюшной полости.

Вопросы:

Поставьте предварительный диагноз.

ЭТАЛОН ОТВЕТА

Алкогольный цирроз печени. Синдром портальной гипертензии (асцит, спленомегалия, ВРВ пищевода I ст.). Синдром гиперспленизма (тромбоцитопения).

Тема №18. Сахарный диабет. Диффузный токсический зоб.

Задача №1.

Женщина 52 лет обратилась к врачу-терапевту участковому с жалобами на постоянную сухость во рту, жажду, частое мочеиспускание, общую слабость, кожный зуд. Считает себя больной в течение полугода, когда появилась сухость во рту, жажда. Неделю назад появился кожный зуд, что и заставило обратиться к врачу. Работает поваром в детском учреждении. В анамнезе - 5 лет хронический панкреатит. Мама страдала сахарным диабетом. При осмотре: состояние удовлетворительное. ИМТ - 36 кг/м². Окружность талии - 106 см, окружность бедер - 109 см. Кожные покровы чистые, на руках следы расчесов. В легких дыхание везикулярное, хрипов нет. Сердечные тоны ритмичные. ЧСС - 70 ударов в минуту. АД - 120/70 мм рт. ст. Живот мягкий, безболезненный при пальпации во всех отделах. Печень и селезенка не увеличены. Дизурии нет.

В анализах: глюкоза крови натощак - 5,8 ммоль/л, общий холестерин - 6,1 ммоль/л, ТГ - 2,7 ммоль/л, ХС-ЛПВП - 1,0 ммоль/л.

Вопросы:

1. Поставьте предварительный диагноз.
2. Составьте алгоритм обследования пациента для уточнения диагноза.

ЭТАЛОН ОТВЕТА

1. Сахарный диабет тип 2, целевое значение HbA1c < 7,0%. Ожирение 2 степени. Гиперлипидемия (метаболический синдром).
2. Повторное определение гликемии в последующие дни, пероральный глюкозотолерантный тест, определение HbA1c. Консультация эндокринолога.

Задача №2.

Больная Б. 48 лет жалуется на раздражительность, сердцебиение, перебои и сжимающие боли в области сердца, одышку, усиливающуюся при ходьбе, отеки на ногах, плохую переносимость жары, повышенную потливость, мышечную слабость, похудание, нарушение сна. Перебои в области сердца стала отмечать в течение последних 2 лет. В течение года появились отеки на ногах, к врачу не обращалась. Менопауза с 46 лет, с частыми приливами. За 2 года похудела на 7 кг при повышенном аппетите. Три недели назад была госпитализирована в кардиологическое отделение по поводу пароксизмальной мерцательной аритмии. Проводимое лечение в

кардиологическом отделении было без эффекта. Объективно: больная суетлива, многословна, склонна к плаксивости, пониженного питания. Кожный покров бархатистый, тёплый, с усиленной пигментацией в местах трения одеждой. Определяется видимое утолщение шеи в области щитовидной железы, при пальпации железа средней плотности, безболезненна, подвижна. Определяется мелкий тремор вытянутых кистей рук. Пульс - 100 ударов в минуту, аритмичный, слабого наполнения и напряжения. Левая граница относительной сердечной тупости на 1 см кнаружи от левой среднеключичной линии. Тоны сердца приглушены, ЧСС – 115 в минуту, АД - 140/70 мм рт. ст. Печень не пальпируется. Отёков нет.

Вопросы:

1. Поставьте предварительный диагноз.
2. Какие обследования необходимо назначить для уточнения диагноза?

ЭТАЛОН ОТВЕТА

1. Тиреотоксикоз.
3. Обследование:
 - гормоны: ТТГ, свободный Т4, Т3;
 - УЗИ щитовидной железы, при наличии узлового образования - скintiграфия щитовидной железы, при наличии узлового образования более 1 см в диаметре - пункция щитовидной железы;
 - консультация эндокринолога.

Задача №3.

Больная 64 лет обратилась к врачу-терапевту участковому с жалобами на сухость кожных покровов, избыточный вес (ИМТ – 28), снижение температуры тела, снижение аппетита, запоры, снижение памяти, сонливость. При осмотре: кожные покровы сухие, холодные на ощупь. Отечность лица. Дыхание везикулярное, хрипов нет. ЧСС - 58 в минуту. АД - 110/70 мм рт. ст. Температура тела – 36,3°C. Живот мягкий, безболезненный. Печень +1,5 см из-под края рёберной дуги. Стул нерегулярный, склонность к запорам.

По данным лабораторного обследования: общий анализ крови: гемоглобин – 104 г/л, холестерин – 9,4 ммоль/л, триглицериды – 5,5 ммоль/л, КФК – 247, АСТ – 48, ТТГ – 15,3 мЕ/л.

Вопросы:

1. Поставьте предварительный диагноз.
2. Составьте алгоритм обследования пациента для уточнения диагноза.

ЭТАЛОН ОТВЕТА

1. Синдром гипотиреоза (первичный гипотиреоз). Хронический аутоиммунный тиреоидит?
2. С целью уточнения причины и тяжести гипотиреоза необходимо определить уровень св. Т4, антител к тиреопероксидазе, антител к тиреоглобулину, выполнить УЗИ щитовидной железы. Консультация эндокринолога.

Тема №19. Анемии. Геморрагические болезни

Задача №1.

Больная 28 лет при обращении в поликлинику к врачу-терапевту участковому предъявляет жалобы на утомляемость, общую слабость, эпизоды головокружения, сердцебиение и одышку при физической нагрузке. Из анамнеза: сухость кожи и ломкость ногтей отмечает в течение нескольких лет. Слабость, головокружения появились год тому назад во время беременности. Менструальные с 13 лет, обильные первые 3–4 дня, по 5–6 дней, регулярные. В настоящее время осуществляет грудное вскармливание ребенка. Объективно: состояние средней тяжести. Бледность и сухость кожных покровов; ногти с поперечной исчерченностью, слоятся. Волосы ломкие. Тоны сердца ритмичные, ЧСС - 90 ударов в минуту, АД - 110/70 мм рт. ст. В лёгких везикулярное дыхание. Печень и селезёнка не увеличены.

Клинический анализ крови: гемоглобин – 75 г/л, эритроциты – $3,3 \times 10^{12}$ /л, лейкоцитарная формула - без особенностей, СОЭ – 12 мм/час, MCV – 70 фл., MCH – 21,0 пг, анизоцитоз, пойкилоцитоз. Железо сыворотки – 6 мкмоль/л.

Вопросы:

1. Поставьте предварительный диагноз.
2. Составьте алгоритм обследования пациента для уточнения диагноза.

ЭТАЛОН ОТВЕТА

1. Железодефицитная анемия, средней степени тяжести.

2. Алгоритм обследования:

- ОАК в динамике;
- биохимический анализ крови: уровень сывороточного железа и ферритина; ОЖСС и ЛЖСС;
- дополнительные лабораторные и инструментальные исследования для выявления причины развития анемии (кал на скрытую кровь, кровь на ВИЧ, гепатиты В и С, ФГДС, УЗИ брюшной полости, консультация гинеколога).

Задача №2.

Больной В. 65 лет обратился в поликлинику с жалобами на общую слабость, плохой аппетит, затруднение при глотании, одышку при нагрузке.

Анамнез заболевания: больным себя считает около полугода, когда стали появляться вышеописанные жалобы.

При осмотре: состояние больного тяжелое, значительная бледность и умеренная иктеричность кожи и слизистых оболочек. Сознание ясное, речь замедлена. Лимфоузлы не увеличены. В легких дыхание везикулярное, хрипов нет. Тоны сердца приглушены, систолический негрубый шум над всеми точками. Пульс – 102 в 1 мин, ритмичный. АД – 90/60 мм рт. ст. Язык ярко-красный, гладкий, с трещинами. Печень выступает на 3-4 см из-под края реберной дуги, чувствительная при пальпации. Пальпируется край селезенки. Неврологический статус: дистальные гиперестезии, повышение глубоких сухожильных рефлексов, снижена сила мышц нижних конечностей.

Анализ крови: эритроциты - $1,0 \times 10^{12}/л$, гемоглобин - 40 г/л, МСМ - 110 fL, лейкоциты - $3,6 \times 10^9/л$, тромбоциты - $150 \times 10^9/л$, ретикулоциты - 0,1%, СОЭ – 23 мм/ч, палочкоядерные нейтрофилы – 15%, сегментоядерные нейтрофилы – 48%, лимфоциты – 31%, моноциты – 4%, эозинофилы – 2%, базофилы – 0%, анизоцитоз (макроцитоз), пойкилоцитоз, мегалоциты, тельца Жолли, кольца Кэбота.

Вопросы:

1. Поставьте предварительный диагноз.
2. Составьте алгоритм обследования пациента для уточнения диагноза.

ЭТАЛОН ОТВЕТА

1. В-12 дефицитная анемия, III степени. Фуникулярный миелоз.
2. Биохимический анализ крови с определением фракций билирубина (тип желтухи), общего белка; ФЭГДС (исключение патологии желудка и двенадцатиперстной кишки); кал на яйца глист (исключение дифиллоботриоза); исследования уровня витамина В₁₂ в сыворотке крови, уровней метилмалоновой кислоты (норма - 70-279 нмоль/л) и гомоцистеина (норма - 5-15 ммоль/л) (их увеличение подтверждает диагноз «В₁₂ дефицитная анемия»); биопсия костного мозга (исключение лейкоза). Консультация гематолога.

Задача №3.

Больной 55 лет 5 лет назад получал полихимиотерапию и лучевую терапию по поводу рака легкого. В течение полугода появилась слабость, головокружение, одышка при ходьбе. При тщательном обследовании больного, включая КТ органов грудной и брюшной полости, данных за прогрессирование основного заболевания и развитие метастазов не получено. Клинический анализ крови: гемоглобин – 65 г/л, эритроциты – $2,1 \times 10^{12}/л$, ретикулоциты – 0,5%, лейкоциты – $1,9 \times 10^9/л$, тромбоциты – $90 \times 10^9/л$, СОЭ – 35 мм/ч. Результаты стеральной пункции: костный мозг в основном представлен жировой тканью, в которой определяются редкие и мелкие островки миелоидной ткани. Лейкоцитарная формула без особенностей.

Вопросы:

1. Поставьте предварительный диагноз.
2. Составьте алгоритм обследования пациента для уточнения диагноза.

ЭТАЛОН ОТВЕТА

1. Апластическая анемия.
2. Алгоритм обследования:
 - Клинический анализ крови: нормохромная (реже гиперхромная) анемия; ретикулоцитопения, лейкопения за счет снижения содержания нейтрофильных гранулоцитов (гранулоцитопения); тромбоцитопения.
 - Миелограмма: изменения картины костно-мозгового кроветворения в соответствии с характером основного патологического процесса (замещение жировой тканью, инфильтрация бластными клетками и др.).

- Консультация гематолога.

Тема №20. Лейкозы. Острая лучевая болезнь.

Задача №1.

Больной П. 70 лет обратился в поликлинику с жалобами на повышенную утомляемость, немотивированную слабость, ощущение тяжести в левом подреберье, снижение массы тела на 8 кг за последний месяц. В анамнезе: артериальная гипертония, язвенная болезнь двенадцатиперстной кишки. При осмотре обращает на себя внимание увеличение лимфатических узлов в области передней поверхности шеи, в надключичных и подмышечных впадинах. Лимфатические узлы безболезненные, ненапряженные, подвижные, имеют эластическую консистенцию. Селезёнка увеличена (+5 см). В анализах крови: гемоглобин - 98 г/л, лейкоциты – 30×10^9 /л, из них 50% лимфоциты, тромбоциты - 130×10^9 /л, СОЭ - 16 мм/ч. В мазке крови лимфоциты нормальных размеров, определяются «размазанные» клетки, тени Гумпрехта.

Вопросы:

1. Поставьте предварительный диагноз.
2. Составьте алгоритм обследования пациента для уточнения диагноза.

ЭТАЛОН ОТВЕТА

1. Хронический лимфолейкоз.
2. Алгоритм обследования: иммунофенотипирование; стерильную пункцию, трепанобиопсию, биопсию лимфатического узла, КТ органов брюшной полости. В данном случае в первую очередь необходимо провести иммунофенотипирование для выявления характерных для хронического лимфолейкоза (ХЛЛ) лимфоцитарных антигенов (CD5, CD23). Проведение стерильной пункции или трепанобиопсии обычно проводят в сложных случаях, когда результаты клинической картины и иммунофенотипирования неоднозначны. В качестве первоочередной диагностической манипуляции проведение биопсии лимфоузла не является целесообразным. КТ органов брюшной полости проводят на втором этапе для оценки распространенности лимфаденопатии и выраженности спленомегалии. Консультация гематолога.

Задача №2.

Больная М. 52 лет обратилась в поликлинику с жалобами на немотивированную слабость, повышенную утомляемость, постоянное ощущение тяжести в левом подреберье, снижение аппетита, чувство быстрого насыщения. Указанные жалобы появились около 5 месяцев назад и постепенно стали более выраженными. При осмотре обращает на себя внимание увеличение селезёнки (выступает из-под края реберной дуги на 6 см). Анализ крови: гемоглобин - 105 г/л, цветовой показатель - 0,94, лейкоциты - $68,3 \times 10^9$ /л (промиелоциты - 1%, нейтрофильные миелоциты - 2%, нейтрофильные метамиелоциты - 6%, нейтрофильные палочкоядерные - 14%, нейтрофильные сегментоядерные - 58%, лимфоциты - 9%, эозинофилы - 2%, базофилы - 7%, моноциты - 1%), тромбоциты - 440×10^9 /л. Активность щелочной фосфатазы нейтрофилов снижена.

Вопросы:

1. Поставьте предварительный диагноз.
2. Составьте алгоритм обследования пациента для уточнения диагноза.

ЭТАЛОН ОТВЕТА

1. Наиболее вероятный диагноз - «хронический миелолейкоз».
2. Для подтверждения диагноза необходимо провести: морфологическое исследование костного мозга (стерильная пункция); морфологическое исследование костного мозга (трепанобиопсия); цитогенетический анализ. Всем пациентам на этапе диагностики рекомендуется пройти цитогенетическое исследование костного мозга с измерением концентрации BCR-ABL транскрипта. BCRABL - химерный ген, следствие наличия филадельфийской хромосомы (транслокации 9;22, которая обнаруживается почти во всех случаях ХМЛ).

Задача №3.

Мужчина 35 лет, инженер-электрик, жалуется на выраженную слабость, одышку, сердцебиение при подъёме до 2 этажа, потливость по ночам, появление синяков по всему телу, частые носовые кровотечения без видимой причины, десневые кровотечения при гигиене полости рта, ощущение тяжести в правом подреберье. Считает себя больным около месяца. Существенное ухудшение

самочувствия в течение последней недели. Ежегодно проходит профосмотры, последний – 4 месяца назад, патологии не выявлено. Хронические заболевания отрицает.

При осмотре: температура тела - 38,1 °С. Кожные покровы и видимые слизистые бледные, влажные, множественные экхимозы различной локализации разной стадии «цветения». Отёков нет. Периферические лимфоузлы не увеличены. Над лёгкими ясный лёгочный звук, везикулярное дыхание, хрипов нет. АД - 110/70 мм рт. ст. Границы относительной сердечной тупости в пределах нормы. Тоны сердца ритмичные, ясные, 98 в минуту, мягкий систолический дующий шум на верхушке. Живот мягкий, безболезненный. Нижний край печени пальпируется на уровне пупка, плотный, ровный, умеренно болезненный; поверхность печени ровная, плотная. в левом подреберье пальпируется нижний полюс селезёнки на 3 см ниже края рёберной дуги, плотный, ровный, умеренно болезненный. Симптом поколачивания отрицательный с обеих сторон, почки не пальпируются.

Общий анализ крови: гемоглобин - 76 г/л, эритроциты - $2,9 \times 10^{12}$ /л, цветовой показатель – 0,79, тромбоциты – 21×10^9 /л, лейкоциты - 35×10^9 /л, бласты – 21%, эозинофилы - 0%, палочкоядерные нейтрофилы - 0%, сегментоядерные нейтрофилы - 79%, лимфоциты - 0%, моноциты - 0%; СОЭ - 76 мм/ч.

Общий анализ мочи: жёлтая, прозрачная, рН кислая, удельный вес - 1016; белок, сахар - нет, лейкоциты - 1-2 в поле зрения, эпителий - 2 в поле зрения, эритроциты, цилиндры, соли - нет.

Биохимический анализ крови: билирубин общий - 48,8 мкмоль/л, креатинин - 0,196 ммоль/л, глюкоза - 4,3 ммоль/л, общий холестерин – 5,9 ммоль/л, калий – 3,9 ммоль/л, общий белок – 76 г/л, Коагулограмма: АЧТВ - 50 с (норма - 32-42 с), ПТИ – 105%, фибриноген – 6 г/л.

Вопросы:

1. Поставьте предварительный диагноз.
2. Составьте алгоритм обследования пациента для уточнения диагноза.

ЭТАЛОН ОТВЕТА

1. Острый лейкоз (неуточненный вариант). Метапластическая анемия, средней степени тяжести. Метапластическая тромбоцитопения средней степени тяжести. Тяжёлый геморрагический синдром. Метапластическая нефропатия.

2. Алгоритм обследования: стерильная пункция (миелограмма) для подтверждения диагноза; цитохимическая реакция на бластных клетках; проведение иммунофенотипирования (наиболее информативно) – для установления варианта острого лейкоза.

Для дальнейшей динамики при проведении химиотерапии: фракции билирубина; расчёт СКФ. УЗИ органов брюшной полости. ЭКГ.

Маркеры вирусного гепатита.

Консультация гематолога.

Тема №21. Неотложные состояния.

Задача №1.

Больной Г., 57 лет, поступил с жалобами на интенсивные загрудинные боли, сопровождающиеся чувством страха смерти, слабостью. Боли длятся более 1 часа, не купировались приемом нитроглицерина. В анамнезе ИБС, в виде приступов стенокардии напряжения, гипертоническая болезнь. При осмотре: повышенного питания, кожные покровы бледные, влажные, цианоз губ. Границы сердца увеличены за счет левой – в 5 межреберье на 0,5 см наружи от левой срединно-ключичной линии. При аускультации сердца тоны глухие, ритмичные. ЧСС – 110 сокр./мин. Пульс частый, ритмичный, синхронный, малого наполнения. АД- 80/60 мм.рт.ст. На ЭКГ ритм синусовый. Э.О.С. отклонена влево. В I, II, aVL отведениях дугообразный подъем сегмента ST над изолинией, в III, aVF отведениях депрессия сегмента ST.

Вопросы:

1. Интерпретируйте данные осмотра и инструментального обследования пациента.
2. Какое осложнение возникло у больного?

ЭТАЛОН ОТВЕТА

1. Острый инфаркт миокарда с локализацией на передней стенке левого желудочка.
2. Острая левожелудочковая сердечная недостаточность: кардиогенный шок.

Задача №2.

Больной М., 27 лет, страдающий бронхиальной астмой, доставлен в приемное отделение в связи с внезапно развившимся приступом удушья после кормления кормом рыб, плавающих в аквариуме. Объективно: одышка во время приступа носит экспираторный характер, дистанционные хрипы, сухой мучительный кашель. Дыхание шумное, активно участвует дополнительная мускулатура грудной клетки. ЧДД – до 40 дыхательных движений в минуту. Грудная клетка бочкообразная. При перкуссии над легкими коробочный звук. При аускультации дыхание везикулярное ослабленное, масса сухих дискантовых хрипов.

Вопросы:

1. Интерпретируйте данные осмотра пациента.
2. Какие обследования необходимо назначить для уточнения диагноза?

ЭТАЛОН ОТВЕТА

1. Астматический статус - состояние тяжелой асфиксии (следствие диффузного нарушения бронхиальной проходимости), которое не купируется общепринятыми средствами (адреномиметиками и бронхолитиками) в течение многих часов или нескольких суток и может закончиться развитием гипоксической комы и смертью больного.

2. Обследование:

- КЩС крови
- пульсоксиметрия
- фибробронхоскопия
- ЭКГ

Задача №3.

Больная Н., 37 лет, в клинику доставлена в бессознательном состоянии. Со слов врача «скорой помощи» у больной на дому имело место психическое и двигательное возбуждение, после чего она внезапно потеряла сознание. Со слов соседней, много лет болеет сахарным диабетом, лечится инсулином. Питается нерегулярно в связи с постоянными командировками. При осмотре: сознание отсутствует, кожа влажная, подергивание мышц лица, зрачки расширены, ЧДД 22 в 1 мин., АД 130/80 мм рт.ст. В анализах крови уровень сахара 3 ммоль/л.

Вопросы:

Интерпретируйте данные осмотра и лабораторного обследования пациента.

ЭТАЛОН ОТВЕТА

Сахарный диабет 1 типа, гипогликемическая кома.

Задача №4.

На приеме у терапевта у больной Ш., 55 лет, страдающей гипертонической болезнью, появилось головокружение, приступ тошноты, позывы на рвоту, колющие боли в сердце, шум в ушах, сердцебиение, позывы на мочеиспускание. При осмотре пациентка возбуждена, повышенного питания, гиперемия кожи лица, шеи. При аускультации тоны сердца ритмичные, акцент 2 тона во 2 межреберье справа от грудины, систолический шум над верхушкой сердца. ЧСС -120 в мин. АД 220/140 мм.рт.ст.

Вопросы:

Определите неотложное состояние, развившееся у пациентки.

ЭТАЛОН ОТВЕТА

Гипертонический криз – внезапное повышение АД, сопровождающееся преходящими нейровегетативными расстройствами и /или органическими изменениями со стороны сердечно-сосудистой системы, ЦНС.

Задача №5.

Больная Г., 27 лет, обратилась за помощью с жалобами на внезапно появившийся нарастающий отек в области губ, век, шеи, осиплость голоса, одышку, затрудненное дыхание, слабость, тошноту. Состояние развилось через 30 мин. после инъекции гентамицина.

Объективно: на лице значительно выраженный отек, плотный, бледный, язык с трудом умещается во рту. Температура тела 37,3°C. Пульс 110 уд/мин. АД 150/90 мм рт.ст.

Вопросы:

Определите неотложное состояние, развившееся у пациентки.

ЭТАЛОН ОТВЕТА

Отек Квинке - остро развивающийся, быстро проходящий аллергический отёк кожи, подкожной клетчатки и слизистых оболочек. Анафилактоидные реакции — результат дегрануляции тучных клеток без участия IgE.

4. Организация СРС

Методика организации самостоятельной работы студентов зависит от структуры, характера и особенностей изучаемой дисциплины, объема часов на ее изучение, вида заданий для самостоятельной работы студентов, индивидуальных качеств студентов и условий учебной деятельности.

Процесс организации самостоятельной работы студентов включает в себя следующие этапы:

- подготовительный (определение целей, составление программы, подготовка методического обеспечения, подготовка оборудования);
- основной (реализация программы, использование приемов поиска информации, усвоения, переработки, применения, передачи знаний, фиксирование результатов, самоорганизация процесса работы);
- заключительный (оценка значимости и анализ результатов, их систематизация, оценка эффективности программы и приемов работы, выводы о направлениях оптимизации труда).

Организацию самостоятельной работы студентов обеспечивают: факультет, кафедра, учебный и методический отделы, преподаватель, библиотека, электронная информационно-образовательная среда ВУЗа и сам обучающийся.

5. Самостоятельная работа студентов по дисциплине «ВНУТРЕННИЕ БОЛЕЗНИ»

№ п/п	Название темы занятия	Вид СРС
	СРС (по видам учебных занятий) 60	Подготовка докладов/устных реферативных сообщений, решение ситуационных задач
1.	История развития учения о внутренних болезнях. Общий обзор.	Подготовка докладов/устных реферативных сообщений, решение ситуационных задач
2.	Симптоматика заболеваний органов дыхания.	Подготовка докладов/устных реферативных сообщений, решение ситуационных задач
3.	Симптоматика заболеваний сердечно-сосудистой системы.	Подготовка докладов/устных реферативных сообщений, решение ситуационных задач
4.	Симптоматика заболеваний органов пищеварения. Синдромы заболеваний системы пищеварения. Лабораторные методы исследования.	Подготовка докладов/устных реферативных сообщений, решение ситуационных задач
5.	Симптоматика заболеваний печени, желчевыводящих путей Лабораторные и инструментальные методы исследования.	Подготовка докладов/устных реферативных сообщений, решение ситуационных задач
6.	Симптоматика заболеваний почек и мочевыводящих путей. Лабораторные и инструментальные методы исследования. Основные клинические синдромы	Подготовка докладов/устных реферативных сообщений, решение ситуационных задач
7.	Симптоматика заболеваний крови. Основные клинико-лабораторные синдромы	Подготовка докладов/устных реферативных сообщений, решение ситуационных задач
8	Симптоматика заболеваний эндокринной системы. Лабораторные и инструментальные методы исследования. Основные синдромы	Подготовка докладов/устных реферативных сообщений, решение ситуационных задач
9.	Бронхиальная астма	Подготовка докладов/устных реферативных сообщений, решение ситуационных задач
10	Острый и хронический гломерулонефрит. Хронический пиелонефрит. ХБП	Подготовка докладов/устных реферативных сообщений, решение ситуационных задач
11	Острая ревматическая лихорадка. Диффузные заболевания соединительной ткани.	Подготовка докладов/устных реферативных сообщений, решение ситуационных задач
12	Итоговое занятие. Тестирование	Подготовка докладов/устных реферативных сообщений, решение ситуационных задач
13	Гипертоническая болезнь и симптоматические гипертензии. Артериальная гипотония.	Подготовка докладов/устных реферативных сообщений, решение ситуационных задач
14	ИБС. Стенокардия. Инфаркт миокарда	Подготовка докладов/устных реферативных сообщений, решение ситуационных задач
15	Пороки сердца. Ин-фекционный эндокардит.	Подготовка докладов/устных реферативных сообщений, решение ситуационных задач

16	Гастрит. Язвенная болезнь желудка и 12-перстной кишки	Подготовка докладов/устных реферативных сообщений, решение ситуационных задач
17	Холецистит. Хронические гепатиты	Подготовка докладов/устных реферативных сообщений, решение ситуационных задач
18	Сахарный диабет. Диффузный токсический зоб.	Подготовка докладов/устных реферативных сообщений, решение ситуационных задач
19	Анемии. Геморрагические болезни.	Подготовка докладов/устных реферативных сообщений, решение ситуационных задач
20	Лейкозы. Острая лучевая болезнь.	Подготовка докладов/устных реферативных сообщений, решение ситуационных задач
21	Неотложные состояния	Подготовка докладов/устных реферативных сообщений, решение ситуационных задач
22	Написание и защита фрагмента истории болезни. Итоговое тестирование.	Подготовка докладов/устных реферативных сообщений, решение ситуационных задач
	СРС по промежуточной аттестации 34	подготовка к экзамену
	СРС (ИТОГО) 94	

6. Критерии оценивания самостоятельной работы студентов по дисциплине «ВНУТРЕННИЕ БОЛЕЗНИ»

Для оценки решения ситуационной задачи:

Оценка «отлично» выставляется, если задача решена грамотно, ответы на вопросы сформулированы четко. Эталонный ответ полностью соответствует решению студента, которое хорошо обосновано теоретически.

Оценка «хорошо» выставляется, если задача решена, ответы на вопросы сформулированы не достаточно четко. Решение студента в целом соответствует эталонному ответу, но не достаточно хорошо обосновано теоретически.

Оценка «удовлетворительно» выставляется, если задача решена не полностью, ответы не содержат всех необходимых обоснований решения.

Оценка «неудовлетворительно» выставляется, если задача не решена или имеет грубые теоретические ошибки в ответе на поставленные вопросы

Для оценки доклада/устного реферативного сообщения:

Оценка «отлично» выставляется, если реферативное сообщение соответствует всем требованиям оформления, представлен широкий библиографический список. Содержание отражает собственный аргументированный взгляд студента на проблему. Тема раскрыта всесторонне, отмечается способность студента к интегрированию и обобщению данных первоисточников, присутствует логика изложения материала. Имеется иллюстративное сопровождение текста.

Оценка «хорошо» выставляется, если реферативное сообщение соответствует всем требованиям оформления, представлен достаточный библиографический список. Содержание отражает аргументированный взгляд студента на проблему, однако отсутствует собственное видение проблемы. Тема раскрыта всесторонне, присутствует логика изложения материала.

Оценка «удовлетворительно» выставляется, если реферативное сообщение не полностью соответствует требованиям оформления, не представлен достаточный библиографический список. Аргументация взгляда на проблему не достаточно убедительна и не охватывает полностью современное состояние проблемы. Вместе с тем присутствует логика изложения материала.

Оценка «неудовлетворительно» выставляется, если тема реферативного сообщения не раскрыта, отсутствует убедительная аргументация по теме работы, использовано не достаточное для раскрытия темы реферативного сообщения количество литературных источников.

МЕТОДИЧЕСКАЯ РАЗРАБОТКА ДЛЯ ОБУЧАЮЩЕГОСЯ

1. Деятельность студентов по формированию и развитию навыков учебной самостоятельной работы по дисциплине «ВНУТРЕННИЕ БОЛЕЗНИ».

В процессе самостоятельной работы студент приобретает необходимые для будущей специальности компетенции, навыки самоорганизации, самоконтроля, самоуправления, саморефлексии и становится активным самостоятельным субъектом учебной деятельности.

Выполняя самостоятельную работу под контролем преподавателя

студент должен:

освоить минимум содержания, выносимый на самостоятельную работу студентов и предложенный преподавателем и компетенциями в соответствии с Федеральным государственным образовательным стандартом высшего образования (ФГОС ВО) по дисциплине «**ВНУТРЕННИЕ БОЛЕЗНИ**»

– планировать самостоятельную работу в соответствии с графиком самостоятельной работы, предложенным преподавателем.

– самостоятельную работу студент должен осуществлять в организационных формах, предусмотренных учебным планом и рабочей программой преподавателя.

– выполнять самостоятельную работу и отчитываться по ее результатам в соответствии с графиком представления результатов, видами и сроками отчетности по самостоятельной работе студентов.

студент может:

сверх предложенного преподавателем (при обосновании и согласовании с ним) и минимума обязательного содержания, определяемого (ФГОС ВО) по данной дисциплине:

– самостоятельно определять уровень (глубину) проработки содержания материала;

– предлагать дополнительные темы и вопросы для самостоятельной проработки;

– в рамках общего графика выполнения самостоятельной работы предлагать обоснованный индивидуальный график выполнения и отчетности по результатам самостоятельной работы;

– предлагать свои варианты организационных форм самостоятельной работы;

– использовать для самостоятельной работы методические пособия, учебные пособия, разработки сверх предложенного преподавателем перечня;

– использовать не только контроль, но и самоконтроль результатов самостоятельной работы в соответствии с методами самоконтроля, предложенными преподавателем или выбранными самостоятельно.

Самостоятельная работа студентов должна оказывать важное влияние на формирование личности будущего специалиста, его компетентность. Каждый студент самостоятельно определяет режим своей работы и меру труда, затрачиваемого на овладение учебным содержанием по каждой дисциплине. Он выполняет внеаудиторную работу по личному индивидуальному плану, в зависимости от его подготовки, времени и других условий.

2. Методические рекомендации для студентов по отдельным формам самостоятельной работы.

С первых же сентябрьских дней на студента обрушивается громадный объем информации, которую необходимо усвоить. Нужный материал содержится не только в лекциях (запомнить его – это только малая часть задачи), но и в учебниках, книгах, статьях. Порой возникает необходимость привлекать информационные ресурсы Интернет, ЭИОС, ЭБС и др. ресурсы.

Система вузовского обучения подразумевает значительно большую самостоятельность студентов в планировании и организации своей деятельности. Вчерашнему школьнику сделать это бывает весьма непросто: если в школе ежедневный контроль со стороны учителя заставлял постоянно и систематически готовиться к занятиям, то в вузе вопрос об уровне знаний вплотную встает перед студентом только в период сессии. Такая ситуация оборачивается для некоторых соблазном весь семестр посвятить свободному времяпрепровождению («когда будет нужно – выучу!»), а когда приходит пора экзаменов, материала, подлежащего усвоению, оказывается так много, что никакая память не способна с ним справиться в оставшийся промежуток времени.

Работа с книгой.

При работе с книгой необходимо подобрать литературу, научиться правильно ее читать, вести записи. Для подбора литературы в библиотеке используются алфавитный и систематический каталоги.

Важно помнить, что рациональные навыки работы с книгой - это всегда большая экономия времени и сил.

Правильный подбор учебников рекомендуется преподавателем, читающим лекционный курс. Необходимая литература может быть также указана в методических разработках по данному курсу.

Изучая материал по учебнику, следует переходить к следующему вопросу только после правильного уяснения предыдущего, описывая на бумаге все выкладки и вычисления (в том числе те, которые в учебнике опущены или на лекции даны для самостоятельного вывода).

При изучении любой дисциплины большую и важную роль играет самостоятельная индивидуальная работа.

Особое внимание следует обратить на определение основных понятий курса. Студент должен подробно разбирать примеры, которые поясняют такие определения, и уметь строить аналогичные примеры самостоятельно. Нужно добиваться точного представления о том, что изучаешь. Полезно составлять опорные конспекты. При изучении материала по учебнику полезно в тетради (на специально отведенных полях) дополнять конспект лекций. Там же следует отмечать вопросы, выделенные студентом для консультации с преподавателем.

Выводы, полученные в результате изучения, рекомендуется в конспекте выделять, чтобы они при перечитывании записей лучше запоминались.

Опыт показывает, что многим студентам помогает составление листа опорных сигналов, содержащего важнейшие и наиболее часто употребляемые формулы и понятия. Такой лист помогает запомнить формулы, основные положения лекции, а также может служить постоянным справочником для студента.

Различают два вида чтения; первичное и вторичное. *Первичное* - это внимательное, неторопливое чтение, при котором можно остановиться на трудных местах. После него не должно остаться ни одного непонятого слова. Содержание не всегда может быть понятно после первичного чтения.

Задача *вторичного* чтения - полное усвоение смысла целого (по счету это чтение может быть и не вторым, а третьим или четвертым).

Правила самостоятельной работы с литературой.

Как уже отмечалось, самостоятельная работа с учебниками и книгами (а также самостоятельное теоретическое исследование проблем, обозначенных преподавателем на лекциях) – это важнейшее условие формирования у себя научного способа познания. Основные советы здесь можно свести к следующим:

- Составить перечень книг, с которыми Вам следует познакомиться; «не старайтесь запомнить все, что вам в ближайшее время не понадобится, – советует студенту и молодому ученому Г. Селье, – запомните только, где это можно отыскать» (Селье, 1987. С. 325).
- Сам такой перечень должен быть систематизированным (что необходимо для семинаров, что для экзаменов, что пригодится для написания курсовых и дипломных работ, а что Вас интересует за рамками официальной учебной деятельности, то есть что может расширить Вашу общую культуру...).
- Обязательно выписывать все выходные данные по каждой книге (при написании работ это позволит очень сэкономить время).
- Разобраться для себя, какие книги (или какие главы книг) следует прочитать более внимательно, а какие – просто просмотреть.
- При составлении перечней литературы следует посоветоваться с преподавателями и научными руководителями (или даже с более подготовленными и эрудированными сокурсниками), которые помогут Вам лучше сориентироваться, на что стоит обратить большее внимание, а на что вообще не стоит тратить время...
- Естественно, все прочитанные книги, учебники и статьи следует конспектировать, но это не означает, что надо конспектировать «все подряд»: можно выписывать кратко основные идеи автора и иногда приводить наиболее яркие и показательные цитаты (с указанием страниц).
- Если книга – Ваша собственная, то допускается делать на полях книги краткие пометки или же в конце книги, на пустых страницах просто сделать свой «предметный указатель», где отмечаются наиболее интересные для Вас мысли и обязательно указываются страницы в тексте автора (это очень хороший совет, позволяющий экономить время и быстро находить «избранные» места в самых разных книгах).
- Если Вы раньше мало работали с научной литературой, то следует выработать в себе способность «воспринимать» сложные тексты; для этого лучший прием – научиться «читать

медленно», когда Вам понятно каждое прочитанное слово (а если слово незнакомое, то либо с помощью словаря, либо с помощью преподавателя обязательно его узнать), и это может занять немалое время (у кого-то – до нескольких недель и даже месяцев); опыт показывает, что после этого студент каким-то «чудом» начинает буквально заглатывать книги и чуть ли не видеть «сквозь обложку», стоящая это работа или нет...

• «Либо читайте, либо перелистывайте материал, но не пытайтесь читать быстро... Если текст меня интересует, то чтение, размышление и даже фантазирование по этому поводу сливаются в единый процесс, в то время как вынужденное скорочтение не только не способствует качеству чтения, но и не приносит чувства удовлетворения, которое мы получаем, размышляя о прочитанном», – советует Г. Селье (Селье, 1987. – С. 325-326).

• Есть еще один эффективный способ оптимизировать знакомство с научной литературой – следует увлечься какой-то идеей и все книги просматривать с точки зрения данной идеи. В этом случае студент (или молодой ученый) будет как бы искать аргументы «за» или «против» интересующей его идеи, и одновременно он будет как бы общаться с авторами этих книг по поводу своих идей и размышлений... Проблема лишь в том, как найти «свою» идею...

Чтение научного текста является частью познавательной деятельности. Ее цель – извлечение из текста необходимой информации. От того насколько осознанна читающим собственная внутренняя установка при обращении к печатному слову (найти нужные сведения, усвоить информацию полностью или частично, критически проанализировать материал и т.п.) во многом зависит эффективность осуществляемого действия.

Выделяют **четыре основные установки в чтении научного текста**:

1. информационно-поисковый (задача – найти, выделить искомую информацию)
2. усваивающая (усилия читателя направлены на то, чтобы как можно полнее осознать и запомнить как сами сведения излагаемые автором, так и всю логику его рассуждений)
3. аналитико-критическая (читатель стремится критически осмыслить материал, проанализировав его, определив свое отношение к нему)
4. творческая (создает у читателя готовность в том или ином виде – как отправной пункт для своих рассуждений, как образ для действия по аналогии и т.п. – использовать суждения автора, ход его мыслей, результат наблюдения, разработанную методику, дополнить их, подвергнуть новой проверке).

С наличием различных установок обращения к научному тексту связано существование и нескольких **видов чтения**:

1. библиографическое – просматривание карточек каталога, рекомендательных списков, сводных списков журналов и статей за год и т.п.;
2. просмотровое – используется для поиска материалов, содержащих нужную информацию, обычно к нему прибегают сразу после работы со списками литературы и каталогами, в результате такого просмотра читатель устанавливает, какие из источников будут использованы в дальнейшей работе;
3. ознакомительное – подразумевает сплошное, достаточно подробное прочтение отобранных статей, глав, отдельных страниц, цель – познакомиться с характером информации, узнать, какие вопросы вынесены автором на рассмотрение, провести сортировку материала;
4. изучающее – предполагает доскональное освоение материала; в ходе такого чтения проявляется доверие читателя к автору, готовность принять изложенную информацию, реализуется установка на предельно полное понимание материала;
5. аналитико-критическое и творческое чтение – два вида чтения близкие между собой тем, что участвуют в решении исследовательских задач. Первый из них предполагает направленный критический анализ, как самой информации, так и способов ее получения и подачи автором; второе – поиск тех суждений, фактов, по которым или в связи с которыми, читатель считает нужным высказать собственные мысли.

Из всех рассмотренных видов чтения основным для студентов является изучающее – именно оно позволяет в работе с учебной литературой накапливать знания в различных областях. Вот почему именно этот вид чтения в рамках учебной деятельности должен быть освоен в первую очередь. Кроме того, при овладении данным видом чтения формируются основные приемы, повышающие эффективность работы с научным текстом.

1. утверждений автора без привлечения фактического материала;
2. Цитирование – дословное выписывание из текста выдержек, извлечений, наиболее существенно отражающих ту или иную мысль автора;

3. Конспектирование – краткое и последовательное изложение содержания прочитанного.

Конспект – сложный способ изложения содержания книги или статьи в логической последовательности. Конспект аккумулирует в себе предыдущие виды записи, позволяет всесторонне охватить содержание книги, статьи. Поэтому умение составлять план, тезисы, делать выписки и другие записи определяет и технологию составления конспекта.

Методические рекомендации по составлению конспекта:

1. Внимательно прочитайте текст. Уточните в справочной литературе непонятные слова. При записи не забудьте вынести справочные данные на поля конспекта;
2. Выделите главное, составьте план;
3. Кратко сформулируйте основные положения текста, отметьте аргументацию автора;
4. Законспектируйте материал, четко следуя пунктам плана. При конспектировании старайтесь выразить мысль своими словами. Записи следует вести четко, ясно.
5. Грамотно записывайте цитаты. Цитируя, учитывайте лаконичность, значимость мысли.

В тексте конспекта желательно приводить не только тезисные положения, но и их доказательства. При оформлении конспекта необходимо стремиться к емкости каждого предложения. Мысли автора книги следует излагать кратко, заботясь о стиле и выразительности написанного. Число дополнительных элементов конспекта должно быть логически обоснованным, записи должны распределяться в определенной последовательности, отвечающей логической структуре произведения. Для уточнения и дополнения необходимо оставлять поля.

Овладение навыками конспектирования требует от студента целеустремленности, повседневной самостоятельной работы.

Практические занятия.

Для того чтобы практические занятия приносили максимальную пользу, необходимо помнить, что упражнение и решение задач проводятся по вычитанному на лекциях материалу и связаны, как правило, с детальным разбором отдельных вопросов лекционного курса. Следует подчеркнуть, что только после усвоения лекционного материала с определенной точки зрения (а именно с той, с которой он излагается на лекциях) он будет закрепляться на практических занятиях как в результате обсуждения и анализа лекционного материала, так и с помощью решения проблемных ситуаций, задач. При этих условиях студент не только хорошо усвоит материал, но и научится применять его на практике, а также получит дополнительный стимул (и это очень важно) для активной проработки лекции.

При самостоятельном решении задач нужно обосновывать каждый этап решения, исходя из теоретических положений курса. Если студент видит несколько путей решения проблемы (задачи), то нужно сравнить их и выбрать самый рациональный. Полезно до начала вычислений составить краткий план решения проблемы (задачи). Решение проблемных задач или примеров следует излагать подробно, вычисления располагать в строгом порядке, отделяя вспомогательные вычисления от основных. Решения при необходимости нужно сопровождать комментариями, схемами, чертежами и рисунками.

Следует помнить, что решение каждой учебной задачи должно доводиться до окончательного логического ответа, которого требует условие, и по возможности с выводом. Полученный ответ следует проверить способами, вытекающими из существа данной задачи. Полезно также (если возможно) решать несколькими способами и сравнить полученные результаты. Решение задач данного типа нужно продолжать до приобретения твердых навыков в их решении.

Самопроверка.

После изучения определенной темы по записям в конспекте и учебнику, а также решения достаточного количества соответствующих задач на практических занятиях и самостоятельно студенту рекомендуется, используя лист опорных сигналов, воспроизвести по памяти определения, выводы формул, формулировки основных положений и доказательств.

В случае необходимости нужно еще раз внимательно разобраться в материале.

Иногда недостаточность усвоения того или иного вопроса выясняется только при изучении дальнейшего материала. В этом случае надо вернуться назад и повторить плохо усвоенный материал. Важный критерий усвоения теоретического материала - умение решать задачи или пройти тестирование по пройденному материалу. Однако следует помнить, что правильное решение задачи может получиться в результате применения механически заученных формул без понимания сущности теоретических положений.

Консультации

Если в процессе самостоятельной работы над изучением теоретического материала или при решении задач у студента возникают вопросы, разрешить которые самостоятельно не удастся, необходимо обратиться к преподавателю для получения у него разъяснений или указаний. В своих вопросах студент должен четко выразить, в чем он испытывает затруднения, характер этого затруднения. За консультацией следует обращаться и в случае, если возникнут сомнения в правильности ответов на вопросы самопроверки.

Подготовка к экзаменам и зачетам.

Изучение многих общепрофессиональных и специальных дисциплин завершается экзаменом. Подготовка к экзамену способствует закреплению, углублению и обобщению знаний, получаемых, в процессе обучения, а также применению их к решению практических задач. Готовясь к экзамену, студент ликвидирует имеющиеся пробелы в знаниях, углубляет, систематизирует и упорядочивает свои знания. На экзамене студент демонстрирует то, что он приобрел в процессе обучения по конкретной учебной дисциплине.

Экзаменационная сессия - это серия экзаменов, установленных учебным планом. Между экзаменами интервал 3-4 дня. Не следует думать, что 3-4 дня достаточно для успешной подготовки к экзаменам.

В эти 3-4 дня нужно систематизировать уже имеющиеся знания. На консультации перед экзаменом студентов познакомят с основными требованиями, ответят на возникшие у них вопросы. Поэтому посещение консультаций обязательно.

Требования к организации подготовки к экзаменам те же, что и при занятиях в течение семестра, но соблюдаться они должны более строго. Во-первых, очень важно соблюдение режима дня; сон не менее 8 часов в сутки, занятия заканчиваются не позднее, чем за 2-3 часа до сна. Оптимальное время занятий, особенно по математике - утренние и дневные часы. В перерывах между занятиями рекомендуются прогулки на свежем воздухе, неустойчивые занятия спортом. Во-вторых, наличие хороших собственных конспектов лекций. Даже в том случае, если была пропущена какая-либо лекция, необходимо во время ее восстановить (переписать ее на кафедре), обдумать, снять возникшие вопросы для того, чтобы запоминание материала было осознанным. В-третьих, при подготовке к экзаменам у студента должен быть хороший учебник или конспект литературы, прочитанной по указанию преподавателя в течение семестра. Здесь можно эффективно использовать листы опорных сигналов.

Вначале следует просмотреть весь материал по сдаваемой дисциплине, отметить для себя трудные вопросы. Обязательно в них разобраться. В заключение еще раз целесообразно повторить основные положения, используя при этом листы опорных сигналов.

Систематическая подготовка к занятиям в течение семестра позволит использовать время экзаменационной сессии для систематизации знаний.

Правила подготовки к зачетам и экзаменам:

- Лучше сразу сориентироваться во всем материале и обязательно расположить весь материал согласно экзаменационным вопросам (или вопросам, обсуждаемым на семинарах), эта работа может занять много времени, но все остальное – это уже технические детали (главное – это ориентировка в материале!).
- Сама подготовка связана не только с «запоминанием». Подготовка также предполагает и переосмысление материала, и даже рассмотрение альтернативных идей.
- Готовить «шпаргалки» полезно, но пользоваться ими рискованно. Главный смысл подготовки «шпаргалок» – это систематизация и оптимизация знаний по данному предмету, что само по себе прекрасно – это очень сложная и важная для студента работа, более сложная и важная, чем простое поглощение массы учебной информации. Если студент самостоятельно подготовил такие «шпаргалки», то, скорее всего, он и экзамены сдавать будет более уверенно, так как у него уже сформирована общая ориентировка в сложном материале.
- Как это ни парадоксально, но использование «шпаргалок» часто позволяет отвечающему студенту лучше продемонстрировать свои познания (точнее – ориентировку в знаниях, что намного важнее знания «запомненного» и «тут же забытого» после сдачи экзамена).
- Сначала студент должен продемонстрировать, что он «усвоил» все, что требуется по программе обучения (или по программе данного преподавателя), и лишь после этого он вправе высказать иные, желательные аргументированные точки зрения.

Правила написания научных текстов (рефератов, курсовых и дипломных работ):

- Важно разобраться сначала, какова истинная цель Вашего научного текста - это поможет Вам разумно распределить свои силы, время и.

- Важно разобраться, кто будет «читателем» Вашей работы.
- Писать серьезные работы следует тогда, когда есть о чем писать и когда есть настроение поделиться своими рассуждениями.
- Писать следует ясно и понятно, стараясь основные положения формулировать четко и недвусмысленно (чтобы и самому понятно было), а также стремясь структурировать свой текст. Каждый раз надо представлять, что ваш текст будет кто-то читать и ему захочется сориентироваться в нем, быстро находить ответы на интересующие вопросы (заодно представьте себя на месте такого человека). Понятно, что работа, написанная «сплошным текстом» (без заголовков, без выделения крупным шрифтом наиболее важным мест и т. п.), у культурного читателя должна вызывать брезгливость и даже жалость к автору (исключения составляют некоторые древние тексты, когда и жанр был иной и к текстам относились иначе, да и самих текстов было гораздо меньше – не то, что в эпоху «информационного взрыва» и соответствующего «информационного мусора»).
- Объем текста и различные оформительские требования во многом зависят от принятых норм.
- Как создать у себя подходящее творческое настроение для работы над научным текстом (как найти «вдохновение»)? Во-первых, должна быть идея, а для этого нужно научиться либо относиться к разным явлениям и фактам несколько критически (своя идея – как иная точка зрения), либо научиться увлекаться какими-то известными идеями, которые нуждаются в доработке.

3. Самостоятельная работа студентов по дисциплине «ВНУТРЕННИЕ БОЛЕЗНИ»

№ п/п	Название темы занятия	Вид СРС
	СРС (по видам учебных занятий) 60	Подготовка докладов/устных реферативных сообщений, решение ситуационных задач
1.	История развития учения о внутренних болезнях. Общий обзор.	Подготовка докладов/устных реферативных сообщений, решение ситуационных задач
2.	Симптоматика заболеваний органов дыхания.	Подготовка докладов/устных реферативных сообщений, решение ситуационных задач
3.	Симптоматика заболеваний сердечно-сосудистой системы.	Подготовка докладов/устных реферативных сообщений, решение ситуационных задач
4.	Симптоматика заболеваний органов пищеварения. Синдромы заболеваний системы пищеварения. Лабораторные методы исследования.	Подготовка докладов/устных реферативных сообщений, решение ситуационных задач
5.	Симптоматика заболеваний печени, желчевыводящих путей Лабораторные и инструментальные методы исследования.	Подготовка докладов/устных реферативных сообщений, решение ситуационных задач
6.	Симптоматика заболеваний почек и мочевыводящих путей. Лабораторные и инструментальные методы исследования. Основные клинические синдромы	Подготовка докладов/устных реферативных сообщений, решение ситуационных задач
7.	Симптоматика заболеваний крови. Основные клиничко-лабораторные синдромы	Подготовка докладов/устных реферативных сообщений, решение ситуационных задач
8	Симптоматика заболеваний эндокринной системы. Лабораторные и инструментальные методы исследования. Основные синдромы	Подготовка докладов/устных реферативных сообщений, решение ситуационных задач
9.	Бронхиальная астма	Подготовка докладов/устных реферативных сообщений, решение ситуационных задач
10	Острый и хронический гломерулонефрит. Хронический пиелонефрит. ХБП	Подготовка докладов/устных реферативных сообщений, решение ситуационных задач
11	Острая ревматическая лихорадка. Диффузные заболевания соединитель-ной ткани.	Подготовка докладов/устных реферативных сообщений, решение ситуационных задач
12	Итоговое занятие. Тестирование	Подготовка докладов/устных реферативных сообщений, решение ситуационных задач
13	Гипертоническая болезнь и симптоматические гипертензии. Артериальная гипотония.	Подготовка докладов/устных реферативных сообщений, решение ситуационных задач
14	ИБС. Стенокардия. Инфаркт миокарда	Подготовка докладов/устных реферативных сообщений, решение ситуационных задач
15	Пороки сердца. Ин-фекционный эндокардит.	Подготовка докладов/устных реферативных сообщений, решение ситуационных задач
16	Гастрит. Язвенная болезнь желудка и 12-перстной кишки	Подготовка докладов/устных реферативных сообщений, решение ситуационных задач

17	Холецистит. Хронические гепатиты	Подготовка докладов/устных реферативных сообщений, решение ситуационных задач
18	Сахарный диабет. Диффузный токсический зоб.	Подготовка докладов/устных реферативных сообщений, решение ситуационных задач
19	Анемии. Геморрагические болезни.	Подготовка докладов/устных реферативных сообщений, решение ситуационных задач
20	Лейкозы. Острая лучевая болезнь.	Подготовка докладов/устных реферативных сообщений, решение ситуационных задач
21	Неотложные состояния	Подготовка докладов/устных реферативных сообщений, решение ситуационных задач
22	Написание и защита фрагмента истории болезни. Итоговое тестирование.	Подготовка докладов/устных реферативных сообщений, решение ситуационных задач
	СРС по промежуточной аттестации 34	подготовка к экзамену
	СРС (ИТОГО) 94	

4. Критерии оценивания самостоятельной работы студентов по дисциплине «ВНУТРЕННИЕ БОЛЕЗНИ» в соответствии с п.6.