

Электронная цифровая подпись



Утверждено 31 мая 2018 г.
протокол № 5

председатель Ученого Совета Лысов Н.А.

ученый секретарь Ученого Совета Бунькова Е.Б.

**ОЦЕНОЧНЫЕ МАТЕРИАЛЫ ДЛЯ
ПРОВЕДЕНИЯ ТЕКУЩЕГО КОНТРОЛЯ И ПРОМЕЖУТОЧНОЙ АТТЕСТАЦИИ
по дисциплине «ОНКОСТОМАТОЛОГИЯ И ЛУЧЕВАЯ ТЕРАПИЯ»
Специальность 31.05.03 Стоматология
(уровень специалитета)
Направленность Стоматология
Форма обучения: очная
Квалификация (степень) выпускника: Врач-стоматолог
Срок обучения: 5 лет**

1. Перечень компетенций с указанием этапов их формирования в процессе освоения образовательной программы

№ п/п	Контролируемые разделы (темы) дисциплины (этапы формирования компетенций)	Код контролируемой компетенции (или её части) / и ее формулировка – по желанию	Наименование оценочного средства	Шкала оценивания
1.	Современные представления о биологической сущности опухолей.	ПК-5 ПК-6 ПК-9	Устный ответ, стандартизированный тестовый контроль, доклад/устное реферативное сообщение. Курация больного/разбор тематического больного, разбор истории болезни, решение ситуационных задач	Пятибалльная шкала оценивания
2.	Теории канцерогенеза.	ПК-5 ПК-6 ПК-9	Устный ответ, стандартизированный тестовый контроль, доклад/устное реферативное сообщение. Курация больного/разбор тематического больного, разбор истории болезни, решение ситуационных задач	Пятибалльная шкала оценивания
3.	Злокачественные поражения мягких тканей челюстно-лицевой области и челюстей.	ПК-5 ПК-6 ПК-9	Устный ответ, стандартизированный тестовый контроль, доклад/устное реферативное сообщение. Курация больного/разбор тематического больного, разбор истории болезни, решение ситуационных задач	Пятибалльная шкала оценивания
4.	Методы обследования онкологических больных	ПК-5 ПК-6 ПК-9	Устный ответ, стандартизированный тестовый контроль, доклад/устное реферативное сообщение. Курация больного/разбор тематического больного, разбор истории болезни, решение ситуационных задач	Пятибалльная шкала оценивания
5.	Предраковые заболевания челюстно-лицевой области	ПК-5 ПК-6 ПК-9	Устный ответ, стандартизированный тестовый контроль, доклад/устное реферативное сообщение. Курация больного/разбор тематического больного, разбор истории болезни, решение ситуационных задач	Пятибалльная шкала оценивания
6.	Врожденные кисты и свищи лица и шеи.	ПК-5 ПК-6 ПК-9	Устный ответ, стандартизированный тестовый контроль, доклад/устное реферативное сообщение. Курация больного/разбор тематического больного, разбор истории болезни, решение ситуационных задач.	Пятибалльная шкала оценивания
7.	Органоспецифические опухоли и одонтогенные кисты челюстей	ПК-5 ПК-6 ПК-9	Устный ответ, стандартизированный тестовый контроль, доклад/устное реферативное сообщение. Курация больного/разбор тематического больного, разбор истории болезни, решение ситуационных задач.	Пятибалльная шкала оценивания
8.	Доброкачественные опухоли лица и шеи	ПК-5 ПК-6 ПК-9	Устный ответ, стандартизированный тестовый контроль, доклад/устное реферативное сообщение. Курация больного/разбор тематического больного, разбор истории болезни, решение ситуационных задач.	Пятибалльная шкала оценивания
9.	Опухолоподобные заболевания челюстей	ПК-5 ПК-6 ПК-9	Устный ответ, стандартизированный тестовый контроль, доклад/устное реферативное сообщение. Курация	Пятибалльная шкала оценивания

			больного/разбор тематического больного, разбор истории болезни, решение ситуационных задач	
10.	Доброкачественные и злокачественные опухоли слюнных желез	ПК-5 ПК-6 ПК-9	Устный ответ, стандартизированный тестовый контроль, доклад/устное реферативное сообщение. Курация больного/разбор тематического больного, разбор истории болезни, решение ситуационных задач	Пятибалльная шкала оценивания
11.	Злокачественные поражения челюстей	ПК-5 ПК-6 ПК-9	Устный ответ, стандартизированный тестовый контроль, доклад/устное реферативное сообщение. Курация больного/разбор тематического больного, разбор истории болезни, решение ситуационных задач	Пятибалльная шкала оценивания
12.	Методы лучевой терапии	ПК-5 ПК-6 ПК-9	Устный ответ, стандартизированный тестовый контроль, доклад/устное реферативное сообщение. Курация больного/разбор тематического больного, разбор истории болезни. решение ситуационных задач	Пятибалльная шкала оценивания
13.	Осложнения лучевой терапии.	ПК-5 ПК-6 ПК-9	Устный ответ, стандартизированный тестовый контроль, доклад/устное реферативное сообщение. Курация больного/разбор тематического больного, разбор истории болезни. решение ситуационных задач	Пятибалльная шкала оценивания

2. Текущий контроль успеваемости на занятиях семинарского типа (семинары, практические занятия, клинические практические занятия, практикумы, лабораторные работы), включая задания самостоятельной работы обучающихся, проводится в формах:

- устный ответ (в соответствии с темой занятия в рабочей программе дисциплины и перечнем вопросов для самоконтроля при изучении разделов дисциплины – п.п. 4.2, 5.2 рабочей программы дисциплины);
- стандартизированный тестовый контроль по темам изучаемой дисциплины;
- курация больного/ разбор тематического больного
- подготовка доклада/устных реферативных сообщений
- решение ситуационных задач;
- разбор истории болезни

Выбор формы текущего контроля на каждом занятии осуществляет преподаватель. Формы текущего контроля на одном занятии у разных обучающихся могут быть различными. Конкретную форму текущего контроля у каждого обучающегося определяет преподаватель. Количество форм текущего контроля на каждом занятии может быть различным и определяется преподавателем в зависимости от целей и задач занятия.

2.1 Типовые контрольные задания или иные материалы, необходимые для оценки знаний, умений, навыков и (или) опыта деятельности, характеризующих этапы формирования компетенций в процессе освоения образовательной программы

**2.1.1. Стандартизированный тестовый контроль (по темам или разделам
Тема 1-3**

1. Основным этиологическим фактором в развитии

злокачественных опухолей слизистой оболочки полости рта является

- а) гиперсаливация
- б) частичная адентия
- в) предраковые заболевания
- г) массивные зубные отложения
- д) заболевания желудочно-кишечного тракта

2. К дополнительным методам исследования, проводимым для уточнения диагноза "злокачественное новообразование челюстно-лицевой области" относится

- а) физикальный
- б) биохимический
- в) цитологический
- г) иммунологический
- д) ангиографический

3. К дополнительным методам исследования, проводимым для уточнения диагноза "злокачественное новообразование челюстно-лицевой области" относится

- а) физикальный
- б) биохимический
- в) гистологический
- г) ангиографический
- д) иммунологический

4. Под онкологической настороженностью понимают знание злокачественных новообразований

- а) ранних симптомов
- б) препаратов для лечения
- в) профессиональных вредностей
- г) допустимых доз лучевой терапии

5. Под онкологической настороженностью понимают знание

- а) профессиональных вредностей
- б) допустимых доз лучевой терапии
- в) поздних симптомов злокачественных новообразований
- г) препаратов для лечения злокачественных новообразований
- д) системы организации помощи онкологическим больным

6. Распространенность опухоли, ее метастазирование наиболее точно оценивает классификация

- а) T N M
- б) клиническая
- в) пятибалльная
- г) онкологического Центра

7. Стадию злокачественного новообразования устанавливают на основании клинических признаков

- а) жалоб больного
- б) размеров опухоли
- в) жалоб больного, размеров опухоли
- г) размеров опухоли, наличия близлежащих метастазов
- д) размеров опухоли, наличия отдаленных и близлежащих метастазов

8. К хирургическим методам лечения злокачественных новообразований челюстно-лицевой области относят

- а) химиотерапию
- б) лучевую терапию
- в) иссечение опухоли
- г) комбинированное лечение
- д) симптоматическую терапию

9. Предраки - это

- а) изъязвляющиеся воспалительные инфильтраты
- б) дистрофические, нестойкие пролифераты, не ставшие опухолью
- в) доброкачественные новообразования с явлениями воспаления
- г) острые язвенно-некротические процессы мягких тканей лица

10. Основными этиологическими факторами в возникновении предрака являются

- а) вторичная адентия
- б) острые воспалительные процессы мягких тканей лица
- в) хроническая травма слизистой оболочки полости рта
- г) острые воспалительные процессы костей лицевого скелета

Ответы

1-в	2-в	3-в	4-а	5-д	6-а	7-д	8-в	9-б	10-в
-----	-----	-----	-----	-----	-----	-----	-----	-----	------

Тема 4

1. Клиническая картина фиброзного эпюлиса характеризуется

- а) ограниченным участком ороговения десны
- б) рыхлым болезненным кровоточащим образованием десны
- в) плотным безболезненным образованием на широком основании
- г) плотным болезненным инфильтратом в области нескольких зубов
- д) 2-3 эрозиями десны, без тенденции к кровоточивости и эпителизации

2. Клиническая картина ангиоматозного эпюлиса характеризуется

- а) ограниченным участком ороговения десны
- б) рыхлым безболезненным кровоточащим образованием десны, красного цвета
- в) плотным безболезненным образованием на широком основании
- г) плотным болезненным инфильтратом в области нескольких зубов
- д) 2-3 эрозиями десны, без тенденции к кровоточивости и эпителизации

3. Клиническая картина периферической гигантоклеточной гранулемы характеризуется

- а) ограниченным участком ороговения десны
- б) рыхлым болезненным кровоточащим образованием десны
- в) плотным болезненным инфильтратом в области нескольких зубов
- г) синюшно-бурым бугристым образованием на десне мягкой консистенции
- д) 2-3 эрозиями десны, без тенденции к кровоточивости и эпителизации

4. Амелобластому следует дифференцировать

- а) с хондромой
- б) с одонтомой
- в) с цементомой
- г) с пародонтитом
- д) с радикулярной кистой

5. Основным методом лечения амелобластомы является

- а) цистэктомия
- б) химиотерапия
- в) лучевая терапия
- г) резекция челюсти
- д) выскабливание оболочки новообразования

6. Основным методом лечения амелобластомы у лиц пожилого возраста или с тяжелой сопутствующей патологией является

- а) химиотерапия
- б) лучевая терапия
- в) резекция челюсти
- г) декомпрессионная цистотомия
- д) выскабливание оболочки новообразования

7. Мягкая одонтома относится к группе

- а) предраков
- б) воспалительных заболеваний
- в) опухолеподобных образований
- г) злокачественных одонтогенных опухолей
- д) доброкачественных одонтогенных опухолей

8. Наиболее часто мягкая одонтома локализуется в области

- а) нижних моляров
- б) верхних моляров
- в) нижних премоляров
- г) резцов нижней челюсти
- д) резцов верхней челюсти

9. Клиническая картина мягкой одонтомы характеризуется

- а) безболезненной деформацией челюсти в виде вздутия
- б) рыхлым болезненным кровоточащим образованием десны
- в) плотным болезненным инфильтратом в области нескольких зубов
- г) плотным безболезненным инфильтратом в области нескольких зубов
- д) 2-3 эрозиями десны, без тенденции к кровоточивости и эпителизации

10. Основным методом лечения мягкой одонтомы является

- а) цистэктомия
- б) химиотерапия
- в) лучевая терапия
- г) резекция челюсти
- д) выскабливание оболочки новообразования

Ответы

1-в	2-б	3-г	4-д	5-г	6-г	7-д	8-в	9-а	10-г
-----	-----	-----	-----	-----	-----	-----	-----	-----	------

Тема 5

1. Основными этиологическими факторами в возникновении предрака являются

- а) вредные привычки
- б) вторичная адентия
- в) острые воспалительные процессы мягких тканей лица
- г) острые воспалительные процессы костей лицевого скелета

2. Для морфологической картины предрака характерно отсутствие

- а) гиперкератоза
- б) гиперхроматоза ядер
- в) атипического ороговения
- г) инвазии в подэпителиальные ткани

3. К предраковым заболеваниям кожи лица относятся

- а) рожистое воспаление
- б) термический и химические ожоги
- в) бородавчатый предрак, ограниченный предраковый гиперкератоз, хейлит Манганотти
- г) болезнь Боуэна, пигментная ксеродерма, актинический кератоз, предраковый меланоз

4. Для морфологической картины предрака характерно наличие

- а) атипического ороговения
- б) обызвествления миоцитов
- в) воспалительного инфильтрата
- г) инвазии в подэпителиальные ткани

5. Для морфологической картины предрака характерно наличие

- а) гиперхроматоза ядер
- б) обызвествления миоцитов
- в) воспалительного инфильтрата
- г) вторичного казеозного некроза
- д) инвазии в подэпителиальные ткани

6. Для морфологической картины предрака характерно наличие

- а) гиперкератоза
- б) обызвествления миоцитов
- в) воспалительного инфильтрата
- г) вторичного казеозного некроза
- д) инвазии в подэпителиальные ткани

7. К предраковым заболеваниям слизистой оболочки полости рта относятся

- а) рожистое воспаление
- б) термический и химические ожоги
- в) бородавчатый предрак, ограниченный предраковый гиперкератоз, хейлит Манганотти
- г) болезнь Боуэна, пигментная ксеродерма, актинический кератоз, предраковый меланоз
- д) эритроплакия, лейкоплакия, красная волчанка, плоский лишай, подслизистый фиброз

8. К предраковым заболеваниям красной каймы губ относятся

- а) рожистое воспаление
- б) термический и химические ожоги
- в) бородавчатый предрак, ограниченный предраковый гиперкератоз, хейлит Манганотти
- г) болезнь Боуэна, пигментная ксеродерма, актинический кератоз, предраковый меланоз
- д) эритроплакия, лейкоплакия, красная волчанка, плоский лишай, подслизистый фиброз

9. Клиническая картина болезни Боуэна характеризуется наличием

- а) 2-3 эрозий, без тенденции к кровоточивости и эпителизации

- б) эрозивной поверхности с инфильтрацией подлежащих тканей
- в) атрофичных уплощенных бляшек, покрытых корками, "географического" рисунка
- г) ограниченного участка ороговения, покрытого тонкими, плотно сидящими чешуйками
- д) болезненного узла с бугристой поверхностью, возвышающегося над эпителием на 3-5 мм

10. Клиническая картина предракового гиперкератоза характеризуется наличием

- а) 2-3 эрозий, без тенденции к кровоточивости и эпителизации
- б) эрозивной поверхности с инфильтрацией подлежащих тканей
- в) атрофичных уплощенных бляшек, покрытых корками, "географического" рисунка
- г) ограниченного участка ороговения, покрытого тонкими, плотно сидящими чешуйками#д)
- д) болезненного узла с бугристой поверхностью, возвышающегося над эпителием на 3-5 мм

Ответы

1-а	в	3-г	4-а	5-а	6-а	7-д	8-в	9-б	10-г
-----	---	-----	-----	-----	-----	-----	-----	-----	------

Тема 6

1. Срединные и боковые свищи шеи по своему происхождению являются

- а) врожденными
- б) одонтогенными
- в) травматическими
- г) онкологическими
- д) воспалительными

2. Боковая киста шеи локализуется

- а) по средней линии шеи
- б) в подподбородочной области
- в) в поднижнечелюстной области
- г) по переднему краю m. trapezius
- д) в средней трети шеи, по переднему краю m. sternocleidomastoideus

3. Срединная киста шеи локализуется

- а) по средней линии шеи
- б) над щитовидным хрящем
- в) в области яремной вырезки
- г) в поднижнечелюстной области
- д) по переднему краю m. trapezius

4. Для подтверждения диагноза "боковая киста шеи" проводится исследование

- а) биохимическое
- б) цитологическое
- в) радиоизотопное
- г) реакция Вассермана
- д) динамики тимоловой пробы

5. Для подтверждения диагноза "боковой свищ шеи" проводится исследование

- а) цитологическое
- б) радиоизотопное
- в) реакция Вассермана
- г) динамики тимоловой пробы
- д) контрастная фистулография

6. Основным методом лечения врожденных кист и свищей шеи является

- а) криотерапия
- б) химиотерапия
- в) лучевая терапия
- г) динамическое наблюдение
- д) оперативное вмешательство

7. Основным методом лечения врожденных свищей шеи является их

- а) перевязка
- б) иссечение
- в) прошивание
- г) криодеструкция
- д) склерозирование

8. Боковой свищ шеи располагается в области

- а) щитовидной артерии
- б) общей сонной артерии
- в) лицевой артерии и вены
- г) лицевой вены и верхней щитовидной артерии
- д) внутренней яремной вены и наружной сонной артерии

9. Боковая киста шеи располагается

- а) над щитовидной артерией
- б) над лицевой артерией и веной
- в) над подключичной артерией и веной
- г) над бифуркацией общей сонной артерии
- д) над лицевой веной и верхней щитовидной артерией

10. Типичным оперативным доступом для удаления боковой кисты шеи является разрез

- а) в надключичной области
- б) по переднему краю m. trapezius
- в) по переднему краю жевательной мышцы
- г) горизонтально по верхней шейной складке

Ответы

1-а	2-д	3-б	4-б	5-д	6-д	7-б	8-д	9-г	10-г
-----	-----	-----	-----	-----	-----	-----	-----	-----	------

Тема 7

1. Основным клиническим проявлением кисты нижней челюсти является

- а) боль
- б) симптом Венсана
- в) нарушение глотания
- г) плотное обызвествленное образование
- д) безболезненная деформация в виде вздутия

2. Для рентгенологической картины радикулярной кисты характерна деструкция костной ткани

- а) в виде "тающего сахара"
- б) с нечеткими границами в области образования
- в) в виде нескольких полостей с четкими контурами
- г) с четкими контурами в области верхушек одного или нескольких зубов

3. Фолликулярную кисту необходимо дифференцировать

- а) с одонтомой
- б) с цементомой
- в) с амелобластомой
- г) с твердой одонтомой
- д) с репаративной гранулемой

4. Фолликулярную кисту необходимо дифференцировать

- а) с одонтомой
- б) с цементомой
- в) с твердой одонтомой
- г) с радикулярной кистой
- д) с репаративной гранулемой

5. Для рентгенологической картины фолликулярной кисты характерна деструкция костной ткани

- а) в виде "тающего сахара"
- б) с четкими контурами и тенью зуба в полости
- в) с нечеткими границами в области образования
- г) в виде нескольких полостей с четкими контурами
- д) с четкими контурами в области верхушек одного или нескольких зубов

6. Основным методом лечения кист челюстей небольшого размера является

- а) цистэктомия
- б) криодеструкция
- в) склерозирование
- г) частичная резекция челюсти
- д) половинная резекция челюсти

7. Основным методом лечения кист челюстей большого размера является

- а) цистотомия
- б) цистэктомия
- в) криодеструкция
- г) частичная резекция челюсти
- д) половинная резекция челюсти

8. Показанием для цистэктомии радикулярных кист челюстей является

- а) прорастание кисты в полость носа
- б) прорастание кисты в верхнечелюстную пазуху
- в) небольшие размеры (до 3 зубов в полости)
- г) большие размеры (более 3 зубов в полости)
- д) деструкция наружной кортикальной пластинки челюсти

9. Показанием для цистэктомии радикулярных кист челюстей является

- а) прорастание кисты в полость носа
- б) одиночная киста с одним корнем в полости
- в) прорастание кисты в верхнечелюстную пазуху
- г) большие размеры (более 3 зубов в полости)
- д) деструкция наружной кортикальной пластинки челюсти

10. Цистотомия проводится при радикулярной кисте челюсти, если

- а) прорастает в верхнечелюстную пазуху
- б) она имеет небольшие размеры (до 3 зубов в полости)
- в) в полости ее находятся корни нескольких интактных зубов

Ответы

1-д	2-г	3-в	4-г	5-б	6-а	7-а	8-в	9-б	10-в
-----	-----	-----	-----	-----	-----	-----	-----	-----	------

Тема 8

1. Клинические признаки капиллярной гемангиомы сходны

- а) с невусом
- б) с липомой
- в) с фибромой
- г) с папилломой
- д) с гиперемией кожи

2. Пульсация определяется при гемангиоме челюстно-лицевой области типа

- а) кавернозной
- б) капиллярной
- в) артериальной

3. Основным клиническим признаком артериальной гемангиомы является

- а) пульсация
- б) наличие флеболитов
- в) боль при пальпации
- г) болезненный инфильтрат
- д) эрозии без тенденции к кровоточивости

4. Основными методами лечения капиллярной гемангиомы являются

- а) прошивание
- б) электрорезекция
- в) лучевое воздействие
- г) склерозирующая терапия
- д) криодеструкция, лазерокоагуляция

5. Основными методами лечения кавернозной гемангиомы являются

- а) прошивание
- б) электрорезекция
- в) лучевое воздействие
- г) склерозирующая терапия
- д) криодеструкция, лазерокоагуляция

6. Липома состоит из жировой ткани

- а) зрелой
- б) незрелой

в) незрелой и зрелой

7. Чаще всего липома локализуется в области

а) щечной

б) лобной

в) височной

г) околоушно-жевательной

8. Основным методом лечения липомы является

#а) химиотерапия

#б) криодеструкция

в) комбинированное

г) лучевая терапия

д) иссечение вместе с капсулой

9. Для твердой фибромы характерно наличие в ней

а) незрелой фиброзной ткани

б) зрелой фиброзной ткани, бедной коллагеном

в) зрелой, богатой коллагеном фиброзной ткани

10. Для мягкой фибромы характерно наличие в ней

а) зрелой жировой ткани

б) зрелой фиброзной ткани

в) зрелой жировой и фиброзной ткани

Ответы

1-а	2-в	3-а	4-д	5-г	6-а	7-а	8-д	9-в	10-в
-----	-----	-----	-----	-----	-----	-----	-----	-----	------

Тема 9

1. Основным этиологическим фактором в развитии злокачественных опухолей слизистой оболочки полости рта является

1) гиперсаливация

2) частичная адентия

3) массивные зубные отложения

4) хроническая травма слизистой оболочки

5) заболевания желудочно-кишечного тракта

2. Основным этиологическим фактором в развитии злокачественных опухолей слизистой оболочки полости рта является

1) гиперсаливация

2) частичная адентия

3) предраковые заболевания

4) массивные зубные отложения

5) заболевания желудочно-кишечного тракта

3. Больной с диагнозом «злокачественное новообразование челюстно-лицевой области» должен быть направлен

1) к районному онкологу

2) к специалисту-радиологу

3) к участковому терапевту

4) к хирургу общего профиля

5) к специалисту-стоматологу

4. К дополнительным методам исследования, проводимым для уточнения диагноза «злокачественное новообразование челюстно-лицевой области» относится

1) физикальный

2) биохимический

3) цитологический

4) иммунологический

5) ангиографический

- 5. Стадию злокачественного новообразования устанавливают на основании клинических признаков**
- 1) жалоб больного
 - 2) размеров опухоли
 - 3) жалоб больного, размеров опухоли
 - 4) размеров опухоли, наличия близлежащих метастазов
 - 5) размеров опухоли, наличия отдаленных и близлежащих метастазов
- 6. К хирургическим методам лечения злокачественных новообразований челюстно-лицевой области относят**
- 1) химиотерапию
 - 2) лучевую терапию
 - 3) иссечение опухоли
 - 4) комбинированное лечение
 - 5) симптоматическую терапию
- 7. К хирургическим методам лечения злокачественных новообразований челюстно-лицевой области относят**
- 1) химиотерапию
 - 2) криодеструкцию
 - 3) лучевую терапию
 - 4) комбинированное лечение
 - 5) симптоматическую терапию
- 8. К хирургическим методам лечения злокачественных новообразований челюстно-лицевой области относят**
- 1) химиотерапию
 - 2) СВЧ-гипертермию
 - 3) лучевую терапию
 - 4) комбинированное лечение
 - 5) симптоматическую терапию
- 9. Первичным элементом подслизисто-инфильтративной формы начальной стадии рака языка является**
- 1) гумма
 - 2) гиперкератоз
 - 3) трещина, язва
 - 4) подслизистый инфильтрат
 - 5) некроз слизистой оболочки
- 10. Клиническая картина I стадии рака языка характеризуется**
- 1) первичным очагом до 1 см распространяющимся на всю глубину слизистой оболочки
 - 2) язвой до 1,5-2 см, распространяющейся до мышечного слоя односторонние метастазы
 - 3) язвой, распространяющейся на соседние органы множественные регионарные и отдаленные метастазы
 - 4) язвой, распространяющейся на соседние анатомические образования множественные метастазы

Ответы

1-4	2-4	3-1	4-3	5-5	6-4	7-4	8-4	9-3	10-2
-----	-----	-----	-----	-----	-----	-----	-----	-----	------

Тема 10

1. Рак околоушной слюнной железы на ранних стадиях метастазирует

- а) в шейные лимфоузлы
- б) в глубокие шейные лимфоузлы
- в) в заглоточные и шейные лимфоузлы
- г) в легкие и кости гематогенным путем
- д) в поднижнечелюстные и шейные лимфоузлы
- е) в подподбородочные и поднижнечелюстные лимфоузлы

2. Аденокистозная карцинома околоушной слюнной железы на ранних стадиях метастазирует

- а) в шейные лимфоузлы
- б) в глубокие шейные лимфоузлы

- в) в заглочные и шейные лимфоузлы
- г) в легкие и кости гематогенным путем
- д) в поднижнечелюстные и шейные лимфоузлы
- е) в подподбородочные и поднижнечелюстные лимфоузлы

3. Ранулой называется

- а) киста околоушной слюнной железы
- б) киста подъязычной слюнной железы
- в) опухоль подъязычной слюнной железы
- г) киста поднижнечелюстной слюнной железы
- д) опухоль поднижнечелюстной слюнной железы

4. Хирургическое лечение ретенционных кист малых слюнных желез заключается в удалении кисты

- а) с железой
- б) с частью железы
- в) кисты с железой и окружающими тканями

5. При удалении ретенционных кист малых слюнных желез иссекаются

- а) киста
- б) часть оболочки кисты
- в) часть слизистой оболочки и киста с железой
- г) часть слизистой оболочки, киста с железой и окружающими тканями

6. Доброкачественной эпителиальной опухолью слюнных желез является

- а) карцинома
- б) цилиндрома
- в) мукоэпидермоидная
- г) ацинозноклеточная
- д) мономорфная аденома

7. Доброкачественной эпителиальной опухолью слюнных желез является

- а) карцинома
- б) цилиндрома
- в) ацинозноклеточная
- г) мукоэпидермоидная
- д) плеоморфная аденома

8. Злокачественной эпителиальной опухолью слюнных желез является

- а) цилиндрома
- б) лимфаденома
- в) онкоцитоз
- г) плеоморфная аденома
- д) мономорфная аденома

9. Злокачественной эпителиальной опухолью слюнных желез является

- а) онкоцитоз
- б) лимфаденома
- в) плеоморфная аденома
- г) мономорфная аденома
- д) аденокистозная карцинома

10. Злокачественной эпителиальной опухолью слюнных желез является

- а) онкоцитоз
- б) лимфаденома
- в) аденокарцинома
- г) плеоморфная аденома
- д) мономорфная аденома

Ответы

1-а	2-г	3-а	4-в	5-д	6-б	7-б	8-в	9-в	10-а
-----	-----	-----	-----	-----	-----	-----	-----	-----	------

Тема 11

1. Ранними симптомами периферических сарком челюстей являются

- а) деформация челюсти, подвижность зубов
- б) сухость во рту, приступообразные острые боли, затруднение глотания
- в) гиперсаливация, ознобы, муфтообразный инфильтрат челюсти

2. Рентгенологическая картина при центральной саркоме челюсти характеризуется
- а) деструкцией костной ткани с очагами просветления с нечеткими контурами
 - б) множественными остеолитическими очагами в области углов и ветвей нижней челюсти
 - в) истончением кортикального слоя кости, множеством кистозных просветлений
 - г) диффузным увеличением кости, чередованием участков уплотнения и разрежения, картиной "матового стекла"
 - д) разволокнением кортикального слоя, пятнистоочаговым "ватным" рисунком, преобладанием костеобразования

2. Рентгенологическая картина при периферической саркоме челюсти характеризуется

- а) истончением кортикального слоя кости, множеством кистозных просветлений
- б) деструкцией костной ткани с очагами просветления с нечеткими контурами
- в) диффузным увеличением кости, чередованием участков уплотнения и разрежения картиной "матового стекла"
- г) разволокнением кортикального слоя, пятнистоочаговым "ватным" рисунком, преобладанием костеобразования
- д) периоссальными наслоениями (спикулами), отсложкой надкостницы, краевой деструкцией кости

3. Ранними симптомами сарком околочелюстных тканей являются

- а) безболезненный инфильтрат мягких тканей
- б) гиперсаливация, ознобы, муфтообразный инфильтрат челюсти
- в) подвижность зубов, периодические ноющие боли, утолщение челюсти
- г) сухость во рту, приступообразные острые боли, затруднение глотания

4. Рентгенологическая картина остеолитической формы саркомы челюсти характеризуется

- а) деструкцией костной ткани с очагами просветления с нечеткими контурами
- б) истончением кортикального слоя кости, множеством кистозных просветлений
- в) разволокнением кортикального слоя, пятнистоочаговым "ватным" рисунком, преобладанием костеобразования
- г) периоссальными наслоениями (спикулами), отсложкой надкостницы, краевой деструкцией кости

5. Рентгенологическая картина остеобластической формы саркомы челюсти характеризуется

- а) деструкцией костной ткани с очагами просветления с нечеткими контурами
- б) истончением кортикального слоя кости множеством кистозных просветлений
- в) разволокнением кортикального слоя, пятнистоочаговым "ватным" рисунком, преобладанием костеобразования
- г) периоссальными наслоениями (спикулами), отсложкой надкостницы, краевой деструкцией кости

6. Особенностью саркомы Юинга является

- а) бруксизм
- б) аллопеция
- в) бессимптомное течение
- г) способность к лимфогенному метастазированию

7. Рак верхнечелюстной пазухи следует дифференцировать

- а) с ретенционной кистой
- б) с полиморфной аденомой
- в) с хроническим в/ч синуситом
- г) с дистопией третьих моляров

8. Рак нижней челюсти дифференцируют

- а) с ретенционной кистой
- б) с полиморфной аденомой
- в) с хроническим гайморитом
- г) с дистопией третьих моляров
- д) с хроническим остеомиелитом

9. Развитию вторичного рака нижней челюсти способствует

- а) сахарный диабет
- б) строение костной ткани

- в) предраковые заболевания
- г) дистопия третьих моляров
- д) особенности кровоснабжения

10.. Рентгенологическая картина остеобластической формы саркомы челюсти характеризуется

- а) деструкцией костной ткани с очагами просветления с нечеткими контурами
- б) истончением кортикального слоя кости множеством кистозных просветлений
- в) разволокнением кортикального слоя, пятнистоочаговым "ватным" рисунком, преобладанием костеобразования
- г) периостальными наслоениями (спикулами), отсложкой надкостницы, краевой деструкцией кости

Ответы

1-а	2-а	3-д	4-в	5-а	6-г	7-г	8-в	9-д	10-а
-----	-----	-----	-----	-----	-----	-----	-----	-----	------

Тема 12

1. У пациента обнаружен аопухоль полусферической формы, размером 4x4x2 мм, расположенная на нижней губе (гистология: базальноклеточный рак). Выберите оптимальный метод лучевой терапии

- 1. дистанционная лучевая терапия
- 2. близкофокусная лучевая терапия
- 3. аппликационная лучевая терапия
- 4. внутритканевая лучевая терапия
- 5. внутриполостная лучевая терапия

2. У больного выявлена гиперемия и легкая инфильтрация левой половины мягкого неба. Левая небная миндалина увеличена, на ней глубокая язвля размером 1x0.8

см плотным краем инкротическим налетом. Выберите оптимальный метод лучевой терапии

- 1. дистанционная лучевая терапия
- 2. близкофокусная лучевая терапия
- 3. аппликационная лучевая терапия
- 4. внутритканевая лучевая терапия
- 5. лучевая терапия противопоказана

3. У больного диагностирована опухоль цилиндрической формы диаметром 10 мм. Выберите оптимальный метод лучевой

- 1. дистанционная лучевая терапия
- 2. близкофокусная лучевая терапия
- 3. аппликационная лучевая терапия
- 4. внутритканевая лучевая терапия
- 5. внутриполостная лучевая терапия
- 6. комбинированная лучевая терапия

4. Выбор оптимальной дозы излучения зависит от

- 1. гистологической структуры опухоли
- 2. вида ионизирующего излучения

5. Основным методом лечения липомы является

- 1. химиотерапия
- 2. криодеструкция
- 3. комбинированное
- 4. лучевая терапия

5. иссечение вместе с капсулой

6. Суммарная очаговая доза при лучевой терапии рака нижней губы

- 1) 20 Грей
- 2) 40 Грей
- 3) 60 Грей
- 4) 80 Грей
- 5) 100 Грей

7. Наиболее чувствительна к лучевой терапии

- 1) фибросаркома
- 2) остеосаркома
- 3) хондросаркома
- 4) гемангиоэндотелиома
- 5) ретикулосаркома

8. К хирургическим методам лечения злокачественных новообразований челюстно-лицевой области относят

- 1) химиотерапию
- 2) лучевую терапию
- 3) иссечение опухоли
- 4) комбинированное лечение
- 5) симптоматическую терапию

9. К хирургическим методам лечения злокачественных новообразований челюстно-лицевой области относят

- 1) химиотерапию
- 2) СВЧ-гипертермию
- 3) лучевую терапию
- 4) комбинированное лечение
- 5) симптоматическую терапию

1. Основным методом лечения липомы является

1. химиотерапия
2. криодеструкция
3. комбинированное
4. лучевая терапия
5. иссечение вместе с капсулой

Ответы

1-4	2-3	3-4	4-1	5-3	6-5	7-3	8-3	9-4	10-3
-----	-----	-----	-----	-----	-----	-----	-----	-----	------

Тема 13

1. Свойства рентгеновских лучей, лежащие в основе рентгенографии:

- 1) Проникающая способность;
- 2) Флюоресцирующая способность;
- 3) Фотохимическое действие;
- 4) Ионизирующая способность;

2. Укажите главные рентгенологические симптомы анкилоза височно-нижне-челюстного сустава:

- 1) Нарушение суставных взаимоотношений;
- 2) Сужение рентгеновской суставной щели;
- 3) Отсутствие суставной щели;
- 4) Склероз замыкательных пластинок;
- 5) Переход костной ткани головки на впадину сустава;

3. Кистозная форма амелобластомы на рентгенограмме имеет типичную локализацию:

- 1) В области угла нижней челюсти;
- 2) Задние отделы тела нижней челюсти;
- 3) Передний отдел тела нижней челюсти;
- 4) Верхняя челюсть;

4. Суммарная очаговая доза при лучевой терапии рака языка

- 1) 20 Грей
- 2) 40 Грей
- 3) 60 Грей
- 4) 80 Грей
- 5) 100 Грей

5. Наиболее чувствительна к лучевой терапии

- 1) фибросаркома
- 2) остеосаркома
- 3) хондросаркома
- 4) гемангиоэндотелиома

5) ретикулосаркома

6. К хирургическим методам лечения злокачественных новообразований челюстно-лицевой области относят

- 1) химиотерапию
- 2) лучевую терапию
- 3) иссечение опухоли
- 4) комбинированное лечение
- 5) симптоматическую терапию

7. К хирургическим методам лечения злокачественных новообразований челюстно-лицевой области относят

- 1) химиотерапию
- 2) СВЧ-гипертермию
- 3) лучевую терапию
- 4) комбинированное лечение
- 5) симптоматическую терапию

8. К хирургическим методам лечения злокачественных новообразований челюстно-лицевой области относят

- 1) химиотерапию
- 2) лучевую терапию
- 3) иссечение опухоли

9. Для уточнения характера и локализации переломов верхней челюсти делают рентгеновские снимки в следующих проекциях:

- 1) Прямой;
- 2) Внутриротовой;
- 3) Боковой;
- 4) Аксиальной (полуаксиальной);
- 5) Ортопантограмма;

10. Укажите рентгенологические признаки фибросаркомы:

- А) Очаги остеосклероза;
- Б) Периостальная реакция в виде линейного и игольчатого периостита;
- В) Очаг просветления округлой формы;

Ответы

1-1	2-3	3-1	4-5	5-3	6-3	7-4	8-3	9-1	10-2
-----	-----	-----	-----	-----	-----	-----	-----	-----	------

2.2. Перечень тематик докладов/ устных реферативных сообщений для текущего контроля успеваемости (по выбору преподавателя и/или обучающегося)

- Онкологическая настороженность.
- Структура онкологической службы. Организация помощи больным со злокачественными опухолями.
- Принципы диспансеризации больных с новообразованиями челюстно-лицевой области. Диспансерные группы.
- Принципы международной классификации опухолей ВОЗ.
- Диагностика новообразований челюстно-лицевой области.
- Современные принципы лечения больных с опухолями челюстно-лицевой области.
- Дифференциальная диагностика одонтогенных новообразований челюстных костей.
- Хирургические методы лечения больных со злокачественными опухолями челюстно-лицевой области.
- Сосудистые новообразования челюстно-лицевой области.
- Операции на лимфатическом аппарате шеи при метастазировании.
- Диагностика новообразований челюстно-лицевой области.
- Врожденные свищи и кисты лица и шеи. Клиника, диагностика, лечение.
- Опухоли, опухолеподобные поражения и кисты кожи лица.
- Предраковые заболевания красной каймы губ и слизистой оболочки полости рта.
- Доброкачественные опухоли и опухолеподобные поражения мягких тканей челюстно-лицевой области.
- Одонтогенные и неодонтогенные кисты челюстей. Клиника, дифференциальная диагностика, лечение.

- Доброкачественные и злокачественные одонтогенные опухоли. Клиника, диагностика, лечение.
- Доброкачественные косте- и хрящеобразующие опухоли. Клиника, диагностика, лечение.
- Опухолеподобные поражения челюстей, клиника, диагностика, лечение.
- Рак нижней губы. Клиника, диагностика, лечение.
- Рак слизистой оболочки дна полости рта с распространением на костную ткань нижней челюсти. Первичный рак нижней челюсти. Клиника, диагностика, лечение.
- Рак слизистой оболочки верхнечелюстной пазухи и слизистой оболочки полости рта с распространением на костную ткань верхней челюсти. Клиника, диагностика, лечение.
- Рак языка. Клиника, диагностика, лечение.
- Саркомы челюстно-лицевой области.
- Доброкачественные и злокачественные опухоли слюнных желёз. Клиника, диагностика, лечение.
- Операции на лимфатическом аппарате шеи при злокачественных опухолях челюстно-лицевой области.
- Гистиоцитоз из клеток Лангерганса. Клиника, диагностика, лечение.
- Показания и противопоказания к проведению лучевой терапии в зависимости от морфологической формы и стадии злокачественного процесса.
- Остеорадионекроз челюстных костей, этиология, клиника, лечение.
- Реабилитация пациентов после комплексного лечения по поводу онкологических процессов челюстно-лицевой области.

Темы реферативных сообщений могут быть предложены преподавателем из вышеперечисленного списка, а также обучающимся в порядке личной инициативы по согласованию с преподавателем

2.3. Перечень ситуационных задач для текущего контроля успеваемости

Тема 1

Ситуационная задача 1

У женщины 28 лет на десне в области верхнего 3-го зуба справа обнаружено грибовидное образование до 1см белесоватого цвета. Из образования взят биоптат. Гистологически образование состоит из соединительной ткани с тонкостенными сосудами и большим количеством гигантских клеток типа остеокластов. Назовите гистологические формы этого заболевания.

Ответ

Гистологические формы эпюлисов: фиброзный, ангиоматозный, гигантоклеточный.

Ситуационная задача 2

У мужчины 50 лет на десне в области верхнего 2-го зуба слева обнаружено грибовидное образование до 0,8 см белесоватого цвета. Из образования взят биоптат. Гистологически образование состоит из соединительной ткани с тонкостенными сосудами и большим количеством гигантских клеток типа остеокластов.

1. Какое заболевание обнаружено у больной?
2. К какой группе заболеваний оно относится?

Ответ

1. Гигантоклеточный эпюлис.
2. Опухолевидные заболевания.

Ситуационная задача 3

1.1. Ситуация

Пациент Г. 33 лет обратился в клинику челюстно-лицевой хирургии.

1.2. Жалобы на

- появление утолщения в области угла нижней челюсти справа,
- ноющие боли в зубах на соответствующей стороне.

1.3. Анамнез заболевания

Со слов пациента, впервые отметил появление утолщения в области угла нижней челюсти справа 1,5 месяца назад, с тех пор отмечала постепенный рост образования.

1.4. Анамнез жизни

- хронические заболевания отрицает;
- вредные привычки: курение сигарет, менее одной пачки в день;

- профессиональных вредностей не имел;
- аллергических реакций не было.

1.5. Объективный статус

Больной в сознании. Состояние удовлетворительное. Вес 80 кг, рост 170 см. Температура тела 36,6 °С. Периферических отеков нет. Дыхание везикулярное, ЧДД 15 в 1 мин. Тоны сердца ритмичные, ЧСС 72 в 1 мин, АД 120/70 мм рт. ст.

Кожные покровы и видимые слизистые физиологической окраски. Утолщение в области угла нижней челюсти справа до 4,5 см, при пальпации плотное безболезненное, бугристое, но при пальпации легко проминается-симптом «пергаментного» хруста, 4.6 и 4.7 подвижны. Кожные покровы физиологической окраски, собираются в складку свободно. Открывание рта не ограничено, безболезненное.

Со стороны полости рта: движение языка, безболезненно. Слизистая оболочка полости бледно розового цвета, умеренно увлажнена прозрачной слюной. Со стороны преддверия полости рта определяется сглаженность, выбухание челюсти по передней складке, утолщение переднего края ветви нижней челюсти справа. Рентгенологически выявляется многокамерное просветление в виде «мыльных пузырей».

Вопрос №1 К необходимым в данной ситуации инструментальным методам исследования относят:

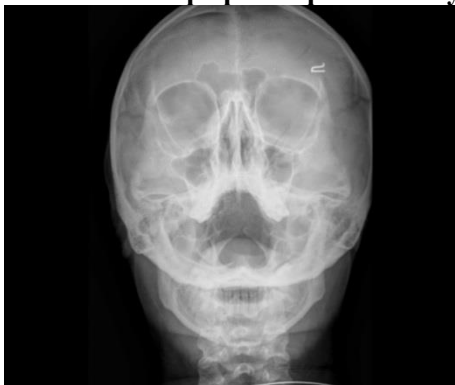- 1: рентгенографию челюстей
- 2: рентгенографию черепа в полуаксиальной проекции
- 3: общий анализ крови
- 4: электроодонтодиагностику

3. Результаты инструментального метода обследования

3.1. Рентгенография челюстей

Деструкция кости в виде множественных очагов разряжения с четкими границами.

3.2. Рентгенография черепа в полуаксиальной проекции



3.3. Общий анализ крови

Общий анализ крови: лейкоциты – 5,6 10e9/L, эритроциты – 5.15 10e12/L, гемоглобин - 161g/L, тромбоциты – 396 10e9/L, лимфоциты – 30,8 %, моноциты – 13,9 %, СОЭ – 7 мм/ч.

Биохимический анализ крови: мочевины – 6,2 ммоль/л, креатинин – 120,3 мкмоль/л, общий белок – 73,8 г/л, билирубин общий – 9.8 мкмоль/л, АЛТ – 54,2 Ед/л, АСТ – 29,8 Ед/л, щелочная фосфатаза - 66 Ед/л, глюкоза – 4,58 ммоль/л.

Коагулограмма: протромбиновый индекс – 97,35 %, МНО – 0,94, фибриноген – 3,51 г/л, протромбиновое время – 110,1 %.

3.4. Электроодонтодиагностика

Зубы: 4.6 – 6 мкА, 4.7 - 5 мкА.

Вопрос №2 Необходимым дополнительным методом исследования для проведения дифференциальной диагностики и установки диагноза является:

- 1: биопсия
- 2: УЗИ артерий головы и шеи
- 3: МРТ
- 4: эхоКГ

5. Результаты дополнительного метода обследования

5.1. Биопсия

Гистологическое строение опухоли напоминает структуру эмалевого органа: в периферических отделах расположены высокие кубические клетки с крупными гиперхромными ядрами,

постепенно переходящие в кубические или многогранные, а ближе к центру- в звездчатые, рыхло расположенные клетки. Между последними определяют мелкие или крупные кисты, выполненные гомогенным или мелкозернистым содержимым.

5.2. УЗИ артерий головы и шеи

УЗ-признаков выраженных изменений стенок сосудов головы с обеих сторон не выявлено.

5.3. МРТ

В области угла нижней челюсти справа отмечается деструкция кости в виде множественных очагов разрежения с четкими границами (поликистозный характер разрежения). Полости различных размеров разделены между собой костными перегородками.

5.4. ЭхоКГ

Размеры полостей в норме. Сократительная функция миокарда удовлетворительная. Локальных нарушений сократимости не выявлено.

Вопрос №3 Предполагаемым основным диагнозом является:

- 1: Амелобластома- поликистозной формы
- 2: Амелобластическая фиброма
- 3: Аденоматоиднаяодонтогенная опухоль
- 4: Сложная одонтома

7. Диагноз

Диагноз:

Вопрос №4 Дифференциальную диагностику проводят с:

- 1: гигантоклеточной опухолью
- 2: плеоморфной аденомой
- 3: аденолимфомой
- 4: смешанной одонтомой

Вопрос №5 Для получения достоверного результата морфологического исследования с целью уточнения диагноза амелобластома, при биопсии необходимо проводить забор материала в объеме:

- 1: оболочки опухоли с участком подлежащей кости
- 2: только подлежащей кости
- 3: кожи над опухолью
- 4: пунктата, содержимого опухоли

Вопрос №6 Кожа в области амелобластомы:

- 1: над опухолью в цвете не изменена
- 2: над опухолью гиперемированна
- 3: над инфильтратом в складку не собирается
- 4: над образованием при пальпации болезненна

Вопрос №7 При амелобластоме переходная складка:

- 1: сглажена
- 2: не изменена
- 3: отечная
- 4: при пальпации болезненна

Вопрос №8 Возрастной группе, у которой чаще всего наблюдают амелобластому, относят:

- 1: лица среднего возраста
- 2: школьников
- 3: подростков
- 4: дошкольный возраст

Вопрос №9 Ведущим методом лечения пациентов с амелобластомой является (-ются):

- 1: экономная резекция челюсти, разработанная П.В. Наумовым
- 2: цистотомия
- 3: цистэктомия
- 4: вылуцивания с высверливанием очагов инвазии

Вопрос №10 Устранение дефекта нижней челюсти целесообразно проводить:

- 1: одномоментно
- 2: через 3 месяца
- 3: через 6 месяцев
- 4: через 12 месяцев

Вопрос №11 При поражении опухолью ветви и угла нижней челюсти инвазия в окружающую костную ткань происходит:

- 1: на глубину 0,5-0,7 см
- 2: по рентгенологической картине
- 3: в виде выскабливания опухоли
- 4: с сохранением нерывности

Вопрос №12 Фиксацию между трансплантатом и фрагментом нижней челюсти:

- 1: проводят титановыми пластинами и винтами
- 2: не проводят
- 3: проводят костным швом
- 4: проводят назубными шинами

Эталон ответов:

Вопрос	1	2	3	4	5	6	7	8	9	10	11	12
Ответ	1	1	1	1	1	1	1	1	1	1	1	1

Тема2

Ситуационная задача 1

Больная С, 60 лет, обратилась с жалобами на появление уплотнения в подчелюстной области слева. При пальпации обнаружен узел, спаянный с кожей. Проведена пункция и гистологическое исследование выявленного узла.

1. Из каких клеток (эпителиальных или соединительно тканых) развивается рак?
2. Что такое инвазивный рост опухоли?

Ответ

1. Из эпителиальных клеток;
2. Проникновение клеток опухоли в окружающие нормальные ткани с развитием в них деструкции;

Ситуационная задача 2

Больной М, 48 лет, обратился с жалобами на появление уплотнения в подчелюстной области слева. При пальпации обнаружен узел, спаянный с кожей. Проведена пункция и гистологическое исследование выявленного узла.

Назовите факторы риска, способствующие развитию злокачественной опухоли.

Ответ

Генетическая предрасположенность, действие канцерогенов, снижение механизмов антибластомной резистентности организма, психоневрологические синдромы (психозы, слабоумие), эндокринопатии, тромбгеморрагические синдромы, вредные привычки (табакокурение), диета богатая животными жирами и копчеными продуктами, нитраты, пестициды в пище и воде;

Ситуационная задача 3

1.1. Ситуация

Пациент К. 45 лет обратился в клинику челюстно-лицевой хирургии.

1.2. Жалобы на

- подвижность зубов 3,4, 3.3, 3.2 и выбухание челюсти.

1.3. Анамнез заболевания

Со слов пациента, подвижность зубов беспокоит в течении 3-х месяцев, также отмечает **увеличение челюсти в проекции этих зубов**

1.4. Анамнез жизни

- хронические заболевания отрицает;
- вредные привычки: отрицает;
- профессиональных вредностей не имел;
- аллергических реакций не было.

1.5. Объективный статус

Больной в сознании. Состояние удовлетворительное. Вес 65 кг, рост 167 см. Температура тела 36,7°C. Периферических отеков нет. Дыхание везикулярное, ЧДД 15 в 1 мин. Тоны сердца ритмичные, ЧСС 72 в 1 мин, АД 130/70 мм рт. ст.

Кожные покровы и видимые слизистые физиологической окраски. Со стороны полости рта: отмечается выбухание челюсти в язычную сторону в проекции зубов 3,4, 3.3, 3.2 и их подвижность. Слизистая оболочка над выбуханием имеет цианотичный оттенок. Кожа над опухолью не изменена.

Вопрос №1 К необходимым в данной ситуации инструментальным методам исследования относят:

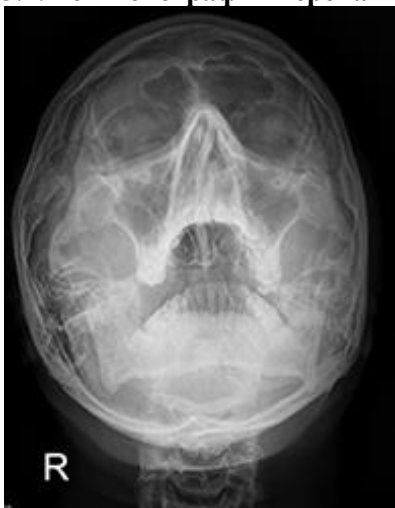- 1: рентгенологическое исследование
- 2: рентгенографию черепа в полуаксиальной проекции
- 3: биохимический анализ крови
- 4: МРТ

3. Результаты инструментального метода обследования

3.1. Рентгенологическое исследование

Ячеистая форма представлена мелкими полостями, ячейками, разделенными между собой костными перегородками.

3.2. Рентгенография черепа в полуаксиальной проекции



3.3. Биохимический анализ крови

Биохимический анализ крови: общий белок – 76 г/л, креатинин 94 мкм/л, билирубин общ – 38,8 мкм/л, АСТ – 14 ед /л; АЛТ – 12 ед /л; глюкоза 5,3 ммоль/л, щелочная фосфатаза 57 Ед/л, мочевины 3,5 ммоль/л, мочевая кислота 315 ммоль/л.

3.4. МРТ

Отсутствие клинически значимых изменений.

Вопрос №2 Основным диагнозом является:

- 1: остеокластома ячеистая форма
- 2: остеокластома литическая форма
- 3: остеокластома кистозной формы
- 4: фиброма

5. Диагноз

Диагноз:

Вопрос №3 Дифференциальную диагностику целесообразно проводить с:

- 1: амелобластомой
- 2: аденолимфомой
- 3: радикулярной кистой
- 4: смешанной опухолью

Вопрос №4 Для морфологического исследования с целью уточнения диагноза необходимо провести пункцию:

- 1: через истонченную или отсутствующую кортикальную пластинку челюсти
- 2: в толще кортикальной пластинки
- 3: в мягкотканый компонент
- 4: в участок подлежащей кости

Вопрос №5 При диагнозе остеокластома:

- 1: кожа над опухолью в цвете не изменена
- 2: кожа над опухолью гиперемированна
- 3: кожа над инфильтратом в складку не собирается
- 4: определяется ограниченное воспаление подкожножировой клетчатки

Вопрос №6 При диагнозе остеокластома слизистая оболочка:

- 1: может приобрести цианотичный оттенок
- 2: не изменяется
- 3: гиперемирована
- 4: инфильтрируется

Вопрос №7 Тактикой врача челюстно-лицевого хирурга в специализированном стационаре при предварительном диагнозе остеокластома будет являться:

- 1: морфологическое исследование
- 2: повторный осмотр через месяц
- 3: консультация фтизиатра
- 4: выполнение паллиативной операции

Вопрос №8 Чаще остеокластома поражает:

- 1: женщин
- 2: пожилых людей
- 3: мужчин
- 4: новорожденных

Вопрос №9 Основным принципом лечения остеокластомы является:

- 1: радикальное удаление опухоли в пределах здоровых тканей
- 2: выскабливание опухоли
- 3: удаление причинного зуба
- 4: консервативное лечение

Вопрос №10 При оперативном лечении целесообразно проводить костную пластику:

- 1: одномоментно
- 2: через 3 месяца
- 3: через 6 месяцев
- 4: через 1,5 года

Вопрос №11 Нерадикальное удаление образования:

- 1: грозит рецидивом
- 2: не грозит (остеокластома не рецидивирует)
- 3: грозит переходом одной формы в другую
- 4: грозит поражением всех лимфатических узлов на стороне рецидива

Вопрос №12 Объем резекции в зависимости от распространенности опухоли, может быть:

- 1: экономным, с сохранением непрерывности нижней челюсти и с ее нарушением
- 2: только с нарушением непрерывности
- 3: по рентгенологической границе опухоли
- 4: исключительно с сохранением непрерывности

Эталон ответов:

Вопрос	1	2	3	4	5	6	7	8	9	10	11	12
Ответ	1	1	1	1	1	1	1	1	1	1	1	1

Ситуационная задача 4

Больная, 30 лет, проживает в сельской местности. Обратилась в клинику по поводу деформации альвеолярного отростка в переднем отделе верхней челюсти, которое появилось и постепенно увеличивалось в размере в течении 8-ми месяцев. Признаки воспаления и температуры тела не отмечались. Фронтальные зубы верхней челюсти стали подвижными. Боль и интенсивное увеличение образования отмечается в течении последнего месяца. Верхняя губа и концевой отдел носа резко приподняты вверх. Образование от 1.4 до 2.4 с вестибулярной поверхности верхней челюсти, слегка бугристое и болезненное при пальпации. При рентгенологическом исследовании определяется участок деструкции костной ткани передней стенки верхней челюсти в виде участков уплотнения и очагов разрежения с нечеткими границами. Проведенное гистологическое исследование показало картину хондромы, но отличающуюся более выраженной клеточной и

полиморфной структурой и наличием значительного количества атипичных клеток с крупными или двойными ядрами. Митозы отмечаются редко.

Вопросы и задания:

1. Поставьте диагноз и проведите его обоснование.
2. Наметьте план лечения.
3. В чем заключается послеоперационная реабилитация?
4. Какая рентгенологическая картина характерна для хондросаркомы?
5. Возраст поражения и частая локализация заболевания?

Ответы

1. На основании анамнеза и местного статуса можно предположить любое остеогенное новообразование, доброкачественную опухоль, но указание о появлении болей и ускорения роста в течении последнего месяца, рентгенологического исследования, а также результата морфологического исследования предполагает хондросаркому верхней челюсти.
2. Учитывая, что хондросаркома плохо поддается лучевой терапии, необходимо ограничиться оперативным лечением - резекцией верхней челюсти.
3. Изготовление протеза-обтуратора на верхнюю челюсть.
4. Характеризуется чередованием разряжения с мелкими плотными вкраплениями
5. Лица в возрасте 30-60 лет. Часто поражается верхняя челюсть.

Тема 3

Ситуационная задача 1

Ребенок Ж. 9 лет обратился в клинику с жалобами на припухлость в левой околоушножевательной области.

Из анамнеза: заболевание врожденное, с ростом ребенка отмечалось постепенное увеличение образования. За прошедшее время отмечалось неоднократное увеличение образования на фоне ОРЗ, травмы, обострения хронического тонзиллита с появлением плотного болезненного инфильтрата в этой области, гиперемией кожных покровов над ним. Первоначальный диагноз при обращении к врачу: паротит. Назначалась антибактериальная, противовоспалительная терапия. Динамика слабо положительная. Явления воспаления стихали за 1-2 месяца.

Местно: в левой околоушно-жевательной области имеется опухолевидное образование без четких границ, тестоватой консистенции, безболезненное. Кожа над образованием истончена, усилен сосудистый рисунок, определяется симптом «звбления». Симптомы «сдавливания», «наливания» отрицательные. Из протока левой околоушной слюнной железы выделяется прозрачный секрет в достаточном количестве. Сопутствующий диагноз - множественный кариес, хронический тонзиллит.

Задания:

1. На основании жалоб, анамнеза заболевания и представленного рисунка поставьте предварительный диагноз.
2. Укажите заболевания, с которыми необходимо проводить дифференциальную диагностику.
3. С целью уточнения диагноза проведите дополнительные методы исследования и укажите ожидаемые результаты.
4. Проведите дифференциальную диагностику и обоснуйте свой клинический диагноз.
5. Предложите план лечения и реабилитации ребенка

Ответ.

1. Лимфангиома околоушно-жевательной области слева.
2. Гемангиома, нейрофиброматоз, паротит.
3. УЗИ с доплерографией данного образования покажет многополостное образование с множеством перегородок; скорость кровотока в образовании не увеличена. Контрастная сиалогграфия - оттесненная и распластанная околоушная слюнная железа без изменений протоков.
4. Для гемангиомы характерны симптомы «сдавливания и наполнения», «наливания». При УЗИ с доплерографией - порочно развитое кровеносное русло с усиленным кровотоком. При нейрофиброматозе чаще всего поражается половина лица, характерно появление после 4-5 лет пигментных пятен цвета «кофе с молоком», отмечается поражение и костной ткани (при рентгенографии костей лицевого скелета выявляется нарушение формообразования челюстных костей, кость имеет очаги остеопороза). Для паротитов характерно: периоды увеличения слюнной

железы сопровождаются болями, которые усиливаются перед или во время приема пищи. Пальпация железы болезненная. Из протока левой околоушной слюнной железы секрет выделяться не будет, а если будет, то скудный с примесью гноя или с хлопьями. При контрастной сиалогра-фии при калькулезном паротите в месте расположения камня проток «разорван», остальные отделы расширены; при паренхиматозном паротите основной проток расширен, протоки первого и второго порядка неравномерно расширены и прерывисты, вместо протоков третьего-четвертого порядка - полости размером до 3-4 мм.

На основании жалоб больного (на опухолевидное образование в левой околоушножевательной области); анамнеза (заболевание врожденное, с ростом ребенка отмечалось постепенное увеличение образования на фоне ОРЗ, травмы, обострения хронического тонзиллита с появлением плотного инфильтрата в этой области, гиперемией кожных покровов над ним); данных внешнего осмотра (в правой околоушножевательной области имеется опухолевидное образование без четких границ, тестоватой консистенции, безболезненное, кожа над образованием истончена, определяется симптом «зыбления»); дополнительных методов обследования (УЗИ с доплерографией - многополостное образование с множеством перегородок, скорость кровотока в образовании не увеличена) - можно поставить клинический диагноз лимфангиома околоушно-жевательной области слева. Окончательный диагноз может быть поставлен на основании гистологического исследования послеоперационного материала.

5. План лечения должен включать санацию всех очагов хронической инфекции, при воспалении лимфангиомы - курсы противовоспалительной терапии. Лечение данного заболевания хирургическое - удаление лимфангиомы околоушно-жевательной области слева.

Тема 4

Ситуационная задача 1

1.1. Ситуация

Пациентка в возрасте 16 лет с родителями, обратилась к челюстно-лицевому хирургу.

1.2. Жалобына

- новообразование размером около 2 см, расположенного впереди правой ушной раковины.

1.3. Анамнез заболевания

Пациентка отмечает появление образования около трех лет назад, новообразование медленно увеличивалось в размерах.

1.4. Анамнез жизни

- Росла и развивалась по возрасту.
- Аллергические реакции отрицает.
- Инфекционные заболевания отрицает.

1.5. Объективный статус

При внешнем осмотре конфигурация лица изменена за счет наличия образования в правой околоушно-жевательной области, округлой формы, подвижное, безболезненное при пальпации. Размером 3,5x2,5 см. Кожные покровы без патологических изменений, в цвете не изменены. Открывание рта в полном объеме, свободное, до 3 см. При осмотре полости рта, слизистая оболочка бледно-розового цвета, умеренно увлажнена.

Вопрос №1 К необходимым для постановки диагноза методам обследования относят:

- 1: пальпацию
- 2: проведение мимических проб
- 3: зондирование протока правой околоушной слюнной железы
- 4: цитологическое исследование мазков слюны
- 5: определение вязкости слюны
- 6: сиаломерию

3. Результаты методов обследования

3.1. Пальпация

В правой околоушной слюнной железе пальпируется плотно-эластичное образование размером 3,5x4,0 см, ограниченно подвижное, безболезненное.

3.2. Проведение мимических проб

Функции лицевых нервов не нарушены.

3.3. Зондирование протока правой околоушной слюнной железы

Проток правой околоушной слюнной железы проходим, диаметр 2 мм.

3.4. Цитологическое исследование мазков слюны

Обнаружены единичные клетки плоского и цилиндрического эпителия.

3.5. Определение вязкости слюны

Нить секрета разрывается на расстоянии 1 см.

3.6. Сиалометрия

Количество выделившейся слюны из околоушной слюнной железы за 20 мин составляет 1,5 мл.

Вопрос №2 К необходимым для выбора тактики лечения методам обследования относят:

- 1: тонкоигольную аспирационную биопсию
- 2: компьютерную томографию челюстно-лицевой области
- 3: ультразвуковую диагностику правой околоушной слюнной железы
- 4: метод оценки кристаллизации смешанной слюны
- 5: ОПТГ
- 6: кожно-аллергическую реакцию с актинолизатом

5. Результаты методов обследования

5.1. Тонкоигольная аспирационная биопсия

Образование слюнной железы представлено преимущественно миксоматозной соединительнотканной стромой с включениями эпителиальных комплексов из мелких клеток индифферентного эпителия.

5.2. Компьютерная томография челюстно-лицевой области

В поверхностной доле правой околоушной слюнной железы визуализируется опухоль неоднородной структуры.

5.3. Ультразвуковая диагностика правой околоушной слюнной железы

Образование в правой околоушной слюнной железе, пониженной эхогенности с четкими ровными контурами до 26x24x28 мм гетерогенной структуры за счет фиброзных перегородок толщиной до 1.3 мм с сосудистым рисунком, состоящим из единичных сосудов по периметру и внутри узла.

5.4. Метод оценки кристаллизации смешанной слюны

На кристаллограмме присутствует 2 вида кристаллов.

5.5. ОПТГ

Патологических изменений со стороны твердых тканей верхней и нижней челюсти не обнаружено.

5.6. Кожно-аллергическая реакция с актинолизатом

Реакция отрицательная.

Вопрос №3 Предполагаемым основным диагнозом является:

- 1: Плеоморфная аденома
- 2: Сиалодохит правой околоушной слюнной железы
- 3: Муцинозная аденокарцинома правой околоушной слюнной железы
- 4: Актиномикоз

7. Диагноз

Диагноз:

Вопрос №4 Оптимальным вариантом лечения указанного заболевания в данном случае является:

- 1: хирургическое
- 2: физиотерапевтическое
- 3: лучевое
- 4: медикаментозное

Вопрос №5 Оптимальным хирургическим вариантом лечения указанного заболевания в данном случае является:

- 1: субтотальная резекция околоушной слюнной железы с новообразованием с выделением сохранением ветвей лицевого нерва
- 2: расширенная пародитэктомия с сохранением лицевого нерва
- 3: пародитэктомия с фасциально-футлярным иссечением клетчатки шеи

4: операция Крайля

Вопрос №6 В данном клиническом случае наиболее оптимальным вариантом кожного разреза является:

- 1: по Ковтуновичу
- 2: по Лоусону
- 3: Спасокукоцко-Лахея
- 4: по Маку Бурнея—Волковичу

Вопрос №7 Препаратом, обязательно применяемым в предоперационном периоде, является:

- 1: амоксиклав
- 2: фенотерол
- 3: пиндолол
- 4: кетопрофен

Вопрос №8 Для госпитального хирургического лечения необходимо провести:

- 1: общий анализ крови, общий анализ мочи, биохимический анализ крови
- 2: эхокардиографию
- 3: ультразвуковую доплерографию вен нижних конечностей
- 4: компьютерную томографию грудной клетки

Вопрос №9 Предполагаемой макроскопической картиной удаленной опухоли является блок тканей размерами:

- 1: 3,5x2,8x2 см, на разрезе округлое образование серо-желтого цвета диаметром 2 см плотной консистенции с относительно четкими контурами, окружающая ткань слюнной железы дольчатого темно-желтого вида эластичной консистенции
- 2: 3,1x5,3x2,1 с четкой линией демаркацией от окружающих тканей, без капсулы, с признаками инфильтративного роста, на разрезе с кистозной полостью
- 3: 2,0x1,1x1,3, плотной консистенции, на разрезе бурового цвета
- 4: 2,0x1,1x1,3, капсула отсутствует, многоузловое образование, поверхность опухоли дольчатая, экспансивный тип роста

Вопрос №10 Послеоперационным осложнением, наиболее характерным после хирургического вмешательства на слюнных железах, является:

- 1: синдром Люси-Фрей
- 2: некроз кожного лоскута
- 3: демпинг-синдром
- 4: гнойно-септическое

Вопрос №11 Объем диагностических мероприятий при контрольных обследованиях включает:

- 1: общее клиническое обследование
- 2: магнитно-резонансную томографию челюстно-лицевой области
- 3: цитологическое исследование мазков слюны
- 4: ультразвуковое исследование

Вопрос №12 Диспансерное наблюдение в первый год осуществляется:

- 1: каждые три месяца
- 2: каждые полгода
- 3: каждый месяц
- 4: один раз в год

Эталон ответов:

Вопрос	1	2	3	4	5	6	7	8	9	10	11	12
Ответ	1,2	1,2,3	1	1	1	1	1	1	1	1	1	1

Ситуационная задача 2

1.1. Ситуация

Пациент Г. 37 лет обратился в клинику челюстно-лицевой хирургии.

1.2. Жалобына

- припухлость в околоушной области справа.

1.3. Анамнез заболевания

Со слов пациента, впервые отметил безболезненное образование в околоушной области справа около 2-х лет назад.

1.4. Анамнез жизни

- хронические заболевания отрицает;
- вредные привычки: курение сигарет, менее одной пачки в день;
- профессиональных вредностей не имел;
- аллергических реакций не было.

1.5. Объективный статус

Больной в сознании. Состояние удовлетворительное. Вес 80 кг, рост 172 см. Температура тела 36,6 °С. Периферических отеков нет. Дыхание везикулярное, ЧДД 15 в 1 мин. Тоны сердца ритмичные, ЧСС 72 в 1 мин, АД 130/70 мм рт. ст.

Кожные покровы и видимые слизистые физиологической окраски. В околоушной области справа при внешнем осмотре и при пальпации отмечается безболезненное образование, диаметром 3-4см, округлой формы, мягко эластической консистенции. Кожные покровы физиологической окраски, собираются в складку свободно. Открывание рта не ограничено, безболезненное. Со стороны полости рта: движение языка, безболезненно. Слизистая оболочка полости бледно розового цвета, умеренно увлажнена прозрачной слюнной. Со стороны предверия полости рта определяется сглаженность, выбухание челюсти по передней складке, утолщение переднего края ветви нижней челюсти справа.

Вопрос №1 К необходимым в данной ситуации инструментальным методам исследования относят:

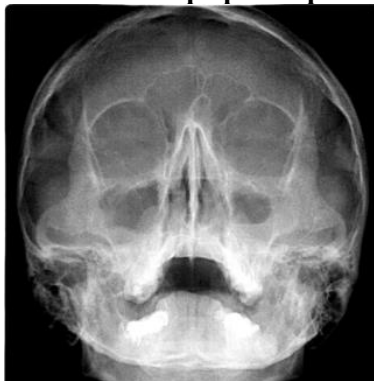- 1: патогистологическое исследование
- 2: рентгенографию черепа в полуаксиальной проекции
- 3: общий анализ крови
- 4: сиалографию

3. Результаты инструментального метода обследования

3.1. Патогистологическое исследование

Опухоль состоит из эпителиальной, соединительной и хрящевой ткани.

3.2. Рентгенография черепа в полуаксиальной проекции



3.3. Общий анализ крови

Общий анализ крови: гемоглобин – 134 г/л; эритроциты – 4.02; лейкоциты 6,38; СОЭ – 5; нейтрофилы палочкоядерные – 4,8; эозинофилы – 3,3%; лимфоциты- 24,6%; моноциты – 4,8%
Биохимический анализ крови: общий белок – 77 г.л, мочевины – 4,7 мм/л, холестерин 6,44 мм/л, креатинин 94 мкм/л, билирубин общ – 8,7 мкм/л, АСТ – 27, АЛТ – 59, щелочная фосфатаза - 62 е/л, глюкоза – 4.4 мм/л

Коагулограмма: протромбиновое время – 11,8 с.; фибриноген – 2.6; АЧТВ – 29.6

3.4. Сиалография

Новообразование на снимках выявляется в виде дефекта заполнения протоков и ткани железы в околоушной области справа.

Вопрос №2 Предполагаемым основным диагнозом является:

- 1: плеоморфная аденома околоушной слюнной железы справа
- 2: синдром Шегрена
- 3: болезнь Микулича
- 4: аденолимфома

5. Диагноз

Диагноз:

Вопрос №3 Чаще всего плеоморфная аденома локализуется в:

- 1: околоушной слюнной железе
- 2: слюнисто-слюнных желез неба
- 3: малых слюнных желез губ
- 4: поднижнечелюстной железе

Вопрос №4 Дифференциальную диагностику проводят с/со:

- 1: доброкачественными и злокачественными опухолями
- 2: только доброкачественными образованиями
- 3: только злокачественными образованиями
- 4: амелобластомой

Вопрос №5 При пальпации для плеоморфной аденомы характерно:

- 1: округлая форма, подвижна, часто с бугристой поверхностью
- 2: не подвижное образование, не имеющее границ
- 3: проявление в виде узла, мягкой консистенции, легко кровоточит
- 4: отсутствие четких границ, легко смещается

Вопрос №6 Для плеоморфной аденомы характерен рост:

- 1: медленный
- 2: быстрый
- 3: не увеличивается
- 4: может уменьшаться

Вопрос №7 Консистенция образования при плеоморфной аденоме:

- 1: от плотно-эластической до неоднородной, с участками размягчения
- 2: характерна только плотно-эластическая
- 3: характерна только мягко-эластическая
- 4: неоднородная

Вопрос №8 Объем оперативного лечения при плеоморфной аденоме, зависит от:

- 1: локализации, размера опухоли
- 2: характера роста
- 3: соматического состояния пациента
- 4: консистенции опухоли

Вопрос №9 Лечение плеоморфной аденомы является:

- 1: хирургическое
- 2: медикаментозное
- 3: наблюдение
- 4: склерозирующая терапия

Вопрос №10 Хирургическое лечение плеоморфной аденомы заключается в:

- 1: удалении вместе с прилегающей частью железы
- 2: выскабливании образования
- 3: частичном удалении образования
- 4: отсутствии рекомендаций хирургического лечения

Вопрос №11 Объемом оперативного лечения, если ветви лицевого нерва расположены ниже образования, является:

- 1: субтотальное удаление поверхностных отделов железы
- 2: частичное удаление образования
- 3: паротидэктомия с резекцией ветвей лицевого нерва
- 4: частичная паротидэктомия с резекцией ветвей лицевого нерва

Вопрос №12 Тактикой оперативного лечения, если опухоль пронизывает ветви лицевого нерва, является:

- 1: частичная или полная паротидэктомия с сохранением ветвей лицевого нерва
- 2: энуклеация опухоли
- 3: паротидэктомия с резекцией ветвей лицевого нерва
- 4: частичная паротидэктомия с резекцией ветвей лицевого нерва

Эталон ответов:

Вопрос	1	2	3	4	5	6	7	8	9	10	11	12
Ответ	1	1	1	1	1	1	1	1	1	1	1	1

Ситуационная задача 3

1. Ситуация

Пациент Г. 45 лет обратился в клинику челюстно-лицевой хирургии.

1.1. Жалобы на

- припухлость в околоушной области справа.

1.2. Анамнез заболевания

Со слов пациента, впервые отметил безболезненное образование в околоушной области справа около 1 года.

1.3. Анамнез жизни

- хронические заболевания отрицает;
- вредные привычки: курение сигарет, менее одной пачки в день;

- профессиональных вредностей не имел;
- аллергических реакций не было.

1.4. Объективный статус

Больной в сознании. Состояние удовлетворительное. Вес 80 кг, рост 172 см. Температура тела 36,6 °С. Периферических отеков нет. Дыхание везикулярное, ЧДД 15 в 1 мин. Тоны сердца ритмичные, ЧСС 72 в 1 мин, АД 130/70 мм рт. ст.

Кожные покровы и видимые слизистые физиологической окраски. В околоушной области справа при внешнем осмотре и при пальпации отмечается безболезненное образование, диаметром 3-5 см, округлой формы, эластической консистенции. Кожные покровы физиологической окраски, собираются в складку свободно. Открывание рта не ограничено, безболезненное.

Со стороны полости рта: движение языка, безболезненно. Слизистая оболочка полости бледно розового цвета, умеренно увлажнена прозрачной слюнной. Со стороны предверия полости рта определяется сглаженность, выбухание челюсти по передней складке, утолщение переднего края ветви нижней челюсти справа. Результат патогистологического исследования: опухоль состоит из железистых и кистозных структур.

Вопрос №1 К необходимым в данной ситуации инструментальным методам исследования относят:

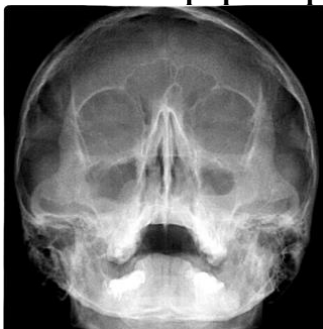
- 1: цитологическое исследование
- 2: рентгенографию черепа в полуаксиальной проекции
- 3: общий анализ крови
- 4: сиалографию

3. Результаты инструментального метода обследования

3.1. Цитологическое исследование

Опухоль состоит из железистых и кистозных структур, иногда с сосчковыми выростами, выставленными характерным эозинофильным эпителием.

3.2. Рентгенография черепа в полуаксиальной проекции



3.3. Общий анализ крови

Общий анализ крови: WBC 5.59 10e9/L, RBC 5.10 10e12/L, HGB 155 g/L, HCT 45.3%, MCV 88.9 fL, MCH 30.4 pg, MCHC 342 g/L, CHCM 346 g/L, CH 30.6 pg, RDW 12.9%, HDW 25.4 g/L, PLT 201 10e9/L, MPV 9.9 fL, NEUT 39.5%, LYMPH 48.0%, MONO 6.4%, EOS 4.0%, BASO 0.5%, LUC 1.7%.

Практическая коагулограмма: АЧТВ 30,9 с, протромбиновый индекс 120,3%, МНО 0,9, фибриноген 2,0 г/л, тромбиновое время 16,8 с, антитромбин 3 97,8%.

Биохимический анализ крови: мочевины 3,4 ммоль/л, мочевая кислота 380 мкмоль/л, креатинин 80 мкмоль/л, общий белок 64 г/л, глюкоза 4,9 ммоль/л, билирубин общий 16,0, билирубин прямой 3,5 мкмоль/л, билирубин не прямой 12,5 мкмоль/л, АЛТ 60 Ед/л, АСТ 38 Ед/л, щелочная фосфатаза 127 Ед/л, холестерол общий 5,8 ммоль/л.

3.4. Сиалография

Отсутствие клинически значимых изменений.

Вопрос №2 Предполагаемым основным диагнозом является:

- 1: аденолимфома околоушной слюнной железы справа
- 2: болезнь Микулича
- 3: смешанная опухоль
- 4: плеоморфная аденома

5. Диагноз

Диагноз:

Вопрос №3 Чаще всего данное образование локализуется в:

- 1: лимфоидной ткани

- 2: мышечной ткани
- 3: малых слюнных железах губ
- 4: поднижнечелюстной железе

Вопрос №4 Дифференциальную диагностику проводят с/со:

- 1: плеоморфной аденомой
- 2: только доброкачественными образованиями
- 3: только злокачественными образованиями
- 4: амелобластомой

Вопрос №5 При пальпации для аденолимфомы характерно:

- 1: наличие округлой формы опухоли, имеющую эластическую консистенцию
- 2: не подвижное образование, не имеющее границ
- 3: проявление в виде узла, мягкой консистенции, легко кровоточит
- 4: отсутствие четкой границы, легко смещается

Вопрос №6 К атипичной форме аденолимфомы относят:

- 1: бугристую опухоль, значительных размеров, занимающую всю околоушную железу, ограниченно смещаемую, спаянную с жевательной мышцей
- 2: от плотно-эластической до неоднородной консистенции, с участками размягчения
- 3: в виде плоского образования, несколько возвышающегося над непораженным участком
- 4: мягкий безболезненный узел, плотно спаянный с кожей

Вопрос №7 Чаще всего опухоль встречается у:

- 1: мужчин зрелого и пожилого возраста
- 2: детей
- 3: молодых женщин
- 4: женщин в менопаузу

Вопрос №8 Объемом оперативного лечения при аденолимфоме не спаянной с жевательной мышцей является:

- 1: субтотальная резекция железы
- 2: энуклеация образования
- 3: динамическое наблюдение
- 4: склерозирующая терапия

Вопрос №9 Лечение аденолимфомы является:

- 1: хирургическое
- 2: медикаментозное
- 3: наблюдение
- 4: склерозирующая терапия

Вопрос №10 Лечение аденолимфом больших размеров, спаянных с жевательной мышцей:

- 1: заключается в субтотальной резекции железы вместе с резекцией жевательной мышцы
- 2: заключается в выскабливании образования
- 3: заключается в частичном удалении образования
- 4: не рекомендовано

Вопрос №11 Нерадикальное удаление образования:

- 1: грозит рецидивом
- 2: не грозит (аденолимфома не рецидивирует)
- 3: грозит озлокачествлением
- 4: грозит поражением всех лимфатических узлов на стороне рецидива аденолимфомы

Вопрос №12 При субтотальной резекции околоушной железы:

- 1: ветви лицевого нерва всегда сохраняются
- 2: проводится резекция ветвей лицевого нерва
- 3: отсекают ствол лицевого нерва у шилососцевидного отверстия
- 4: ветви лицевого нерва сохраняются не всегда

Эталон ответов:

Вопрос	1	2	3	4	5	6	7	8	9	10	11	12
Ответ	1	1	1	1	1	1	1	1	1	1	1	1

Тема5

Ситуационная задача 1

Больной, 40 лет, жалуется на длительно существующую трещину в центральном отделе красной каймы нижней губы. Табакокурение с 16 лет. По средней линии красной каймы нижней губы имеется глубокая трещина, длиной 1,0 см., характерным признаком которой является спонтанное заживление, но после эпителизации снова рецидивирует.

Вопросы и задания:

- 1.Поставьте диагноз и проведите его обоснование.
- 2.Составьте план лечения.
- 3.Когда показан хирургический метод лечения?
- 4.Какая анестезия планируется при хирургическом лечении?
- 5.Что предшествует анестезии?

Ответы

- 1.На основании анамнеза и клинических данных ставится диагноз - хроническая трещина красной каймы нижней губы.
- 2.Консервативное лечение.
- 3.При неэффективности консервативного лечения.
- 4.Инфильтрационная анестезия.
- 5.Нанесение контуров предстоящего разреза.

Тема 6

Ситуационная задача 1

Больной, 48 лет. Обратился с жалобами на периодическое появление новообразования в области верхнего отдела шеи слева, которое увеличивается до определенных размеров, затем быстро исчезает. При этом больной ощущает появление густой жидкости в горле. При осмотре выявлено устье функционирующего свищевого хода в области верхнего полюса небной миндалины слева.

Вопрос:

- 1.Поставьте предварительный диагноз
- 2.Наметьте план обследования и лечения

Ответ

- 1.Врожденный неполный внутренний боковой свищ шеи слева.
- 2.Проведение фистулографии. Лечение хирургическое- иссечение свища

Ситуационная задача 2

Больная, 28 лет, обратилась с жалобами на наличие новообразования в области шеи справа, безболезненного, медленно увеличивающегося в размере. При осмотре определяется новообразование, локализующееся в верхних отделах шеи справа на уровне щитовидного хряща, мягкоэластической консистенции, ограничено-подвижное, смещающееся при глотании, размером 3х4 см. Кожа над ним не изменена.

Вопросы:

- 1.Какое заболевание можно предположить?
- 2.Какие дополнительные методы исследования необходимы для уточнения диагноза?
- 3.Консультация каких специалистов необходимы для уточнения диагноза?

Ответ

- 1.Срединная киста шеи
- 2.Цитологическое исследование
- 3.Эндокринолога

Ситуационная задача 3

Больной, 34 года. Обратился с жалобами на наличие свищевого хода на передней поверхности шеи. При осмотре определяется устье свищевого хода с втянутой окружающей кожей, в цвете не изменена.Отделяемого из свища не получено.

Вопросы:

- 1.Какие данные необходимы для планирования лечения?
- 2.Определите хирургическую тактику.

Ответ

- 1.Данные о связи с подъязычной костью, данные фистулографии
- 2.Иссечение свища с резекцией или резекции подъязычной кости

Ситуационная задача 4

Больному, 35 лет, поставлен диагноз: боковая киста шеи слева в стадии воспаления. Произведено вскрытие образования, получено около 15 мл мутной жидкости. В дальнейшем сформировался свищевой ход, из которого постоянно выделяется мутная жидкость

Вопросы

1. Составьте план дальнейшего лечения

Ответ

Хирургическое удаление сформировавшегося свища

Ситуационная задача 5

Больному, 42 года, поставлен и подтвержден диагноз рецидива срединной кисты шеи.

Вопросы

1. Что могло явиться причиной рецидива?

2. Что необходимо учитывать во время оперативного вмешательства, чтобы снизить до минимума вероятность возникновения рецидива?

Ответ

1. Неполное удаление оболочки кисты

2. Необходимо выполнить резекцию тела подъязычной кости

Тема 7

Ситуационная задача 1

Ребенок 6 лет обратился в стоматологическую поликлинику с жалобами на припухлость нижней челюсти слева.

Из анамнеза: припухлость замечена 3 месяца назад, медленно увеличивалась, не беспокоила.

Объективно: деформация лица за счет припухлости нижней трети левой щечной области. Над припухлостью кожа в цвете не изменена, собирается в складку, пальпация безболезненна.

Открытие рта не ограничено. Слизистая оболочка полости рта без видимых изменений.

Вестибулярная поверхность центральных резцов - одиночные участки пигментации эмали светло- и темно-коричневого цвета.

Во фронтальном отделе - вертикальная резцовая дизокклюзия: при сомкнутых зубах расстояние между режущими краями резцов 2 мм., протяженность вертикальной щели от 54 до 63.

Переходная складка в пределах 74, 75 сглажена, слизистая оболочка без видимых изменений, пальпируется плотное, овальной формы, гладкое, безболезненное выбухание кости. 75 запломбирован, перкуссия безболезненна. Регионарные лимфоузлы не пальпируются.

16 55 54 53 52 11 | 21 62 63 64 65 26

46 85 84 83 82 41 | 31 72 73 74 75 36

П

1. Поставьте развернутый стоматологический диагноз.

2. Составьте план обследования больного.

3. Составьте план лечения.

4. Перечислите возможные причины формирования вертикальной резцовой дизокклюзии.

5. Составьте план ортодонтического лечения.

Ответы

1. Киста нижней челюсти. Вертикальная резцовая дизокклюзия. Флюороз, меловидно-крапчатая форма.

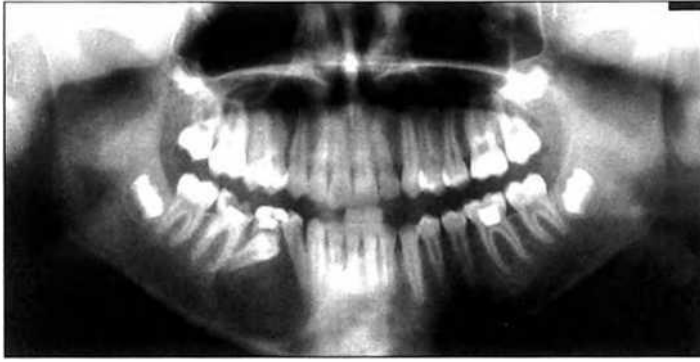2. Ортопантомография. Дальнейшее обследование - в зависимости от выявленных изменений в челюсти.

3. Проведение цистэктомии, удаление 75, противовоспалительная терапия, диспансеризация.

4. Неправильное положение языка при глотании, вредные привычки, ротовое дыхание, макроглоссия, рахит.

5. После устранения этиологического фактора необходимо проводить массаж альвеолярных отростков, миогимнастику круговой мышцы рта. Аппаратурное лечение с использованием небной пластинки небная пластинка с окклюзионными накладками. Диспансерное наблюдение.

Ситуационная задача 2



Больная Д. 25 лет обратилась с жалобами на появление асимметрии лица за счет припухлости щечной области справа.

При осмотре конфигурация лица изменена за счет припухлости в щечной области справа. Кожа в цвете не изменена, в складку собирается. Пальпация мягких тканей щечной и поднижнечелюстной областей справа безболезненна.

В полости рта определяется деформация альвеолярного отростка нижней челюсти справа в виде выбухания с четкими контурами округлой формы протяженностью от зуба 4.3 до зуба 4.6.

Слизистая оболочка в области выбухания бледно-розового цвета. Пальпация безболезненна, однако в центре выбухания определяется участок податливости костной стенки.

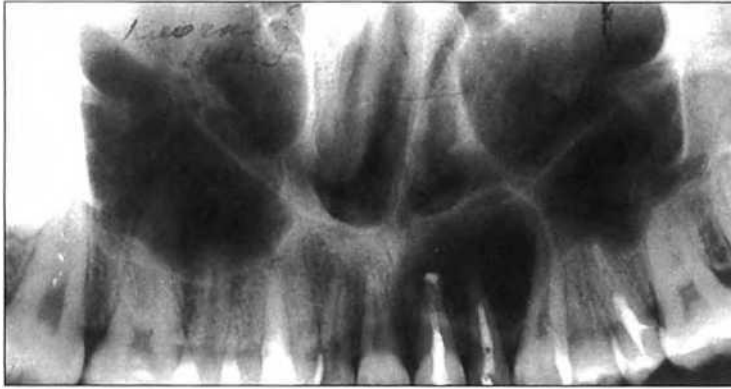Задания:

1. Дайте название рентгенограммы и опишите ее.
2. Поставьте предварительный диагноз.
3. Расскажите этиологию и патогенез данного заболевания.
4. Укажите вид хирургического лечения и обоснуйте его.
5. Назовите возможные осложнения во время операции и в послеоперационном периоде.

Ответы

1. Ортопантомограмма. На рентгенограмме определяется очаг разрежения костной ткани округлой формы с достаточно четкими контурами, нижняя граница которого доходит до края нижней челюсти. Определяется также дистопия и ретенция зачатка зуба 4.5, коронковая часть которого расположена в полости образования; дистопия зуба 4.4, у которого периодонтальная щель на всем протяжении дистальной поверхности корня не определяется. Имеется также причинный зуб 8.5, леченный ранее по поводу осложненного кариеса.
2. Одонтогенная воспалительная киста нижней челюсти справа. Хронический периодонтит зуба 8.5. Дистопия, ретенция зуба 4.5 и дистопия зуба 4.4.
3. Под влиянием химического и механического раздражения продуктами воспаления эпителиальные элементы в периодонте (остатки эмбрионального эпителия зубообразовательной пластинки - клетки Маляссе-Астахова) разрастаются и размножаются, образуя микроскопические полости, которые постепенно наполняются трансудатом, благодаря чему в них повышается давление.
4. Цистотомия с удалением причинного зуба 8.5. Обоснование - необходимость сохранения зачатка зуба 4.5; большой размер кисты и, как следствие, возможность патологического перелома нижней челюсти, а также в связи с риском травмирования сосудисто-нервного пучка.
5. Травма сосудисто-нервного пучка: кровотечение и нарушение двигательной и чувствительной функций зоны иннервации n. Mandibularis; травма зачатка зуба 4.5, вплоть до его удаления. Патологический перелом нижней челюсти. Рецидив кисты

Ситуационная задача 3



Больная Л. 28 лет обратилась с жалобами на появление припухлости в области альвеолярного отростка верхней челюсти слева и подвижность зуба 2.2.

При осмотре определяется выбухание в области альвеолярного отростка верхней челюсти с вестибулярной поверхности, округлой формы с четкими границами, протяженностью от зуба 1.2 до зуба 2.3.

Переходная складка сглажена, пальпация безболезненна, определяется податливость кортикальной пластинки в центре выбухания.

Зуб 2.2 имеет подвижность I-II степени, перкуссия безболезненна. Коронки зубов 2.1 и 2.2 изменены в цвете - более темные и тусклые по сравнению с коронками рядом стоящих зубов.

Задания:

1. Назовите и опишите рентгенограмму.
2. Поставьте предварительный диагноз.
3. Укажите дополнительные методы обследования.
4. Укажите этиологию заболевания.
5. Составьте план лечения и реабилитации ребенка

Ответы

1. На панорамной рентгенограмме верхней челюсти определяется очаг разрежения костной ткани округлой формы с четкими контурами протяженностью от зуба 2.1 до зуба 2.3. Корень зуба 2.2 запломбирован на 2/3, дно левой верхнечелюстной пазухи оттеснено кверху.

2. Одонтогенная воспалительная киста верхней челюсти слева. Хронический пери-донтит зубов 2.1, 2.2.

3. Прицельная рентгенограмма и ЭОД зубов 2.3 и 1.1.

4. Под влиянием химического и механического раздражения продуктами воспаления эпителиальные элементы в периодонте (остатки эмбрионального эпителия зубообразовательной пластинки - клетки Малайссе-Астахова) разрастаются и размножаются, образуя микроскопические полости, которые постепенно наполняются трансудатом, благодаря чему в них повышается давление.

5. План лечения:

эндодонтическое лечение зуба 2.1 (при показаниях зуба 2.3 и 1.1);

- шинирование от зуба 1.3 по зуб 2.5;

- хирургическое лечение - цистэктомия с резекцией верхушек корней зубов 2.1 и 2.2. -

Диспансерное наблюдение до полной репарации костной ткани, снятие шины через 1,5-2 месяца после операции.

Ситуационная задача 4

Больной Н., 25 лет, обратился с жалобами на деформацию альвеолярного отростка верхней челюсти справа. При осмотре полости рта обнаружена деформация альвеолярного отростка за счет вздутия с вестибулярной стороны в области 1.2, 1.3, 1.4 пальпация которой безболезненная. В области наибольшего выбухания определяется симптом "пергаментного хруста". Больной отмечает, что в настоящее время практически здоров. Два месяца назад у него был перелом нижней челюсти справа.

Вопросы и задания:

1. Поставьте предварительный диагноз.
2. Какие дополнительные сведения необходимы для постановки окончательного диагноза?
3. Имеет ли значение для составления плана лечения предшествующий перелом нижней челюсти?

4.Какие рентгеновские снимки необходимы в процессе обследования данного больного?

5.Необходима ли для установления точного диагноза морфологическая верификация?

Ответы

1.Радикулярная киста верхней челюсти справа.

2.Данные анамнеза: давность заболевания, наблюдались ли ранее признаки воспаления, данные о состоянии зубов соответственно этой оболочке. Рентгенологическое обследование, ЭОД.

3.Не имеет.

4.Внутриротовой, прицельный рентгеновский снимок этих зубов.

5.По возможности результаты цитологического исследования.

Тема 8

Ситуационная задача 1

1.1. Ситуация

В клинику челюстно-лицевой хирургии обратилась пациентка К. 35 лет.

1.2. Жалобы на

- наличие безболезненной припухлости в области нижней челюсти справа;
- подвижность нижних зубов справа.

1.3. Анамнез заболевания

Со слов пациентки, впервые отметила наличие припухлости около 1 года назад. С течением времени припухлость увеличивалась в размере. Подвижность зубов стала впервые отмечаться 2 недели назад. Три дня назад пациентка обратилась в районную стоматологическую поликлинику, откуда была направлена в отделение челюстно-лицевой хирургии.

1.4. Анамнез жизни

Аллергическая реакция на антибиотики пенициллинового ряда (отёк Квинке).

1.5. Объективный статус

Состояние пациентки удовлетворительное. Сознание ясное. Температура тела 36, 7°С.

Регионарные лимфатические узлы не увеличены, безболезненны, с окружающими тканями не спаяны. Конфигурация лица изменена за счёт увеличения объёма мягких тканей в области нижней челюсти справа. Кожа над ним физиологической окраски, в складку собирается свободно.

Открытие рта в полном объёме, безболезненное. Глотание безболезненное. Язык чистый, не обложен. В полости рта визуализируется деформация альвеолярной части нижней челюсти справа с вестибулярной стороны, сглаженность переходной складки. При пальпации данного участка наружная кортикальная пластинка «прогибается» внутрь. Слизистая оболочка рта бледно-розового цвета, умеренно увлажнена прозрачной слюной. Коронки 4.8, 4.7, 4.6 зубов интактны.

Зубная формула:

0			П						П, С				0		
1.8	1.7	1.6	1.5	1.4	1.3	1.2	1.1	2.1	2.2	2.3	2.4	2.5	2.6	2.7	2.8
4.8	4.7	4.6	4.5	4.4	4.3	4.2	4.1	3.1	3.2	3.3	3.4	3.5	3.6	3.7	3.8
I	I	I	П										П	П	

Вопрос №1 Методом обследования, необходимым для постановки диагноза, является:

1: рентгенологическое исследование

2: реография

3: электрокардиография

4: гнатодинамометрия

3. Результаты обследования

3.1. Рентгенологическое исследование

На ортопантограмме визуализируется участок деструкции костной ткани поликистозного характера с чёткими границами в области тела в проекции 4.6, 4.7, 4.8 зубов и угла нижней челюсти.

3.2. Реография

Отсутствие клинически значимых изменений.

3.3. Электрокардиография

Отсутствие клинически значимых изменений.

3.4. Гнатодинамометрия

Отсутствие клинически значимых изменений.

Вопрос №2 Предполагаемым основным диагнозом является _____ в области тела и угла нижней челюсти справа:

- 1: амелобластом
- 2: эпидермальная кист
- 3: остеомиелит
- 4: остеома

5. Диагноз

Диагноз:

Вопрос №3 Дифференциальную диагностику данного заболевания проводят с:

- 1: радикулярной кистой
- 2: костной формой актиномикоза
- 3: хроническим остеомиелитом
- 4: эхинококковой кистой

Вопрос №4 Признаком, не характерным для амелобластомы, является:

- 1: наличие спикул
- 2: наличие капсулы
- 3: выстояние корней зубов в полость образования
- 4: безболезненный рост

Вопрос №5 Признаком, характерным для амелобластомы, является:

- 1: симптом «пергаментного» хруста
- 2: гиперемия кожи над образованием
- 3: наличие иррадиирующих болей
- 4: болезненное открывание рта

Вопрос №6 К формам амелобластомы относят:

- 1: кистозную, солидную
- 2: литическую, плеоморфную
- 3: твёрдую, мягкую
- 4: гроздьевидную, плоскую

Вопрос №7 Рентгенологический метод исследования для данного клинического случая позволяет определить:

- 1: форму амелобластомы
- 2: наличие причинного зуба
- 3: положение краевой ветви лицевого нерва
- 4: положение третьей ветви тройничного нерва

Вопрос №8 Рост амелобластомы происходит в течение:

- 1: нескольких лет
- 2: 3 месяцев
- 3: 6 месяцев
- 4: нескольких дней

Вопрос №9 Основной метод лечения заключается в:

- 1: резекции нижней челюсти в пределах здоровых тканей
- 2: удалении зубов в проекции амелобластомы
- 3: эндодонтическом лечении причинного зуба
- 4: проведении лучевой терапии

Вопрос №10 Возможным осложнением при развитии амелобластомы является:

- 1: перелом нижней челюсти
- 2: невралгия тройничного нерва
- 3: вторичный остеоартроз
- 4: остеомиелит нижней челюсти

Вопрос №11 Для морфологической верификации после хирургического удаления новообразования необходимо произвести:

- 1: гистологическое исследование
- 2: ультразвуковую диагностику
- 3: люминесцентную диагностику
- 4: биохимический анализ крови

Вопрос №12 В данной клинической ситуации для обезболивания необходимо применить анестезию:

- 1: общую (наркоз)
- 2: по Берше – Дубову
- 3: мандибулярную
- 4: инфильтрационную

Эталон ответов:

Вопрос	1	2	3	4	5	6	7	8	9	10	11	12
Ответ	1	1	1	1	1	1	1	1	1	1	1	1

Ситуационная задача 2

1.1. Ситуация

В клинику челюстно - лицевой хирургии обратилась пациентка В. 45 лет.

1.2. Жалобы на

- вздутие в области нижней челюсти в проекции зубов 3.4, 3.5.

1.3. Анамнез заболевания

Заболевание началось около 2 лет назад, когда появились незначительное выбухание в области нижней челюсти в проекции зубов 3.4, 3.5 справа, с течением времени постепенно увеличивалось в размерах. Два дня назад обратился в районную поликлинику, было выполнено рентгенологическое исследование: наблюдается очаговое разряжение кости округлой формы с четкими границами, не связанное с зубами, после этого была направлена в стационар.

1.4. Анамнез жизни

Аллергическую реакцию на лекарственные препараты отрицает.

1.5. Объективный статус

Конфигурация лица незначительно изменена за счет деформации нижней челюсти справа в проекции зубов 3.4, 3.5 пульс 68 уд/мин., температура тела 36,8°С. Кожа над ним физиологической окраски в складку собирается, в цвете не изменена.

Открытие рта свободное, безболезненное. Движение языка, безболезненно. Слизистая оболочка в области выбухания отечна, синюшного цвета, отмечается безболезненное вздутие.

Вопрос №1 Дополнительным методом диагностики данного заболевания является:

- 1: рентгенологическое исследование
- 2: МРТ
- 3: общий анализ крови
- 4: УЗИ

3. Результаты дополнительного метода обследования

3.1. Рентгенологическое исследование

Определяется очаговое разрежение в виде кисты с четкими границами, не связанное с зубами.

3.2. МРТ

Деструктивные изменения костной ткани в области нижней челюсти в проекции зубов 3.4, 3.5.

3.3. Общий анализ крови

Общий анализ крови: гемоглобин – 157,0; эритроциты 5,68; тромбоциты 281; лейкоциты 6,1; нейтрофилы – 47,7; эозинофилы – 1,6; лимфоциты 41,1; моноциты – 8,9; СОЭ 2.

Биохимический анализ крови: общий белок – 76 г/л, креатинин 94 мкм/л, билирубин общ – 38,8 мкм/л, АСТ – 14 ед /л; АЛТ – 12 ед /л; глюкоза 5,3 ммоль/л, щелочная фосфатаза 57 Ед/л, мочевины 3,5 ммоль/л, мочевая кислота 315 ммоль/л.

Коагулограмма: АЧТВ 32,4 с.; протромбиновый индекс по Квику 77 %; МНО 1,16; фибриноген 2,0 г/л; протромбиновое время 13,8 с, тромбиновое время 16,1.

3.4. УЗИ

Отсутствие клинически значимых изменений.

Вопрос №2 Основным диагнозом в данном клиническом случае является:

- 1: Остеокластома кистозной формы
- 2: Радикулярная киста
- 3: Хронический остеомиелит
- 4: Фолликулярная киста

5. Диагноз

Диагноз:

Ситуационная задача 3

Пациент М. 63 лет обратился в клинику с жалобами на образование в щечной области, безболезненное, плотное которое в последнее время стало увеличиваться. Из анамнеза, образование существует около 5 лет. На вид образование размером около 4 см, при пальпации безболезненное, мягкой консистенции, с четкими границами, кожа над ним в цвете не изменена.

Вопросы и задания:

1. Поставьте предварительный диагноз.
2. Какие вспомогательные методы исследования используются для уточнения диагноза?
3. Предложите план лечения.
4. Вид обезболивания?
5. Что предшествует анестезии?

Ответы

1. Липома.
2. Цитологическое исследование.
3. Удаление образования вместе с капсулой с последующим гистологическим исследованием.
4. Инфильтрационная анестезия.
5. Нанесение линий разреза.

Тема 9

Ситуационная задача 1

Больная Л. 15 лет обратилась с жалобами на появление припухлости в области альвеолярного отростка верхней челюсти слева и подвижность зуба 2.2.

При осмотре определяется выбухание в области альвеолярного отростка верхней челюсти с вестибулярной поверхности, округлой формы с четкими границами, протяженностью от зуба 1.2 до зуба 2.3.

Переходная складка сглажена, пальпация безболезненна, определяется податливость кортикальной пластинки в центре выбухания.

Зуб 2.2 имеет подвижность I-II степени, перкуссия безболезненна. Коронки зубов 2.1 и 2.2 изменены в цвете - более темные и тусклые по сравнению с коронками рядом стоящих зубов.

Задания:

- Назовите и опишите рентгенограмму.
- Поставьте предварительный диагноз.
- Укажите дополнительные методы обследования.
- Укажите этиологию заболевания.
- Составьте план лечения и реабилитации ребенка

Ответ.

На панорамной рентгенограмме верхней челюсти определяется очаг разрежения костной ткани округлой формы с четкими контурами протяженностью от зуба 2.1 до зуба 2.3. Корень зуба 2.2 запломбирован на 2/3, дно левой верхнечелюстной пазухи оттеснено кверху.

Одонтогенная воспалительная киста верхней челюсти слева. Хронический периодонтит зубов 2.1, 2.2.

Прицельная рентгенограмма и ЭОД зубов 2.3 и 1.1.

Под влиянием химического и механического раздражения продуктами воспаления эпителиальные элементы в периодонте (остатки эмбрионального эпителия зубооб-разовательной пластинки - клетки Малиссе-Астахова) разрастаются и размножаются, образуя микроскопические полости, которые постепенно наполняются транссудатом, благодаря чему в них повышается давление.

План лечения:

- эндодонтическое лечение зуба 2.1 (при показаниях зуба 2.3 и 1.1);
- шинирование от зуба 1.3 по зуб 2.5;
- хирургическое лечение - цистэктомия с резекцией верхушек корней зубов 2.1 и 2.2. Диспансерное наблюдение до полной репарации костной ткани, снятие шины через 1,5-2 месяца после операции.

Ситуационная задача 2

Больная, 28 лет, обратилась с жалобами на наличие припухлости в области альвеолярного отростка верхней челюсти слева, которую обнаружила случайно. Рот открывается свободно. В области альвеолярного отростка верхней челюсти слева в проекции 2.2, 2.3 определяется

1.8	1.7	1.6	1.5	1.4	1.3	1.2	1.1	2.1	2.2	2.3	2.4	2.5	2.6	2.7	2.8
4.8	4.7	4.6	4.5	4.4	4.3	4.2	4.1	3.1	3.2	3.3	3.4	3.5	3.6	3.7	3.8
		R											П,С		

Вопрос №1 Необходимым для постановки диагноза методом исследования является:

- 1: цитологическое исследование
- 2: ортопантомография
- 3: рентген черепа в прямой и боковой проекциях
- 4: гнатодинамометрия

3. Результаты метода обследования

3.1. Цитологическое исследование

Выявлены эпителиальные и соединительнотканые клетки.

3.2. Ортопантомография

Отсутствие клинически значимых изменений.

3.3. Рентген черепа в прямой и боковой проекциях

Отсутствие клинически значимых изменений.

3.4. Гнатодинамометрия

Отсутствие клинически значимых изменений.

Вопрос №2 Основным предположительным диагнозом является _____ околоушной слюнной железы слева:

- 1: доброкачественное новообразование
- 2: сиалолитиаз
- 3: сиалоаденит
- 4: злокачественное новообразование

5. Диагноз

Диагноз:

Вопрос №3 Данное заболевание необходимо дифференцировать с:

- 1: аденолимфомой
- 2: отёком Квинке
- 3: абсцессом околоушно-жевательной области
- 4: лимфаденитом

Вопрос №4 Гистологически плеоморфная аденома представляет собой опухоль:

- 1: смешанную
- 2: неэпителиальную
- 3: мезенхимальную
- 4: сосудистую

Вопрос №5 Признаком доброкачественного течения плеоморфной аденомы является:

- 1: наличие капсулы
- 2: быстрый рост опухоли
- 3: бессимптомное течение
- 4: однородная структура опухоли при пальпации

Вопрос №6 Плеоморфная аденома растёт в течение:

- 1: нескольких лет
- 2: месяца
- 3: полугодия
- 4: нескольких дней

Вопрос №7 Лечение плеоморфной аденомы заключается в:

- 1: субтотальной резекции околоушной слюнной железы с сохранением ветвей лицевого нерва
- 2: вылуцивании опухоли с полным сохранением тканей околоушной слюнной железы
- 3: удалении опухоли с сохранением капсулы по типу цистотомии
- 4: лучевом воздействии на опухоль

Вопрос №8 Развитие рецидивов плеоморфной аденомы обусловлено:

- 1: неполным удалением образования
- 2: гематогенным метастазированием
- 3: злокачественностью новообразования

4: инфильтративным ростом

Вопрос №9 Возможным осложнением после субтотальной/тотальной резекции околоушной слюнной железы является:

- 1: парез лицевого нерва
- 2: невралгия тройничного нерва
- 3: нарушение слуха
- 4: боль, усиливающаяся в ночное время

Вопрос №10 После хирургического удаления новообразования для верификации диагноза необходимо произвести исследование:

- 1: гистологическое
- 2: ультразвуковое
- 3: рентгенологическое
- 4: цитологическое

Вопрос №11 Плеоморфная аденома преимущественно локализуется в _____ слюнной железе:

- 1: околоушной
- 2: подчелюстной
- 3: подъязычной
- 4: малой

Вопрос №12 Пальпация новообразования позволяет определить:

- 1: спаянность с окружающими тканями
- 2: положение краевой ветви лицевого нерва
- 3: локализацию ствола лицевого нерва
- 4: симптом прямой нагрузки

Эталон ответов:

Вопрос	1	2	3	4	5	6	7	8	9	10	11	12
Ответ	1	1	1	1	1	1	1	1	1	1	1	1

Ситуационная задача 2

1.1. Ситуация

Пациент в возрасте 17 лет обратился к челюстно-лицевому хирургу.

1.2. Жалобы

Нановообразование в правой поднижнечелюстной области.

1.3. Анамнез заболевания

Уплотнение в этой области существует на протяжении 4 лет, в последний год отмечает рост образования.

1.4. Анамнез жизни

- Рос и развивался по возрасту.
- Аллергические реакции отрицает.
- Инфекционные заболевания отрицает.

1.5. Объективный статус

При внешнем осмотре конфигурация лица изменена за счет наличия образования в правой поднижнечелюстной области, округлой формы, подвижное, безболезненное при пальпации. Размером 4,2x2,6 см. Кожные покровы без патологических изменений, в цвете не изменены. Открывание рта в полном объеме, свободное, до 3 см. При осмотре полости рта, слизистая оболочка бледно-розового цвета, умеренно увлажнена.

Вопрос №1 К необходимым для постановки диагноза методам обследования относят:

- 1: пальпацию
- 2: тонкоигольную аспирационную биопсию
- 3: биохимический анализ крови
- 4: клинический анализ крови
- 5: общий анализ мочи
- 6: исследование периферической крови на онкомаркер _SCCA

3. Результаты методов обследования

3.1. Пальпация

В правой поднижнечелюстной слюнной железе пальпируется плотно- эластичное образование размером 4,2х2,6 см см, ограничено подвижное, безболезненное.

3.2. Тонкоигольная аспирационная биопсия

Образование слюнной железы представлено преимущественно миксоматозной соединительнотканной стромой с включениями эпителиальных комплексов из мелких клеток индифферентного эпителия.

3.3. Биохимический анализ крови

Глюкоза	5,82	mmol/L		3.90-6.40
АЛТ	29	U/L		0-34
АСТ	23	U/L		0-34
Щелочная фосфатаза	72	U/L		30-120
Общ. белок	75	g/L		66-83
Креатинин	63	μmol/L	CAL	58-96
Мочевая кислота	271	μmol/L		137-363
Мочевина	2,4	mmol/L	V	2,8-7,2
Общ. холестерин	5,45	mmol/L	^	7 5.20
Триглицериды	1,71	mmol/L		7 2.30
Кальций общий	2,25	mmol/L		2.20-2.65
Общ. билирубин	8,19	μmol/L		2.00-21.00

3.4. Клинический анализ крови

Показатель	Аббревиатура	Результат	Норма	Единицы
Эритроциты	RBC	9.41	6.5-13	×10 ¹² /л
Гемоглобин	HGB	152	110-190	г/л
Гематокрит	HTC	43.4	32-52	%
Об. объем эр.	MCV	46	38-58	фл
Ср. содержание гемоглобина в эритроцитах	MCH	16.2	11-19	пикограмм
Ср. концентрация гемоглобина в эритроцитах	MCHC	350	310-370	г/л
Распределение эритроцитов в крови	RDW	17.7	14-31	%
Лейкоциты	WBC	6.3	5.5-13	×10 ⁹ /л
Бласты	BLAST	0	0-0	%
Миелоциты	MYELO	0.0	0-0	×10 ⁹ /л
Метамиелоциты	META	0.0	0-0	%
Палочкоядерные нейтрофилы	BAND	0	0-2	%
Сегментоядерные нейтрофилы	SEGS	59	30-65	%
Эозинофилы	EOS	3.7	3.245-7.67	×10 ⁹ /л
Базофилы	BASO	0	0-4	%
Моноциты	MONO	0.0	0-0	×10 ⁹ /л
Лимфоциты	LYMP	41	25-70	%
Плазмоциты	PLASM	2.6	2.255-5.33	×10 ⁹ /л
Тромбоциты	PLT	115	142-424	×10 ⁹ /л
Ср. объем тромбоц.	MPV	5.0	9-100	фл
Нормоциты	NRBC	0	0-0	№ 100 лейкоцитов

3.5. Общий анализ мочи

Общий анализ мочи

Показатель	Результат	Референсные значения
Цвет	Темно-желтый	От светло-желтого до янтарно-желтого
Прозрачность	Умеренно-мутная	Прозрачная
Плотность	1,029	1,003-1,040
pH среды	6,0	5,5-7,0
<i>Химические свойства</i>		
Белок (г/л)	Отсутствует	Отсутствует
Глюкоза	Отсутствует	Отсутствует
Кетоновые тела	Отсутствуют	Отсутствуют
Уробилиноген	+	Отсутствует
Нитриты	Отсутствуют	Отсутствуют
Билирубин	Отсутствует	Отсутствует
<i>Микроскопическое исследование</i>		
Эпителий плоский	Единично	Отсутствует
Эпителий переходный	Отсутствует	Отсутствует
Эпителий почечный	Отсутствует	Отсутствует
Лейкоциты	Единично	0-5
Эритроциты	1-2	0-2
Цилиндры гиалиновые	Отсутствуют	Отсутствуют
Цилиндры зернистые	Отсутствуют	Отсутствуют
Цилиндры эритроцитарные	Отсутствуют	Отсутствуют
Аморфные фосфаты	Отсутствуют	Отсутствуют
Кристаллы мочевой кислоты	Отсутствуют	Отсутствуют
Оксалаты	Умеренно	Отсутствуют
Трипельфосфаты	Отсутствуют	Отсутствуют
Аморфные ураты	Большое кол-во	Отсутствуют
Грибы	Отсутствуют	Отсутствуют
Слизь	В большом кол-ве	В небольшом кол-ве
Бактерии	Отсутствуют	Отсутствуют

3.6. Исследование периферической крови на онкомаркер SCCA

1 мкг/л.

Вопрос №2 К необходимым для выбора тактики лечения методам обследования относят:

- 1: ультразвуковую диагностику правой поднижнечелюстной слюнной железы
- 2: компьютерную томографию челюстно-лицевой области
- 3: метод оценки кристаллизации смешанной слюны
- 4: определение вязкости слюны
- 5: цитологическое исследование мазков слюны
- 6: зондирование протока правой поднижнечелюстной слюнной железы

5. Результаты методов обследования

5.1. Ультразвуковая диагностика правой поднижнечелюстной слюнной железы

В правой поднижнечелюстной слюнной железе округлое гипозоногенное образование 4,2x2,5x3,1 мм, с четкими контурами, кровотоком и умеренно неоднородной структурой.

5.2. Компьютерная томография челюстно-лицевой области

В области правой поднижнечелюстной слюнной железы визуализируется опухоль неоднородной структуры, размерами 4,3x2,5 см.

5.3. Метод оценки кристаллизации смешанной слюны

На кристаллограмме присутствует 3 вида кристаллов.

5.4. Определение вязкости слюны

Нить секрета разрывается на расстоянии 0,5 см.

5.5. Цитологическое исследование мазков слюны

Обнаружены единичные клетки плоского и цилиндрического эпителия.

5.6. Зондирование протока правой поднижнечелюстной слюнной железы

Проток правой поднижнечелюстной слюнной железы проходим, диаметр 1,5 мм.

Вопрос №3 Предполагаемым основным диагнозом является:

- 1: Плеоморфная аденома правой поднижнечелюстной слюнной железы
- 2: Сиаладеноз правой поднижнечелюстной слюнной железы
- 3: Мукоэпидермоидная карцинома правой поднижнечелюстной слюнной железы
- 4: Калькулезный сиаладенит правой поднижнечелюстной слюнной железы

7. Диагноз

Диагноз:

Вопрос №4 Комплексную диагностику данного пациента завершает:

- 1: цитологический анализ
- 2: ультразвуковая доплерография сосудов головы и шеи
- 3: магнитно-резонансная томография челюстно-лицевой области
- 4: сиалография правой поднижнечелюстной слюнной железы

Вопрос №5 Оптимальным вариантом лечения указанного заболевания в данном случае является:

- 1: хирургическое
- 2: химиотерапевтическое
- 3: химиолучевое
- 4: физиотерапевтическое в сочетании с медикаментозной терапией

Вопрос №6 Для госпитального хирургического лечения необходимо провести:

- 1: общий анализ крови, общий анализ мочи, биохимический анализ крови
- 2: эхокардиографию
- 3: ультразвуковую доплерографию вен нижних конечностей
- 4: компьютерную томографию грудной клетки

Вопрос №7 К группе препаратов, обязательно применяемым в предоперационном периоде, относятся:

- 1: антибиотики
- 2: м-холиномиметики
- 3: бета-адреноблокаторы
- 4: бронхолитики

Вопрос №8 Оптимальным хирургическим вариантом лечения указанного заболевания в данном случае является:

- 1: экстирпация правой поднижнечелюстной слюнной железы с новообразованием
- 2: энуклеация опухоли
- 3: пародитэктомия с фасциально-футлярным иссечением клетчатки шеи
- 4: операция Крайля

Вопрос №9 Предполагаемой макроскопической картиной удаленной опухоли является блок тканей:

- 1: в виде одного узла, не прорастает в окружающие ткани, имеет капсулу
- 2: в виде трех узлов, не прорастает в окружающие ткани, имеет капсулу
- 3: границы опухоли нечеткие, опухоль прорастает в окружающие ткани
- 4: капсула у образования отсутствует, поверхность опухоли дольчатая

Вопрос №10 Послеоперационным осложнением, не характерным после хирургического вмешательства на поднижнечелюстные слюнные железы, является:

- 1: синдром Люси-Фрей
- 2: повреждение краевой ветви лицевого нерва

3: кровотечение

4: нагноение операционной раны

Вопрос №11 Объем диагностических мероприятий при контрольных обследованиях включает:

1: общее клиническое обследование

2: магнитно-резонансную томографию челюстно-лицевой области

3: цитологическое исследование мазков слюны

4: ультразвуковое исследование

Вопрос №12 Диспансерное наблюдение в первый год осуществляется:

1: каждые три месяца

2: каждые полгода

3: каждый месяц

4: один раз в год

Эталон ответов:

Вопрос	1	2	3	4	5	6	7	8	9	10	11	12
Ответ	1,2	1,2	1	1	1	1	1	1	1	1	1	1

Тема 11

Ситуационная задача 1

1.1. Ситуация

Пациентка 45 лет обратилась в клинику челюстно-лицевой хирургии.

1.2. Жалобы на

- припухлость в области нижней челюсти справа;
- подвижность 4.4 и 4.5 зубов в области выбухания.

1.3. Анамнез заболевания

- Со слов больной, за неделю до обращения ощутила подвижность зубов в области ранее образовавшейся припухлости на нижней челюсти справа.
- Припухлость в данной области увеличивалась в течение года, боль и дискомфорт не отмечала.

1.4. Анамнез жизни

Росла и развивалась в соответствии с физиологическим возрастом.

1.5. Объективный статус

Конфигурация лица изменена за счет образования в области нижней челюсти справа. Кожный покров в данной области физиологической окраски, при пальпации безболезненный, в складку собирается свободно. Регионарные лимфатические узлы не увеличены, пальпация безболезненная. Открывание рта в полном объеме, безболезненно.

Осмотр полости рта: слизистая оболочка в области 4.4 и 4.5 зубов цианотичного оттенка, переходная складка сглажена, определяется утолщение челюсти в язычную сторону. При пальпации определяется гладкое, плотное безболезненное образование размером до 2 см. В остальных отделах слизистая оболочка бледно-розового цвета, умеренно увлажнена прозрачной слюной.

Зубная формула:

О															О
1.8	1.7	1.6	1.5	1.4	1.3	1.2	1.1	2.1	2.2	2.3	2.4	2.5	2.6	2.7	2.8
4.8	4.7	4.6	4.5	4.4	4.3	4.2	4.1	3.1	3.2	3.3	3.4	3.5	3.6	3.7	3.8
			П	П											

По данным компьютерной томографии: в проекции 4.4, 4.5 зубов определяется гомогенное разрежение костной ткани округлой формы размером 2×2,5 см, отмечается резорбция верхушек корней 4.4 и 4.5 зубов.

Вопрос №1 К дополнительному методу обследования для постановки диагноза в данной клинической ситуации относят:

1: цитологическое исследование

2: прицельную рентгенографию

3: ультразвуковое исследование

4: электрокардиографию

3. Результаты дополнительного метода обследования

3.1. Цитологическое исследование

Обнаружены многочисленные гигантские клетки типа остеокластов.

3.2. Прицельная рентгенография

Исследование не имеет диагностического значения в данной клинической ситуации.

3.3. Ультразвуковое исследование

Исследование не имеет диагностического значения в данной клинической ситуации.

3.4. Электрокардиография

Исследование не имеет диагностического значения в данной клинической ситуации.

Вопрос №2 Клиническая картина заболевания пациентки соответствует диагнозу:

1: доброкачественное новообразование нижней челюсти костной части

2: доброкачественное новообразование костей черепа и лица

3: кисты, образовавшиеся в процессе формирования зубов

4: злокачественное новообразование нижней челюсти

5. Диагноз

Диагноз:

Вопрос №3 Дифференциальную диагностику данного заболевания необходимо провести с:

1: амелобластомой

2: фибромой

3: одонтомой

4: кератокистой

Вопрос №4 В данном клиническом случае у пациентки наблюдают _____ форму остеобластокластомы:

1: кистозную

2: ячеистую

3: литическую

4: фиброзную

Вопрос №5 Для остеобластокластомы характерна локализация в:

1: нижней челюсти в области премоляров

2: носовых костях

3: фронтальном отделе верхней челюсти

4: жевательной мышце

Вопрос №6 В данной клинической ситуации макропрепарат остеобластокластомы представлен:

1: мягкотканым образованием красно-бурого цвета, обильно кровоточащим

2: мягкотканым образованием с ослизнением и отложением извести

3: одним неинкапсулированным узлом размером 7 см

4: твердотканым образованием сероватого оттенка

Вопрос №7 В данной клинической ситуации бурую окраску опухоли придает:

1: гемосидерин

2: липофусцин

3: меланин

4: билирубин

Вопрос №8 В данной клинической ситуации микроскопически опухоль у пациентки характеризуется:

1: васкуляризованной тканью, состоящей из веретенообразных или овоидных клеток

2: пучками клеток с овальными или вытянутыми ядрами

3: веретеновидными миоцитами со слабым полиморфизмом, жировыми клетками и кровеносными сосудами

4: двумя типами клеток — фибробластами и гистиоцитами

Вопрос №9 Тактика лечения данной пациентки с остеобластокластомой предусматривает:

1: хирургическое вмешательство

2: исключительно медикаментозную терапию

3: химиотерапию и радиотерапию

4: склерозирующую терапию

Вопрос №10 В данной клинической ситуации при хирургическом лечении остеобластокластомы пациентке проводят:

- 1: резекцию челюсти
- 2: выскабливание опухоли
- 3: склерозирующую терапию
- 4: цистэктомию

Вопрос №11 На рентгенологической картине литической формы гигантоклеточной опухоли наблюдают очаг:

- 1: бесструктурного разрежения с разрушением кортикального слоя челюсти
- 2: разрежения в виде кисты
- 3: разрежения в виде мелких полостей, ячеек, разделенных между собой костными перегородками
- 4: деструкции костной ткани с четкими контурами

Вопрос №12 К группе риска, чаще других подверженной данному заболеванию, относят:

- 1: женщин
- 2: мужчин
- 3: детей
- 4: пожилых людей

Эталон ответов:

Вопрос	1	2	3	4	5	6	7	8	9	10	11	12
Ответ	1	1	1	1	1	1	1	1	1	1	1	1

Ситуационная задача 2

1.1. Ситуация

На прием к челюстно-лицевому хирургу обратился мужчина 66 лет.

1.2. Жалобы на

- опухольное образование нижней челюсти справа.

1.3. Анамнез заболевания

Вышеперечисленные жалобы появились 6 месяцев назад. За медицинской помощью не обращался. Травм ЧЛЮ отрицает.

1.4. Анамнез жизни

- хронические заболевания: сахарный диабет II типа;
- операции и травмы: аппендэктомия в детском возрасте;
- наследственный анамнез не отягощен.

1.5. Объективный статус

Состояние удовлетворительное. Сознание ясное. В месте и времени ориентируется. Весо-ростовые показатели соответствуют возрасту. Костно-мышечная система без патологии. В легких дыхание везикулярное, проводится во все отделы, хрипы не выслушиваются. Патологии со стороны сердечно - сосудистой системы не определяется. Живот мягкий, безболезненный. Печень, селезенка не увеличены. Мочиспускание не затруднено. Стул регулярный.

Местный статус: конфигурация лица значительно изменена, за счет объемного опухолевого образования угла и ветви нижней челюсти справа. Кожные покровы над образованием физиологического цвета, без патологических элементов. Лимфатические узлы головы и шеи не пальпируются. Открывание рта до 2.8 см, безболезненное. Слизистая оболочка бледно – розового цвета, умеренно увлажнена. Полость рта санирована. Прикус ортогнатический. Зубы верхней и нижней челюсти неподвижны, перкуссия безболезненна. Язык подвижный. Глотание не затруднено. Из протоков выделяется чистая слюна.

Вопрос №1 Необходимым для постановки диагноза дополнительным методом обследования является:

- 1: КЛКТ нижней челюсти
- 2: электромиография жевательных мышц
- 3: общий анализ крови
- 4: электрокардиография

3. Результаты дополнительного метода обследования

3.1. КЛКТ нижней челюсти

В теле нижней челюсти отмечается разрежение костной ткани размерами 26х30мм, монокистозного типа. Канал нижнеальвеолярного нерва не вовлечен.

3.2. Электромиография жевательных мышц

В состоянии покоя наблюдалось постоянное слабое тоническое напряжение собственно-жевательных и височных мышц характеризующееся на электромиограмме в виде прямой линии на уровне изоэлектрической. В процессе исследования электромиографического покоя хаотичных всплесков биопотенциалов не отмечали. Среднее значение биопотенциалов в фазе биоэлектрического покоя в течение 20 с у m.masseter (правая) составляет $42,3 \pm 5,7$ мкВ; m.masseter (левая) – $41,8 \pm 5,3$ мкВ; m.temporalis (правая) – $38,7 \pm 4,2$ мкВ; m.temporalis (левая) – $38,2 \pm 4,6$ мкВ.

3.3. Общий анализ крови

Общий анализ крови: гемоглобин – 144 г/л; эритроциты – $4,89 \times 10^{12}$ /л; тромбоциты – 306×10^9 /л; лейкоциты – $7,44 \times 10^9$ /л; лимфоциты – 33,1%; СОЭ – 29 мм/ч.

3.4. Электрокардиография

Ритм синусовый, регулярный. ЧСС 75 ударов в минуту. Нормальное положение ЭОС.

Вопрос №2 Предположительным диагнозом при микроскопическом описании

- строма представлена соединительной тканью, содержащей сосудистые и клеточные элементы;
- паренхима состоит из эпителиальных тяжей (ячеек), комплексов, которые нередко разрастаются за пределы оболочки опухоли;
- по периферии каждой ячейки располагаются высокие цилиндрические клетки с круглыми или овальными ядрами;
- внутри от цилиндрических клеток наблюдаются звездчатые клетки, соединяющиеся между собой отростками цитоплазмы, образуя так называемый ретикулированный эпителий

(последовательность расположения эпителиальных клеток напоминает строение эмалевого органа зубного зачатка) является:

- 1: амелобластома
- 2: плеоморфная аденома
- 3: одонтома
- 4: миксома

5. Диагноз

Диагноз:

Вопрос №3 Методом лечения амелобластомы является:

- 1: хирургический
- 2: лучевая терапия
- 3: химиотерапия
- 4: физиотерапия

Вопрос №4 Почему метод хирургического лечения в виде выскабливания, применявшийся в прошлые годы, оказался неэффективным?:

- 1: по причине возникающих рецидивов заболевания при нерадикальном удалении опухоли
- 2: потому что необходимо выполнять цистэктомия
- 3: потому что необходимо выполнять выскабливание и удаление заинтересованных зубов
- 4: потому что необходимо комбинировать хирургическое лечение с лучевой терапией

Вопрос №5 Необходимо резецировать нижнюю челюсть совместно с надкостницей в случае, если:

- 1: имеется прорастание опухоли в надкостницу
- 2: резекция выполняется в области тела и ветви нижней челюсти
- 3: выполняется резекция нижней челюсти совместно с удалением зубов
- 4: опухоль интимно спаяна с нижнеальвеолярным нервом

Вопрос №6 Линию разреза кожи и подкожно – жировой клетчатки выполняют на 2-2.5 см ниже края нижней челюсти для того, чтобы:

- 1: не повредить краевую ветвь лицевого нерва
- 2: не пересечь лицевую артерию
- 3: оставить косметический рубец
- 4: не пересечь лицевую вену

Вопрос №7 Видом обезболивания, применяемым при операции резекции нижней челюсти, является:

- 1: общее
- 2: местная инфльтрационная анестезия
- 3: местная проводниковая анестезия

4: местная аппликационная анестезия

Вопрос №8 К ожидаемым осложнениям при выполнении сегментарной резекции нижней челюсти относят:

- 1: нарушение функции жевания, глотания, речи, эстетический недостаток, снижение чувствительности кожи в зоне резекции
- 2: паралич мимической и жевательной мускулатуры
- 3: лимфорею
- 4: подмассетериальный абсцесс

Вопрос №9 Полуужидкая диета в послеоперационном периоде у пациентов, которым проводилась резекция нижней челюсти назначается с целью профилактики:

- 1: перелома нижней челюсти, а также в связи с ограничением открывания рта в послеоперационном периоде
- 2: гастроэзофагиального рефлюкса
- 3: слюнных свищей
- 4: синдрома Фрей

Вопрос №10 При резекции нижней челюсти в переднем отделе, какое грозное осложнение можно ожидать?:

- 1: развитие апноэ во сне при положении на спине
- 2: функционирующий слюнной свищ в течение месяца
- 3: паралич мимической мускулатуры
- 4: гипестезию кожи подбородочного отдела

Вопрос №11 С целью предотвращения асфиксии при резекции нижней челюсти в переднем отделе нужно:

- 1: прошивать переднюю треть языка, и фиксировать лигатуру вне полости рта
- 2: экстубировать через 72 часа после операции
- 3: назначить раствор дексаметазона 8 мг в/в
- 4: в послеоперационном периоде придать положение тела пациента, полусидя

Вопрос №12 Выполнение одномоментной реконструкции нижней челюсти имеет преимущества перед отсроченной в связи с:

- 1: наиболее выгодными исходными условиями для реконструкции
- 2: наличием донорского ущерб
- 3: увеличением времени хирургического вмешательства
- 4: увеличением сроков реабилитации пациента

Эталон ответов:

Вопрос	1	2	3	4	5	6	7	8	9	10	11	12
Ответ	1	1	1	1	1	1	1	1	1	1	1	1

Ситуационная задача 3

В клинику обратился пациент 32 лет с жалобами на наличие новообразования в области нижней челюсти справа, на отсутствие коронки 21.

Анамнез заболевания: впервые заметил новообразование 6 лет назад, которое незначительно увеличивается в размерах без болевых ощущений. 21 ранее лечен по поводу осложненного кариеса, месяц назад произошел отлом коронки зуба.

Объективно: незначительная асимметрия лица за счет увеличения угла нижней челюсти справа.

Региональные лимфатические узлы не пальпируются, нарушение чувствительности подбородка и нижней губы не определяется, рот открывается в полном объеме, слизистая оболочка рта бледно-розового цвета, умеренно увлажнена. Прикус ортогнатический. Полость рта санирована. В области угла нижней челюсти справа отмечается новообразование размером 1,0 x 2,0 см. При пальпации определяются участки флюктуации, чередующиеся с участками уплотнения. Пальпация тела нижней челюсти безболезненна. Зубы нижней челюсти интактны. На рентгенограмме определяется множественные очаги деструкции костной ткани челюсти с четкими границами, 21-определяется неравномерное расширение, деформация периодонтальной щели в апикальном отделе, канал корня заполнен рентгенконтрастным веществом на 2/3 длины.

С

18 17 16 15 14 13 12 11 | 21 22 23 24 25 26 27 28

48 47 46 45 44 43 42 41 | 31 32 33 34 35 36 37 38

П П

1. Поставьте развернутый стоматологический диагноз.
2. Проведите необходимые дополнительные исследования для уточнения основного диагноза.
3. Проведите дифференциальную диагностику. Выберите метод оперативного лечения.
4. Опишите последовательность действий при лечении корня 21.
5. Опишите клинические и лабораторные этапы ортопедического восстановления коронки 21.

Ответы

1. Остеобластокластома нижней челюсти справа. Хронический фиброзный периодонтит 21.
2. Для уточнения диагноза необходимо гистологическое исследование.
3. Дифференцировать необходимо с амелобластомой, фиброзной дисплазией нижней челюсти. Операция – резекция нижней челюсти справа в пределах здоровых тканей с одномоментной костной пластикой.
4. Распломбирование канала, прохождение, расширение, антисептическая обработка, определение верхушечного отверстия, пломбирование.
5. Восстановление коронки штيفтовой вкладкой, и изготовление керамической коронки. Этапы: а) подготовка канала под штифт, б) моделирование культевой штифтовой конструкции, в) припасовка и цементирование культевой штифтовой конструкции, г) допрепарирование зуба, снятие слепков, д) отливка модели, е) определение центральной окклюзии, ж) определение цвета коронки, з) припасовка коронки, и) цементировка фарфоровой коронки.

Ситуационная задача 4

Больная, 30 лет, проживает в сельской местности. Обратилась в клинику по поводу деформации альвеолярного отростка в переднем отделе верхней челюсти, которое появилось и постепенно увеличивалось в размере в течении 8-ми месяцев. Признаки воспаления и температуры тела не отмечались. Фронтальные зубы верхней челюсти стали подвижными. Боль и интенсивное увеличение образования отмечается в течении последнего месяца. Верхняя губа и концевой отдел носа резко приподняты вверх. Образование от 1.4 до 2.4 с вестибулярной поверхности верхней челюсти, слегка бугристое и болезненное при пальпации. При рентгенологическом исследовании определяется участок деструкции костной ткани передней стенки верхней челюсти в виде участков уплотнения и очагов разрежения с нечеткими границами. Проведенное гистологическое исследование показало картину хондромы, но отличающуюся более выраженной клеточной и полиморфной структурой и наличием значительного количества атипичных клеток с крупными или двойными ядрами. Митозы отмечаются редко.

Вопросы и задания:

1. Поставьте диагноз и проведите его обоснование.
2. Наметьте план лечения.
3. В чем заключается послеоперационная реабилитация?
4. Какая рентгенологическая картина характерна для хондросаркомы?
5. Возраст поражения и частая локализация заболевания?

Ответы

1. На основании анамнеза и местного статуса можно предположить любое остеогенное новообразование, доброкачественную опухоль, но указание о появлении болей и ускорения роста в течении последнего месяца, рентгенологического исследования, а также результата морфологического исследования предполагает хондросаркому верхней челюсти.
2. Учитывая, что хондросаркома плохо поддается лучевой терапии, необходимо ограничиться оперативным лечением - резекцией верхней челюсти.
3. Изготовление протеза-обтуратора на верхнюю челюсть.
4. Характеризуется чередованием разряжения с мелкими плотными вкраплениями
5. Лица в возрасте 30-60 лет. Часто поражается верхняя челюсть.

Ситуационная задача 5

В клинику обратился пациент 32 лет с жалобами на наличие новообразования в области нижней челюсти справа, на отсутствие коронки 21.

Анамнез заболевания: впервые заметил новообразование 6 лет назад, которое незначительно увеличивается в размерах без болевых ощущений. 21 ранее лечен по поводу осложненного кариеса, месяц назад произошел отлом коронки зуба.

Объективно: незначительная асимметрия лица за счет увеличения угла нижней челюсти справа. Региональные лимфатические узлы не пальпируются, нарушение чувствительности подбородка и нижней губы не определяется, рот открывается в полном объеме, слизистая оболочка рта бледно-розового цвета, умеренно увлажнена. Прикус ортогнатический. Полость рта санирована. В области угла нижней челюсти справа отмечается новообразование размером 1,0 x 2,0 см. При пальпации определяются участки флюктуации, чередующиеся с участками уплотнения. Пальпация тела нижней челюсти безболезненна. Зубы нижней челюсти интактны. На рентгенограмме определяется множественные очаги деструкции костной ткани челюсти с четкими границами, 21- определяется неравномерное расширение, деформация периодонтальной щели в апикальном отделе, канал корня заполнен рентгенконтрастным веществом на 2/3 длины.

С

18 17 16 15 14 13 12 11 | 21 22 23 24 25 26 27 28

48 47 46 45 44 43 42 41 | 31 32 33 34 35 36 37 38

П

П

1. Поставьте развернутый стоматологический диагноз.
2. Проведите необходимые дополнительные исследования для уточнения основного диагноза.
3. Проведите дифференциальную диагностику. Выберите метод оперативного лечения.
4. Опишите последовательность действий при лечении корня 21.
5. Опишите клинические и лабораторные этапы ортопедического восстановления коронки

Ответ.

1. Остеобластокластома нижней челюсти справа. Хронический фиброзный периодонтит
2. Для уточнения диагноза необходимо гистологическое исследование.
3. Дифференцировать необходимо с амелобластомой, фиброзной дисплазией нижней челюсти. Операция – резекция нижней челюсти справа в пределах здоровых тканей с одномоментной костной пластикой.
4. Распломбирование канала, прохождение, расширение, антисептическая обработка, определение верхушечного отверстия, пломбирование.
5. Восстановление коронки штيفтовой вкладкой, и изготовление керамической коронки. Этапы: а) подготовка канала под штифт, б) моделирование культевой штифтовой конструкции, в) припасовка и цементирование культевой штифтовой конструкции, г) допрепарирование зуба, снятие слепков, д) отливка модели, е) определение центральной окклюзии, ж) определение цвета коронки, з) припасовка коронки, и) цементировка фарфоровой коронки.

Тема 12.

Задача 1

Больной К, 55 лет обратился в клинику с новообразованием в области подчелюстной железы справа диаметром 8 мм. Диагностирована ангиофиброма подчелюстной слюнной железы. Какой метод лучевой терапии показан в данном случае.

Ответ:

Внутриканальная лучевая терапия

Задача 2

Больной обратился в клинику на припухлость левой половины мягкого неба. Небная миндалина увеличена, на ней глубокое изъязвление размером 0,5 x 0,8 см с плотными краями и некротическим налетом. Назовите оптимальный метод лучевой терапии: ОПК-6.2

Ответ:

аппликационная лучевая терапия

Тема 13.

Задача 1

Мужчина 34 лет, через сутки после возвращения из командировки, во время которой принимал участие в ликвидации аварии на Чернобыльской АЭС обратился к участковому врачу с жалобами на угнетенное состояние, головную боль, головокружение, тошноту, повторную рвоту, понос с примесью крови. При осмотре выявлена небольшая отечность подкожной клетчатки, бледность кожных покровов. Со стороны нервной системы отмечались менингеальные явления: незначительная ригидность затылка, с. Кернига, патологические рефлексы Бабинского, Россолимо, Гордона, общая гиперестезия кожи. Вялость, сонливость, адинамия, тремор рук, потливость конечностей, озноб.

Каков наиболее вероятный диагноз?

Ответ:

Острая лучевая болезнь. I. Период первичной реакции.

Он начинается непосредственно после облучения. Характерным для этого периода является угнетенное состояние, головная боль, головокружение, тошнота, рвота, понос всегда с примесью крови. В связи с повышением сосудистой проницаемости отмечается гиперемия кожи и небольшая отечность подкожной клетчатки, а при тяжелом поражении покровы бледны из-за развития коллапса, может наблюдаться потеря сознания. Таким образом, в начальном периоде лучевой болезни преобладают функциональные реакции перевозбуждения. Продолжительность I периода от нескольких часов до 2-3 дней.

Задача 2

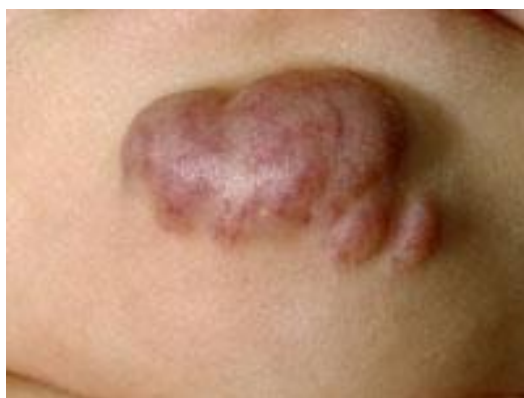Больная, 41 года, обратилась с жалобами на наличие болезненного новообразования в области боковой поверхности верхнего отдела шеи справа. Боль несколько усиливается при повороте головы. Впервые появилось образование и болезненность около 2 лет назад. В районной поликлинике был поставлен диагноз «хронический гиперпластический лимфаденит в области боковой» поверхности шеи справа. Проведена санация полости рта, назначалось противовоспалительное и физиолечение. После чего боль прошла, образование уменьшилось, размягчилось и 18 практически не определялось при пальпации. После переохлаждения, простудного заболевания вновь увеличивалось, становилось болезненным. Врач районной поликлиники повторял курсы противовоспалительного и физиолечения. После проведенного обследования поставлен диагноз «боковая киста шеи справа в стадии воспаления».

В чем заключалась диагностическая и тактическая ошибка врача в районной поликлинике?

Ответ:

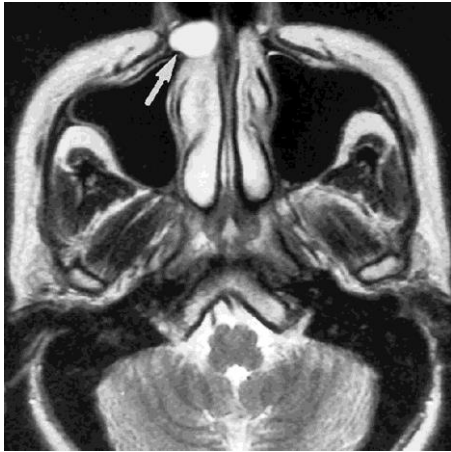
Диагностическая ошибка заключается в том, что больному не полностью проведено обследование. Не проведено цитологическое исследование (диагностическая пункция), по результатам которой можно было бы с большей вероятностью предположить диагноз боковой кисты шеи. Тактическая ошибка заключалась в том, что, не исключив при помощи дополнительных методов обследования опухоли или опухолеподобного заболевания, неоднократно назначалось физиолечение, которое могло способствовать малигнизации. Ошибочным также было и то, что, несмотря на повторные рецидивы воспаления, после проведенной санации, курс лечения повторялся и не проводилось

ВИЗУАЛИЗИРОВАННЫЕ ЗАДАЧИ



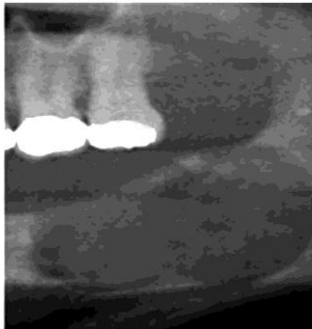
НА ФОТОГРАФИИ ПРЕДСТАВЛЕНА:

1. телеангиоэктазия
2. пигментный невус
3. капиллярная гемангиома
4. кавернозная гемангиома (+)
5. гематома



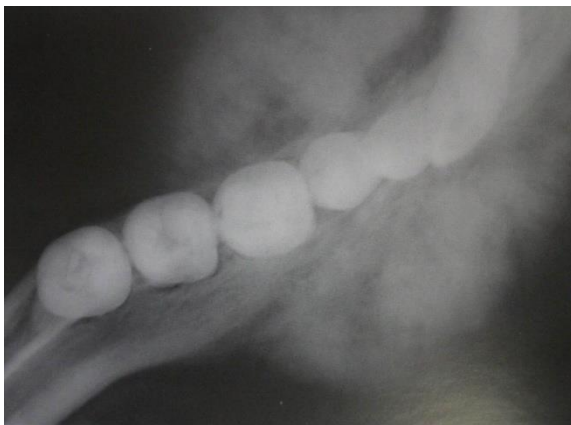
НА ДАННОМ СНИМКЕ МАГНИТО-РЕЗОНАНСНОЙ ТОМОГРАФИИ СТРЕЛКОЙ УКАЗАНА

1. носо-губная киста (+)
2. киста резцового канала
3. киста верхнечелюстного синуса
4. поднадкостничная радикулярная киста
5. парадентальная киста



НА ДАННОМ РЕНТГЕНОВСКОМ СНИМКЕ ПРЕДСТАВЛЕНА

1. кератокиста (+)
2. радикулярная киста
3. резидуальная киста
4. поднадкостничная киста
5. парадентальная киста



ДАННАЯ РЕНТГЕНОЛОГИЧЕСКАЯ КАРТИНА МОЖЕТ СООТВЕТСТВОВАТЬ

1. первичному раку нижней челюсти
2. хроническому остеомиелиту нижней челюсти
3. фиброзной дисплазии нижней челюсти
4. остеогенной саркоме нижней челюсти (+)
5. периферической гигантоклеточной репаративной гранулеме

2.4 Итоговый тестовый контроль

- 1) К ОПУХОЛЕПОДОБНЫМ ПОРАЖЕНИЯМ ОДОНТОГЕННОГО ПРОИСХОЖДЕНИЯ ОТНОСИТСЯ
 1. кератокиста
 2. фиброма
 3. папиллома
 4. келоид
- 2) ДОПОЛНИТЕЛЬНЫМ МЕТОДОМ ИССЛЕДОВАНИЯ ДЛЯ УТОЧНЕНИЯ ХАРАКТЕРА ОПУХОЛИ ЯВЛЯЕТСЯ
 1. цитологический

2. серологический
3. иммунологический
4. рентгенологический
- 3) МЕТОДОМ ДИАГНОСТИКИ, ПОЗВОЛЯЮЩИМ ДИФФЕРЕНЦИРОВАТЬ ХРОНИЧЕСКИЙ ЛИМФАДЕНИТ ОТ ДЕРМОИДНЫХ И ЭПИДЕРМОИДНЫХ КИСТ, ЯВЛЯЕТСЯ
 1. пункция
 2. сиалография
 3. ангиография
 4. сцинтиграфия
- 4) РЕНТГЕНОГРАФИЧЕСКИМ МЕТОДОМ, ПРИМЕНЯЕМЫМ ДЛЯ ДИАГНОСТИКИ ОНКОЗАБОЛЕВАНИЙ СЛЮННЫХ ЖЕЛЁЗ, ЯВЛЯЕТСЯ
 1. сиалография
 2. ортопантомография
 3. лимфография
 4. телерентгенография
- 5) СОГЛАСНО КЛАССИФИКАЦИИ ЭПУЛИС МОЖЕТ БЫТЬ
 1. ангиоматозным
 2. кавернозным
 3. плоскоклеточным
 4. эпителиальным
- 6) РАНУЛОЙ НАЗЫВАЕТСЯ КИСТА СЛЮННОЙ ЖЕЛЕЗЫ
 1. подъязычной
 2. малой
 3. поднижнечелюстной
 4. околоушной
- 7) ФОЛЛИКУЛЯРНУЮ КИСТУ НЕОБХОДИМО ДИФФЕРЕНЦИРОВАТЬ С
 1. амелобластомой
 2. одонтомой
 3. твёрдой одонтомой
 4. цементомой
- 8) КИСТА ЧЕЛЮСТИ ПРЕДСТАВЛЯЕТ СОБОЙ
 1. опухолеподобное образование
 2. соединительнотканную опухоль
 3. эпителиальную опухоль
 4. стадию развития инфильтрата
- 9) ДЛЯ РЕНТГЕНОЛОГИЧЕСКОЙ КАРТИНЫ ФОЛЛИКУЛЯРНОЙ КИСТЫ ХАРАКТЕРНА ДЕСТРУКЦИЯ КОСТНОЙ ТКАНИ В ВИДЕ
 1. очага с чёткими границами и тенью зуба в полости
 2. «тающего сахара»
 3. полости с нечёткими границами
 4. очага с чёткими контурами в области верхушек или нескольких зубов
- 10) РАДИКУЛЯРНАЯ КИСТА НИЖНЕЙ ЧЕЛЮСТИ МОЖЕТ ОТТЕСНЯТЬ
 1. стенку нижнечелюстного канала
 2. клыковую ямку
 3. ярёмную вырезку
 4. подбородочный симфиз
- 11) НАИБОЛЕЕ ЭФФЕКТИВНЫМ МЕТОДОМ ЛЕЧЕНИЯ РЕТЕНЦИОННЫХ КИСТ ПОДЪЯЗЫЧНЫХ СЛЮННЫХ ЖЕЛЁЗ ЯВЛЯЕТСЯ
 1. цистаденэктомия
 2. цистотомия
 3. криотерапия
 4. склерозирование
- 12) К ХИРУРГИЧЕСКИМ МЕТОДАМ ЛЕЧЕНИЯ ДОБРОКАЧЕСТВЕННЫХ ОБРАЗОВАНИЙ

ЧЕЛЮСТНО-ЛИЦЕВОЙ ОБЛАСТИ ОТНОСЯТ

1. криодеструкцию
 2. химиотерапию
 3. лучевую терапию
 4. фотодинамическую терапию
- 13) ОСНОВНЫМИ ЭТИОЛОГИЧЕСКИМИ ФАКТОРАМИ В ВОЗНИКНОВЕНИИ ПРЕДРАКА ЯВЛЯЮТСЯ
1. хроническая травма слизистой оболочки полости рта и вредные привычки
 2. вторичная адентия и несостоятельные ортопедические конструкции
 3. острые воспалительные процессы мягких тканей лица
 4. острые воспалительные процессы костей лицевого скелета
- 14) ВЕРОЯТНОЙ ПРИЧИНОЙ МАЛИГНИЗАЦИИ ПИГМЕНТНОГО НЕВУСА ЯВЛЯЕТСЯ
1. однократная или хроническая травма
 2. дефицит витамина «В» в организме
 3. тяжёлая форма сахарного диабета
 4. курение
- 15) МАКРОПРЕПАРАТ (ИССЕЧЁННУЮ ПАТОЛОГИЧЕСКУЮ ТКАНЬ) ФИКСИРУЮТ ДЛЯ ПОСЛЕДУЮЩЕГО ГИСТОЛОГИЧЕСКОГО ИССЛЕДОВАНИЯ В РАСТВОРЕ
1. 10% Формалина
 2. 70% Этилового спирта
 3. 5% Хлоргексидина
 4. 1% Формалина
- 16) ЦИТОЛОГИЧЕСКИМ НАЗЫВАЮТ ИССЛЕДОВАНИЕ
1. клеточного состава опухоли, полученного при пункции
 2. небольшой опухоли
 3. распространённости опухоли
 4. участка ткани опухоли
- 17) НАИБОЛЕЕ ИНФОРМАТИВНЫМ МЕТОДОМ ЛУЧЕВОЙ ДИАГНОСТИКИ ПРИ ПОДОЗРЕНИИ НА ПЕРЕЛОМ СКУЛОГЛАЗНИЧНОГО КОМПЛЕКСА ЯВЛЯЕТСЯ
1. компьютерная томограмма средней зоны лица
 2. ортопантомограмма
 3. рентгенограмма черепа в боковой проекции
 4. рентгенограмма черепа в прямой проекции
- 18) ПУНКЦИОННУЮ БИОПСИЮ ПРОВОДЯТ
1. при глубоком залегании опухоли
 2. при поверхностном расположении опухоли
 3. при распаде опухоли
 4. в случае риска возникновения кровотечения из опухоли
- 19) КИСТЫ СЛЮННЫХ ЖЕЛЁЗ ОТНОСЯТСЯ К
1. опухолеподобным образованиям
 2. опухолям
 3. воспалительным заболеваниям
 4. специфическим воспалительным заболеваниям
- 20) ФИБРОЗНУЮ ГИПЕРПЛАЗИЮ СЛИЗИСТОЙ ОБОЛОЧКИ АЛЬВЕОЛЯРНОГО ОТРОСТКА ДИФФЕРЕНЦИРУЮТ В ПЕРВУЮ ОЧЕРЕДЬ С
1. эпулидом
 2. травматической язвой
 3. лейкоплакией
 4. эпителиальной злокачественной опухолью
- 21) К ОБЛИГАТНОМУ ПРЕДРАКУ ОТНОСИТСЯ ФОРМА ЛЕЙКОПЛАКИИ
1. эрозивно-язвенная
 2. Тапшейнера
 3. плоская

4. мягкая
- 22) БАЗАЛИОМА ПРЕДСТАВЛЯЕТ СОБОЙ ПАТОЛОГИЧЕСКИЙ ПРОЦЕСС, КОТОРЫЙ ОТНОСЯТ К
 1. злокачественным новообразованиям
 2. доброкачественным новообразованиям
 3. опухолеподобным заболеваниям
 4. предраковым заболеваниям
- 23) ОПУХОЛЬ ЯВЛЯЕТСЯ ПАТОЛОГИЧЕСКИМ ПРОЦЕССОМ, СОПРОВОЖДАЮЩИМСЯ
 1. пролиферацией собственных клеток организма
 2. некрозом тканей поражённого органа
 3. секвестрацией костной ткани
 4. образованием гнойных метастазов
- 24) РАК ЯВЛЯЕТСЯ ЗЛОКАЧЕСТВЕННОЙ ОПУХОЛЮ, ПРОИСХОДЯЩЕЙ ИЗ ТКАНИ
 1. эпителиальной
 2. фиброзной
 3. костной
 4. жировой
- 25) МЕТАСТАЗИРОВАНИЕ ПРЕДСТАВЛЯЕТ СОБОЙ ПАТОЛОГИЧЕСКИЙ ПРОЦЕСС, СОПРОВОЖДАЮЩИЙСЯ РАСПРОСТРАНЕНИЕМ КЛЕТОК ОПУХОЛИ
 1. с током лимфы и венозной крови
 2. путём прорастания капсулы
 3. по ходу мышечных волокон
 4. по ходу нервных стволов
- 26) ДЛЯ БОЛЬШИНСТВА ДОБРОКАЧЕСТВЕННЫХ ОПУХОЛЕЙ ХАРАКТЕРНО
 1. наличие соединительнотканной капсулы
 2. инфильтративный рост
 3. наличие демаркационного вала
 4. быстрое распространение патологического процесса
- 27) СПОСОБНОСТЬ К РАСПРОСТРАНЕНИЮ ПОСРЕДСТВОМ ИМПЛАНТАЦИИ ХАРАКТЕРНА ДЛЯ
 1. злокачественных опухолей
 2. опухолеподобных заболеваний
 3. доброкачественных опухолей
 4. любых опухолей
- 28) ЧЕМ ВЫШЕ ДИФФЕРЕНЦИРОВКА ОПУХОЛЕВЫХ КЛЕТОК, ТЕМ ОПУХОЛЬ
 1. медленнее растёт
 2. быстрее растёт
 3. быстрее метастазирует
 4. медленнее изъязвляется
- 29) ОСНОВНЫМ МЕТОДОМ ЛЕЧЕНИЯ БОЛЬНОГО С ВРОЖДЁННЫМ СВИЩОМ ШЕИ ЯВЛЯЕТСЯ ЕГО
 1. иссечение
 2. перевязка
 3. прошивание
 4. склерозирование
- 30) К ПОКАЗАНИЯМ ДЛЯ ЦИСТЭКТОМИИ РАДИКУЛЯРНЫХ КИСТ ЧЕЛЮСТЕЙ ОТНОСЯТ
 1. небольшие размеры (в области 3 зубов)
 2. прорастание кисты в полость носа
 3. прорастание кисты в верхнечелюстную пазуху
 4. деструкцию наружной кортикальной пластинки челюсти
- 31) ОРОНАЗАЛЬНАЯ ЦИСТОТОМИЯ ПРОВОДИТСЯ У БОЛЬНЫХ ПРИ РАДИКУЛЯРНЫХ КИСТАХ
 1. прорастающих в верхнечелюстную пазуху

2. оттеснивших полость носа
 3. оттеснивших верхнечелюстную пазуху
 4. расположенных в области трёх и более зубов верхней челюсти
- 32) ПОДГОТОВКА К ОПЕРАЦИИ ЦИСТЭКТОМИЯ ВКЛЮЧАЕТ ПЛОМБИРОВАНИЕ
1. всех зубов, корни которых обращены в полость кисты
 2. корня \"причинного\" зуба
 3. корней всех зубов, прилежащих к кисте
 4. зубов-антагонистов
- 33) ПОДГОТОВКА К ОПЕРАЦИИ ЦИСТОТОМИИ ВКЛЮЧАЕТ ПЛОМБИРОВАНИЕ
1. корня \"причинного\" зуба
 2. корней всех зубов, прилежащих к кисте
 3. всех зубов, корни которых обращены в полость кисты
 4. тех зубов, корни которых запломбированы не полностью
- 34) ДВУХЭТАПНАЯ ЦИСТЭКТОМИЯ ПРИ ЛОКАЛИЗАЦИИ РАДИКУЛЯРНОЙ КИСТЫ НА ВЕРХНЕЙ ЧЕЛЮСТИ ПРОВОДИТСЯ В ТЕХ СЛУЧАЯХ, КОГДА КИСТА БОЛЬШИХ РАЗМЕРОВ
1. оттесняет дно верхнечелюстной пазухи
 2. прорастает поднадкостнично
 3. располагается во фронтальном отделе
 4. часто нагнаивается
- 35) ОСНОВНЫМ МЕТОДОМ ЛЕЧЕНИЯ БОЛЬНОГО С ФИБРОМАТОЗОМ ЯВЛЯЕТСЯ
1. иссечение новообразования вместе с надкостницей
 2. химиотерапия
 3. лучевая терапия
 4. резекция челюсти
- 36) ОСНОВНЫМ МЕТОДОМ ЛЕЧЕНИЯ БОЛЬНЫХ С КАВЕРНОЗНОЙ ГЕАНГИОМОЙ ЯВЛЯЕТСЯ
1. склерозирующая терапия
 2. прошивание
 3. электрорезекция
 4. лучевое воздействие
- 37) ПРИЧИНОЙ РАЗВИТИЯ РАДИКУЛЯРНЫХ КИСТ ЧЕЛЮСТЕЙ ЯВЛЯЕТСЯ
1. воспалительный процесс в периапикальных тканях
 2. порок развития одонтогенного эпителия
 3. аутоинфекция
 4. изолированный перелом альвеолярного отростка
- 38) КЛИНИЧЕСКИМ ПРОЯВЛЕНИЕМ РАДИКУЛЯРНОЙ КИСТЫ ЧЕЛЮСТИ ЯВЛЯЕТСЯ
1. безболезненное выбухание участка челюсти
 2. гематома
 3. боль при открывании рта
 4. нарушение глотания
- 39) ПУНКТАТ РАДИКУЛЯРНОЙ КИСТЫ ВНЕ ВОСПАЛЕНИЯ ИМЕЕТ ВИД
1. опалесцирующей жидкости с кристаллами холестерина
 2. творожистой массы грязно-белого цвета
 3. прозрачной жидкости
 4. вязкой жидкости с фибринозными включениями
- 40) НА НИЖНЕЙ ЧЕЛЮСТИ ПРИЧИНОЙ ОСТРОГО ГНОЙНОГО ПЕРИОСТИТА ЧАЩЕ ВСЕГО ЯВЛЯЮТСЯ
1. моляры
 2. премоляры
 3. резцы
 4. клыки
- 41) БОЛИ НЕЯСНОЙ ЛОКАЛИЗАЦИИ, ИМИТИРУЮЩИЕ БОЛИ В ЗУБАХ, МОГУТ

ВСТРЕЧАТЬСЯ ПРИ

1. остеогенной саркоме
 2. остеоме
 3. одонтоме
 4. гемангиоме
- 42) ВЗДУТИЕ КОСТИ ПРИ ВНУТРИКОСТНОЙ КИСТЕ ОБЪЯСНЯЕТСЯ
1. заполнением полости кисты трансудатом
 2. скоплением гноя в кистозной полости
 3. деструктивными изменениями вокруг кисты
 4. продуктивными изменениями в кости
- 43) ДЛЯ РЕНТГЕНОЛОГИЧЕСКОЙ КАРТИНЫ АМЕЛОБЛАСТОМЫ ХАРАКТЕРНО
1. ячеистое строение образования
 2. уплотнение костной ткани
 3. разряжение без чётких контуров
 4. наличие зуба в полости образования
- 44) АМЕЛОБЛАСТОМА РАЗВИВАЕТСЯ В
1. челюстях
 2. костях лицевого черепа
 3. костях мозгового черепа
 4. трубчатых костях
- 45) ПРИ ДОБРОКАЧЕСТВЕННЫХ НОВООБРАЗОВАНИЯХ ВЕРХНЕЙ ЧЕЛЮСТИ В ПРЕДЕЛАХ АЛЬВЕОЛЯРНОЙ ЧАСТИ ПРОВОДИТСЯ
1. частичная резекция верхней челюсти
 2. резекция верхней челюсти
 3. половинная резекция верхней челюсти
 4. химиотерапия
- 46) ДОСТУП ДЛЯ ОПЕРАЦИИ ЧАСТИЧНОЙ РЕЗЕКЦИИ ВЕРХНЕЙ ЧЕЛЮСТИ ПРОВОДИТСЯ СПОСОБОМ
1. внутриротовым
 2. по Евдокимову
 3. по Рудько
 4. по Диффенбаху
- 47) АТЕРОМА ПРЕДСТАВЛЯЕТ СОБОЙ ОПУХОЛЕПОДОБНОЕ ОБРАЗОВАНИЕ, ВОЗНИКШЕЕ ВСЛЕДСТВИЕ
1. закупорки сальной железы
 2. закупорки потовой железы
 3. закупорки слюнной железы
 4. отложения атероматозных масс в сосудах
- 48) СИРИНГОМА ПРЕДСТАВЛЯЕТ СОБОЙ ОПУХОЛЬ ЖЕЛЕЗЫ
1. потовой
 2. сальной
 3. малой слюнной
 4. большой слюнной
- 49) ДОБРОКАЧЕСТВЕННАЯ ОПУХОЛЬ, ПРОИСХОДЯЩАЯ ИЗ ПОКРОВНОГО ЭПИТЕЛИЯ, ЯВЛЯЕТСЯ
1. папилломой
 2. фибромой
 3. карциномой
 4. саркомой
- 50) КЛИНИЧЕСКАЯ КАРТИНА ПЕРИФЕРИЧЕСКОЙ ГИГАНТОКЛЕТОЧНОЙ ГРАНУЛЁМЫ ХАРАКТЕРИЗУЕТСЯ
1. синюшно-бурым бугристым новообразованием на десне мягкой консистенции
 2. ограниченным участком ороговения десны

3. рыхлым болезненным кровоточащим новообразованием десны
 4. 2-3 эрозиями десны, без тенденции к кровоточивости и эпителизации
- 51) КЛИНИЧЕСКАЯ КАРТИНА АМЕЛОБЛАСТОМЫ ХАРАКТЕРИЗУЕТСЯ
1. безболезненной деформацией челюсти в виде вздутия
 2. болезненным дефектом костной ткани челюсти
 3. рыхлым болезненным кровоточащим новообразованием десны
 4. плотным болезненным инфильтратом в области нескольких зубов
- 52) К ИНВАЗИВНЫМ МЕТОДАМ ДИАГНОСТИКИ НОВООБРАЗОВАНИЙ ЧЕЛЮСТНО-ЛИЦЕВОЙ ОБЛАСТИ (ЧЛО) ОТНОСИТСЯ
1. цитологическое исследование кисты путём пункции
 2. цитологическое исследование язвы языка путём отпечатка
 3. ультразвуковое исследование опухоли
 4. магнитно-резонансная томография
- 53) ДИАГНОЗ "МЕЛАНОМА" МОЖЕТ БЫТЬ ПОСТАВЛЕН НА ОСНОВАНИИ
1. эксцизионной биопсии
 2. инцизионной биопсии
 3. сердцевинной биопсии
 4. тонкоигольной пункции
- 54) ДЕСТРУКЦИЯ КОСТНОЙ ТКАНИ ТВЁРДОГО НЁБА МОЖЕТ НАБЛЮДАТЬСЯ ПРИ
1. цилиндроме
 2. аденолимфоме
 3. полиморфной аденоме
 4. папилломе
- 55) РЕНТГЕНОЛОГИЧЕСКАЯ КАРТИНА АМЕЛОБЛАСТОМЫ ХАРАКТЕРИЗУЕТСЯ
1. деструкцией кости в виде множественных очагов разрежения, разделённых костными перегородками
 2. костными изменениями типа "\"тающего сахара\""
 3. резорбцией кортикальной пластинки челюсти на всём протяжении
 4. диффузной деструкцией губчатого вещества челюсти на всём протяжении
- 56) ДЛЯ РЕНТГЕНОЛОГИЧЕСКОЙ КАРТИНЫ КИСТОЗНОЙ ФОРМЫ ГИГАНТОКЛЕТОЧНОЙ ОПУХОЛИ ХАРАКТЕРНО
1. наличие мелких полостей, разделённых костными перегородками
 2. очаговое разрежение в виде кисты с чёткими границами
 3. разрушение кортикального слоя бесструктурным очагом разрежения, рассасывание верхушек корней зубов
 4. наличие кисты с зачатком зуба
- 57) ПУНКТАТ ВРОЖДЁННОЙ КИСТЫ ШЕИ ВНЕ ВОСПАЛЕНИЯ ИМЕЕТ ВИД
1. прозрачной опалесцирующей жидкости
 2. гноя
 3. лимфы
 4. крови
- 58) ДЛЯ РЕНТГЕНОЛОГИЧЕСКОЙ КАРТИНЫ РАДИКУЛЯРНОЙ КИСТЫ ХАРАКТЕРНЫ ИЗМЕНЕНИЯ КОСТНОЙ ТКАНИ
1. с чёткими контурами в области верхушек одного или нескольких зубов
 2. в виде "\"тающего сахара\""
 3. с нечёткими границами в области одного или нескольких зубов
 4. в виде нескольких полостей с чёткими контурами
- 59) ПОЯВЛЕНИЕ БОЛЕЙ В УВЕЛИЧЕННЫХ ЛИМФАТИЧЕСКИХ УЗЛАХ ЧЕЛЮСТНО-ЛИЦЕВОЙ ОБЛАСТИ И ШЕИ ПОСЛЕ ПРИЁМА НЕБОЛЬШИХ ДОЗ АЛКОГОЛЯ ХАРАКТЕРНО ДЛЯ
1. лимфогранулематоза
 2. метастазов плоскоклеточного рака
 3. метастазов меланомы

4. синдрома Шёгрена
- 60) ПОД ОНКОЛОГИЧЕСКОЙ НАСТОРОЖЁННОСТЬЮ ПОНИМАЮТ ЗНАНИЕ
 1. ранних симптомов заболевания
 2. допустимых доз лучевой терапии
 3. препаратов для лечения
 4. результатов биопсии
- 61) К ПОКАЗАНИЯМ К ПРОВЕДЕНИЮ ОПЕРАЦИИ ЦИСТЭКТОМИИ ОТНОСЯТ
 1. небольших размеров кисту, расположенную в пределах 1-2 зубов
 2. большие кисты верхней челюсти с разрушением костного дна полости носа и нёбной пластинки
 3. кисту, в полость которой проецируются 3 и более интактных зуба
 4. обширные кисты с резким истончением основания
- 62) ПРОФИЛАКТИКОЙ РАДИКУЛЯРНЫХ КИСТ ЧЕЛЮСТЕЙ ЯВЛЯЕТСЯ
 1. лечение хронических форм периодонтита
 2. профессиональная гигиена полости рта
 3. отбеливание зубов
 4. удаление сверхкомплектных зубов
- 63) К СПЕЦИАЛЬНЫМ МЕТОДАМ ОБСЛЕДОВАНИЯ, ПРИМЕНЯЕМЫМ ХИРУРГОМ-СТОМАТОЛОГОМ, ОТНОСИТСЯ
 1. биопсия
 2. осмотр
 3. перкуссия
 4. аускультация
- 64) ОСНОВНЫМ ПРЕДРАСПОЛАГАЮЩИМ ФАКТОРОМ В РАЗВИТИИ ЗЛОКАЧЕСТВЕННЫХ ОПУХОЛЕЙ СЛИЗИСТОЙ ОБОЛОЧКИ ПОЛОСТИ РТА ЯВЛЯЕТСЯ
 1. хроническая травма
 2. вторичная адентия
 3. гиперсаливация
 4. наличие зубных камней
- 65) ОПЕРАТИВНЫЕ ВМЕШАТЕЛЬСТВА, КОТОРЫЕ НАПРАВЛЕННЫ НА УМЕНЬШЕНИЕ ВЫРАЖЕННОСТИ И ЧАСТИЧНОЕ УСТРАНЕНИЕ СИМПТОМОВ, НАЗЫВАЮТСЯ
 1. паллиативные
 2. бескровные
 3. экстренные
 4. радикальные
- 66) НАИБОЛЕЕ ДОСТОВЕРНЫМ ПРИЗНАКОМ В ДИАГНОСТИКЕ ПОДКОЖНОЙ ГРАНУЛЁМЫ ЯВЛЯЕТСЯ
 1. наличие соединительнотканного тяжа с внутрикостным очагом деструкции
 2. рентгенография зубов
 3. электроодонтодиагностика (ЭОД) «причинного» зуба
 4. цитологическое исследование свищевого содержимого
- 67) КОРОНАРОРАДИКУЛЯРНАЯ СЕПАРАЦИЯ ВОЗМОЖНА В СЛУЧАЕ ЛОКАЛИЗАЦИИ ОЧАГА ДЕСТРУКЦИИ
 1. в области фуркации 3.6 зуба
 2. у верхушки переднего щёчного корня 1.6 зуба
 3. у верхушек обоих корней 4.6 зуба
 4. в области верхушки корня 3.1 зуба
- 68) ЛЕЧЕНИЕ ЛИПОМЫ ЗАКЛЮЧАЕТСЯ В
 1. хирургическом иссечении
 2. динамическом наблюдении
 3. лучевой терапии
 4. устранении причинного фактора
- 69) ПРИ ЛЕЧЕНИИ ОБЛИГАТНЫХ ПРЕДРАКОВ ПРЕДПОЧТЕНИЕ ОТДАЮТ
 1. иссечению

2. лазеротерапии
 3. рефлексотерапии
 4. динамическому наблюдению
- 70) ПРИ ИССЕЧЕНИИ МЕЛАНОМЫ НУЖНО ОТСТУПИТЬ ОТ ЕЁ КРАЯ НА (В СМ)
1. 3
 2. 2
 3. 1
 4. 0,5
- 71) ХИРУРГИЧЕСКОЕ ЛЕЧЕНИЕ ОСТЕОБЛАСТОКЛАСТОМЫ ЗАКЛЮЧАЕТСЯ В
1. резекции челюсти в пределах здоровых тканей
 2. выскабливании с выделением оболочки
 3. удалении причинных зубов
 4. иссечении изменённой слизистой оболочки

Эталон ответов (правильный ответ) в итоговом тесте под № 1

3.Промежуточная аттестация по дисциплине (модулю) включает в себя зачет

Форма промежуточной аттестации – зачет с оценкой

Вопросы к зачёту с оценкой (ПК-5; ПК-6; ПК-9):

- 1.Определение опухоли. Организация онкологической службы.
- 2.Статистика, классификация. МГКО ВОЗ.
- 3.Современные представления о биологической сущности опухолей. Онкологическая настороженность, онкологическая доктрина.
- 4.Предрасполагающие факторы возникновения злокачественных опухолей челюстно-лицевой области.
- 5.Методы обследования пациентов с целью диагностики онкологических заболеваний.
- 6.Специальные методы исследования (ЭОД, рентгенодиагностика, морфологические методы, исследования крови).
- 7.Предраковые состояния кожи лица, красной каймы губ и слизистой оболочки. Клинические проявления, принцип лечения.
- 8.Опухолоподобные заболевания челюстно-лицевой области. Клинические проявления, принцип лечения.
- 9.Одонтогенные и неодонтогенные кисты челюстей. Клинические проявления, принцип лечения.
- 10.Врожденные кисты и свищи лица и шеи. Классификация. Клинические проявления, принцип лечения.
- 11.Доброкачественные опухоли лица и шеи. Клинические проявления, принцип лечения.
- 12.Опухоли мягких тканей. Плоскоклеточная папиллома. Сосочковая гиперплазия.Клинические проявления, принцип лечения.
- 13.Одонтогенные опухоли. Одонтома, цементома, эпюлис, амелобластома. Клинические проявления, принцип лечения.
- 14.Остеогенные и неостеогенные опухоли челюстей. Остеобластокластома, осетома, остоеид-остеома, фиброма, хондрома, остеохондрома. Клинические проявления, принцип лечения.
- 15.Общие принципы лечения больных со злокачественными опухолями челюстно-лицевой области. 16.Базально-клеточный рак. Клиника, диагностика и лечение.
- 17.Плоскоклеточный рак кожи лица. Клиника, диагностика и лечение.
- 18.Рак губы. Клиника, диагностика, лечение. Профилактика.
- 19.Рак языка Клиника, диагностика, лечение. Профилактика.
- 20.Злокачественные опухоли челюстей. Клинические проявления, принцип лечения.
- 21.Доброкачественные и злокачественные опухоли слюнных желез. Клинические проявления, принцип лечения.
- 22.Показания для проведения лучевой терапии в зависимости от морфологической структуры и стадии опухоли. Методы проведения. Осложнения
- 23.Остеорадионекроз челюстей, клиника, диагностика, лечение
- 24.Классификация лучевых повреждений. Общая лучевая реакция.
- 25.Ранние и поздние лучевые повреждения.

4. Методические материалы, определяющие процедуры оценивания знаний, умений, навыков и (или) опыта деятельности, характеризующих этапы формирования компетенций.

Основными этапами формирования указанных компетенций при изучении обучающимися дисциплины являются последовательное изучение содержательно связанных между собой *разделов (тем)* учебных занятий. Изучение каждого раздела (темы) предполагает овладение обучающимися необходимыми компетенциями. Результат аттестации обучающихся на различных этапах формирования компетенций показывает уровень освоения компетенций обучающимися.

4.1. Перечень компетенций, планируемых результатов обучения и критериев оценивания освоения компетенций

Формируемая компетенция	Содержание компетенции	Планируемые результаты обучения (показатели достижения заданного уровня освоения компетенций)	Критерии оценивания результатов обучения (дескрипторы) по шкале зачтено/не зачтено				
			1	2	3	4	5
ПК-5	готовностью к сбору и анализу жалоб пациента, данных его анамнеза, результатов осмотра, лабораторных, инструментальных, патолого-анатомических и иных исследований в целях распознавания состояния или установления факта наличия или отсутствия стоматологического заболевания	Знать: понятия этиологии, патогенеза, морфогенеза, патоморфоза, принципы классификации стоматологических заболеваний; функциональное состояние челюстно-лицевой области в норме и при патологии; структурные и функциональные основы болезней и патологических процессов, причины, основные механизмы развития и исходов типовых патологических процессов у пациентов со стоматологической патологией	Отсутствие знаний понятий этиологии, патогенеза, морфогенеза, патоморфоза, принципов классификации стоматологических заболеваний; функционального состояния челюстно-лицевой области в норме и при патологии; структурных и функциональных основ болезней и патологических процессов, причин, основных механизмов развития и исходов	Фрагментарные знания понятий этиологии, патогенеза, морфогенеза, патоморфоза, принципов классификации стоматологических заболеваний; функционального состояния челюстно-лицевой области в норме и при патологии; структурных и функциональных основ болезней и патологических процессов, причин, основных механизмов развития и исходов	Общие, но не структурированные знания понятий этиологии, патогенеза, морфогенеза, патоморфоза, принципов классификации стоматологических заболеваний; функционального состояния челюстно-лицевой области в норме и при патологии; структурных и функциональных основ болезней и патологических процессов, причин, основных механизмов	В целом сформированные, но содержащие отдельные пробелы знания понятий этиологии, патогенеза, морфогенеза, патоморфоза, принципов классификации стоматологических заболеваний; функционального состояния челюстно-лицевой области в норме и при патологии; структурных и функциональных основ болезней и патологических процессов, причин, основных механизмов	Сформированные систематические знания понятий этиологии, патогенеза, морфогенеза, патоморфоза, принципов классификации стоматологических заболеваний; функционального состояния челюстно-лицевой области в норме и при патологии; структурных и функциональных основ болезней и патологических процессов, причин, основных механизмов

			типовых патологических процессов у пациентов со стоматологической патологией	типовых патологических процессов у пациентов со стоматологической патологией	развития и исходов типовых патологических процессов у пациентов со стоматологической патологией	основных механизмов развития и исходов типовых патологических процессов у пациентов со стоматологической патологией	механизмов развития и исходов типовых патологических процессов у пациентов со стоматологической патологией
		Уметь: Проводить первичный осмотр пациентов со стоматологической патологией, интерпретировать результаты наиболее распространенных методов лабораторной, инструментальной и функциональной диагностики заболеваний челюстно-лицевой области	Отсутствие умений проводить первичный осмотр пациентов со стоматологической патологией, интерпретировать результаты наиболее распространенных методов лабораторной, инструментальной и функциональной диагностики заболеваний челюстно-лицевой области	Частично освоенные умения проводить первичный осмотр пациентов со стоматологической патологией, интерпретировать результаты наиболее распространенных методов лабораторной, инструментальной и функциональной диагностики заболеваний челюстно-лицевой области	В целом успешно, но не систематически умения проводить первичный осмотр пациентов со стоматологической патологией, интерпретировать результаты наиболее распространенных методов лабораторной, инструментальной и функциональной диагностики заболеваний челюстно-лицевой области	В целом успешно, но содержащие отдельные пробелы умения проводить первичный осмотр пациентов со стоматологической патологией, интерпретировать результаты наиболее распространенных методов лабораторной, инструментальной и функциональной диагностики заболеваний челюстно-лицевой области	Сформированное умение проводить первичный осмотр пациентов со стоматологической патологией, интерпретировать результаты наиболее распространенных методов лабораторной, инструментальной и функциональной диагностики заболеваний челюстно-лицевой области

		Владеть: Навыками анализа жалоб, анамнеза, данных осмотра и дополнительных методов исследования для диагностики стоматологических заболеваний в рамках изучаемой дисциплины	Отсутствие навыков анализа жалоб, анамнеза, данных осмотра и дополнительных методов исследования для диагностики стоматологических заболеваний в рамках изучаемой дисциплины	Фрагментарное применение навыков анализа жалоб, анамнеза, данных осмотра и дополнительных методов исследования для диагностики стоматологических заболеваний в рамках изучаемой дисциплины	В целом успешное, но не систематически проявляемое владение навыками анализа жалоб, анамнеза, данных осмотра и дополнительных методов исследования для диагностики стоматологических заболеваний в рамках изучаемой дисциплины	В целом успешное, но содержащее отдельные пробелы навыки анализа жалоб, анамнеза, данных осмотра и дополнительных методов исследования для диагностики стоматологических заболеваний в рамках изучаемой дисциплины	Успешное и систематически применяемые навыки анализа жалоб, анамнеза, данных осмотра и дополнительных методов исследования для диагностики стоматологических заболеваний в рамках изучаемой дисциплины
--	--	---------------------------------------------------------------------------------------------------------------------------------------------------------------------------------------	------------------------------------------------------------------------------------------------------------------------------------------------------------------------------	--------------------------------------------------------------------------------------------------------------------------------------------------------------------------------------------	--------------------------------------------------------------------------------------------------------------------------------------------------------------------------------------------------------------------------------	--------------------------------------------------------------------------------------------------------------------------------------------------------------------------------------------------------------------	--------------------------------------------------------------------------------------------------------------------------------------------------------------------------------------------------------

Формируемая компетенция	Содержание компетенции	Планируемые результаты обучения (показатели достижения заданного уровня освоения компетенций)	Критерии оценивания результатов обучения (дескрипторы) по шкале зачтено/не зачтено				
			1	2	3	4	5
ПК-6	способность к определению у пациента основных патологических состояний, симптомов, синдромов стоматологических заболеваний,	Знать: Основные патологические состояния, симптомы, синдромы стоматологических заболеваний, нозологических форм. Принципы формулировки стоматологических диагнозов на основе	Отсутствие знаний основных патологических состояний, симптомов, синдромов стоматологических заболеваний,	Фрагментарные знания основных патологических состояний, симптомов, синдромов стоматологических заболеваний,	Общие, но не структурированные знания основных патологических состояний, симптомов, синдромов стоматологических	В целом сформированные, но содержащие отдельные пробелы знания основных патологических состояний,	Сформированные систематические знания основных патологических состояний, симптомов, синдромов

	<p>нозологических форм в соответствии с Международной статистической классификацией болезней и проблем, связанных со здоровьем X пересмотра</p>	<p>Международной статистической классификацией болезней и проблем, связанных со здоровьем X пересмотра</p>	<p>нозологических форм, принципов формулировок и стоматологических диагнозов на основе Международной статистической классификацией болезней и проблем, связанных со здоровьем X пересмотра</p>	<p>нозологических форм, принципов формулировок и стоматологических диагнозов на основе Международной статистической классификацией болезней и проблем, связанных со здоровьем X пересмотра</p>	<p>еских заболеваний, нозологических форм, принципов формулировок и стоматологических диагнозов на основе Международной статистической классификацией болезней и проблем, связанных со здоровьем X пересмотра</p>	<p>симптомов, синдромов стоматологических заболеваний, нозологических форм, принципов формулировок и стоматологических диагнозов на основе Международной статистической классификацией болезней и проблем, связанных со здоровьем X пересмотра</p>	<p>стоматологических заболеваний, нозологических форм, принципов формулировок и стоматологических диагнозов на основе Международной статистической классификацией болезней и проблем, связанных со здоровьем X пересмотра</p>
		<p>Уметь: применять Международную статистическую классификацию болезней и проблем, связанных со здоровьем X пересмотра в своей профессиональной деятельности</p>	<p>Отсутствие умений применять Международную статистическую классификацию болезней и проблем, связанных со здоровьем X пересмотра в своей профессиональной деятельности</p>	<p>Частично освоенные умения применять Международную статистическую классификацию болезней и проблем, связанных со здоровьем X пересмотра в своей профессиональной деятельности</p>	<p>В целом успешно, но не систематически освоенные умения применять Международную статистическую классификацию болезней и проблем, связанных со здоровьем X пересмотра в своей профессиональной деятельности</p>	<p>В целом успешно, но содержащие отдельные пробелы умения применять Международную статистическую классификацию болезней и проблем, связанных со здоровьем X пересмотра в своей профессиональной деятельности</p>	<p>Сформированное умение применять Международную статистическую классификацию болезней и проблем, связанных со здоровьем X пересмотра в своей профессиональной деятельности</p>

			льной деятельности	профессиональной деятельности	здоровьем X пересмотра в своей профессиональной деятельности	здоровьем X пересмотра в своей профессиональной деятельности	льной деятельности
		Владеть: навыками формулировки диагнозов у пациентов с различной стоматологической патологией на основе Международной статистической классификацией болезней и проблем, связанных со здоровьем X пересмотра в рамках изучаемой дисциплины	Отсутствие навыков формулировок и диагнозов у пациентов с различной стоматологической патологией на основе Международной статистической классификацией болезней и проблем, связанных со здоровьем X пересмотра в рамках изучаемой дисциплины	Фрагментарное применение навыков формулировок и диагнозов у пациентов с различной стоматологической патологией на основе Международной статистической классификацией болезней и проблем, связанных со здоровьем X пересмотра в рамках изучаемой дисциплины	В целом успешное, но не систематически проявляемое владение навыками формулировок и диагнозов у пациентов с различной стоматологической патологией на основе Международной статистической классификацией болезней и проблем, связанных со здоровьем X пересмотра в рамках изучаемой дисциплины	В целом успешное, но содержащее отдельные пробелы навыки формулировок и диагнозов у пациентов с различной стоматологической патологией на основе Международной статистической классификацией болезней и проблем, связанных со здоровьем X пересмотра в рамках изучаемой дисциплины	Успешное и систематически применяемые навыки формулировок и диагнозов у пациентов с различной стоматологической патологией на основе Международной статистической классификацией болезней и проблем, связанных со здоровьем X пересмотра в рамках изучаемой дисциплины

Формируемая компетенция	Содержание компетенции	Планируемые результаты обучения	Критерии оценивания результатов обучения (дескрипторы) по шкале зачтено/не зачтено
-------------------------	------------------------	---------------------------------	------------------------------------------------------------------------------------

		(показатели достижения заданного уровня освоения компетенций)	1	2	3	4	5
ПК-9	готовностью к ведению и лечению пациентов со стоматологическими заболеваниями в амбулаторных условиях и условиях дневного стационара	<p>Знать: Особенности медицинской помощи пациентам со стоматологическими заболеваниями в амбулаторно поликлинических условиях и условиях дневного стационара</p>	Отсутствие знаний особенностей медицинской помощи пациентам со стоматологическими заболеваниями и в амбулаторно поликлинических условиях и условиях дневного стационара	Фрагментарные знания особенностей медицинской помощи пациентам со стоматологическими заболеваниями и в амбулаторно поликлинических условиях и условиях дневного стационара	Общие, но не структурированные знания особенностей медицинской помощи пациентам со стоматологическими заболеваниями в амбулаторно поликлинических условиях и условиях дневного стационара	В целом сформированные, но содержащие отдельные пробелы знания особенностей медицинской помощи пациентам со стоматологическими заболеваниями и в амбулаторно поликлинических условиях и условиях дневного стационара	Сформированные систематические знания особенностей медицинской помощи пациентам со стоматологическими заболеваниями и в амбулаторно поликлинических условиях и условиях дневного стационара
		<p>Уметь: Диагностировать стоматологические заболевания и проводить их лечение в амбулаторно поликлинических условиях, проводить отбор пациентов для лечения в условиях дневного стационара</p>	Отсутствие умений диагностировать стоматологические заболевания и проводить их лечение в амбулаторно поликлинических условиях, проводить отбор пациентов для лечения в	Частично освоенные умения диагностировать стоматологические заболевания и проводить их лечение в амбулаторно поликлинических условиях, проводить отбор пациентов	В целом успешно, но не систематически усвоенные умения диагностировать стоматологические заболевания и проводить их лечение в амбулаторно поликлинических условиях, проводить	В целом успешно, но содержащие отдельные пробелы умения диагностировать стоматологические заболевания и проводить их лечение в амбулаторно поликлинических условиях, проводить	Сформированное умение диагностировать стоматологические заболевания и проводить их лечение в амбулаторно поликлинических условиях, проводить отбор пациентов для лечения в

			условиях дневного стационара	для лечения в условиях дневного стационара	проводить отбор пациентов для лечения в условиях дневного стационара	отбор пациентов для лечения в условиях дневного стационара	условиях дневного стационара
		Владеть: Алгоритмами ведения и лечения пациентов с различными стоматологическими заболеваниями в амбулаторно поликлинических условиях и условиях дневного стационара в рамках изучаемой дисциплины	Отсутствие навыков владения алгоритмами ведения и лечения пациентов с различными стоматологич ескими заболеваниям и в амбулаторно поликлиниче ских условиях и условиях дневного стационара в рамках изучаемой дисциплины.	Фрагментарн ое применение навыков владения алгоритмами ведения и лечения пациентов с различными стоматологич ескими заболеваниям и в амбулаторно поликлиниче ских условиях и условиях дневного стационара в рамках изучаемой дисциплины.	В целом успешное, но не систематичес ки проявляемое владение алгоритмами ведения и лечения пациентов с различными стоматологи ческими заболевания ми в амбулаторно поликлиниче ских условиях и условиях дневного стационара в рамках изучаемой дисциплины.	В целом успешное, но содержащее отдельные пробелы навыки владения алгоритмами ведения и лечения пациентов с различными стоматологич ескими заболеваниям и в амбулаторно поликлиничес ких условиях и условиях дневного стационара в рамках изучаемой дисциплины.	Успешное и систематичес ки применяемые навыки владения алгоритмами ведения и лечения пациентов с различными стоматологич ескими заболеваниям и в амбулаторно поликлиниче ских условиях и условиях дневного стационара в рамках изучаемой дисциплины.

4.2. Шкала, и процедура оценивания

4.2.1. Процедуры оценивания компетенций (результатов)

№	Компоненты контроля	Характеристика
1.	Способ организации	традиционный;
2.	Этапы учебной деятельности	Текущий контроль успеваемости, Промежуточная аттестация
3.	Лицо, осуществляющее контроль	преподаватель
4.	Массовость охвата	Групповой, индивидуальный;
5.	Метод контроля	Устный ответ, стандартизированный тестовый контроль, доклад/устное реферативное сообщение. Курация больного/разбор тематического больного, разбор истории болезни. Решение ситуационных задач(темы 6,7,8)

4.2.2. Шкалы оценивания компетенций (результатов освоения)

Для устного ответа:

- Оценка "отлично" выставляется студенту, если он глубоко и прочно усвоил программный материал, исчерпывающе, последовательно, четко и логически стройно его излагает, умеет тесно увязывать теорию с практикой, причем не затрудняется с ответом при видоизменении вопроса, использует в ответе материал монографической литературы, правильно обосновывает принятое решение, владеет разносторонними навыками и приемами обоснования своего ответа.
- Оценка "хорошо" выставляется студенту, если он твердо знает материал, грамотно и по существу излагает его, не допуская существенных неточностей в ответе на вопрос, владеет необходимыми навыками и приемами обоснования своего ответа.
- Оценка "удовлетворительно" выставляется студенту, если он имеет знания только основного материала, но не усвоил его деталей, допускает неточности, недостаточно правильные формулировки, нарушения логической последовательности в изложении программного материала.
- Оценка "неудовлетворительно" выставляется студенту, который не знает значительной части программного материала, допускает существенные ошибки, неуверенно, с большими затруднениями излагает материал.
- Как правило, оценка "неудовлетворительно" ставится студентам, которые не могут изложить без ошибок, носящих принципиальный характер материал, изложенный в обязательной литературе.

Для стандартизированного тестового контроля:

Оценка «отлично» выставляется при выполнении без ошибок более 90 % заданий.

Оценка «хорошо» выставляется при выполнении без ошибок более 70 % заданий.

Оценка «удовлетворительно» выставляется при выполнении без ошибок более 50 % заданий.

Оценка «неудовлетворительно» выставляется при выполнении без ошибок менее 50 % заданий.

Для оценки решения ситуационной задачи:

Оценка «отлично» выставляется, если задача решена грамотно, ответы на вопросы сформулированы четко. Эталонный ответ полностью соответствует решению студента, которое хорошо обосновано теоретически.

Оценка «хорошо» выставляется, если задача решена, ответы на вопросы сформулированы не достаточно четко. Решение студента в целом соответствует эталонному ответу, но не достаточно хорошо обосновано теоретически.

Оценка «удовлетворительно» выставляется, если задача решена не полностью, ответы не содержат всех необходимых обоснований решения.

Оценка «неудовлетворительно» выставляется, если задача не решена или имеет грубые теоретические ошибки в ответе на поставленные вопросы

Для оценки доклада/устного реферативного сообщения

Оценка «отлично» выставляется, если реферативное сообщение соответствует всем требованиям оформления, представлен широкий библиографический список. Содержание отражает собственный аргументированный взгляд студента на проблему. Тема раскрыта всесторонне, отмечается способность студента к интегрированию и обобщению данных первоисточников, присутствует логика изложения материала. Имеется иллюстративное сопровождение текста.

Оценка «хорошо» выставляется, если реферативное сообщение соответствует всем требованиям оформления, представлен достаточный библиографический список. Содержание отражает аргументированный взгляд студента на проблему, однако отсутствует собственное видение проблемы. Тема раскрыта всесторонне, присутствует логика изложения материала.

Оценка «удовлетворительно» выставляется, если реферативное сообщение не полностью соответствует требованиям оформления, не представлен достаточный библиографический список. Аргументация взгляда на проблему не достаточно убедительна и не охватывает полностью современное состояние проблемы. Вместе с тем присутствует логика изложения материала.

Оценка «неудовлетворительно» выставляется, если тема реферативного сообщения не раскрыта, отсутствует убедительная аргументация по теме работы, использовано не достаточное для раскрытия темы реферативного сообщения количество литературных источников.

Для курации больного

Отлично- Курация пациента обучающимся проводится с учетом строгого соблюдения этических и деонтологических норм и формы ношения медицинской одежды. Студент грамотно проводит расспрос и обследование пациента, правильно интерпретирует лабораторные и инструментальные методы исследования, проводит дифференциальную диагностику, формулирует диагноз и проводит коррекцию лечения пациента.

Хорошо - Курация пациента обучающимся проводится с учетом строгого соблюдения этических и деонтологических норм и формы ношения медицинской одежды. Студент грамотно проводит расспрос и обследование пациента, правильно, иногда недостаточно полно интерпретирует лабораторные и инструментальные методы исследования, при проведении дифференциальной диагностики может допускать ошибки не принципиального характера, формулирует диагноз и проводит коррекцию лечения пациента.

Удовлетворительно - Курация пациента обучающимся проводится с учетом строгого соблюдения этических и деонтологических норм и формы ношения медицинской одежды. Студент проводит расспрос и обследование пациента, допуская тактические ошибки, не всегда правильно интерпретирует лабораторные и инструментальные методы исследования, для проведения дифференциальной диагностики и формулировки диагноза и лечения пациента требуются наводящие вопросы преподавателя или чтение учебной литературы.

Неудовлетворительно - Курация пациента обучающимся проводится без учета этических и деонтологических норм. Студент проводит расспрос и обследование пациента, допуская ошибки, которые могут привести к неправильной диагностике и лечению пациента, не правильно интерпретирует лабораторные и инструментальные методы исследования, затрудняется с проведением дифференциальной диагностики, формулировкой диагноза и назначением лечения

Для разбора истории болезни

❖ Оценка «отлично» выставляется, если все разделы истории болезни интерпретированы полностью, отсутствуют ошибки при обсуждении предварительного, клинического диагноза, дифференциальной диагностике.

❖ Оценка «хорошо» выставляется, если в истории болезни интерпретированы все разделы, но есть недостатки в толковании имеющихся данных, отсутствуют ошибки при обсуждении предварительного, клинического диагноза, дифференциальной диагностике.

❖ Оценка «удовлетворительно» выставляется если при разборе истории болезни представлены, есть негрубые ошибки при обсуждении предварительного, клинического диагноза, дифференциальной диагностике.

❖ Оценка «неудовлетворительно» выставляется, если допущены грубые ошибки при обсуждении предварительного, клинического диагноза, проведении дифференциальной диагностики.

Для разбора тематического больного

❖ Отлично – студент правильно оценивает и интерпретирует данные о пациенте, грамотно проводит дифференциальную диагностику, определяет лечебную тактику.

❖ Хорошо – студент допускает отдельные ошибки, не принципиального характера при интерпретации данных о пациенте, проведении дифференциальной диагностики, определении лечебной тактики.

❖ Удовлетворительно – студент допускает частые ошибки, не принципиального характера при интерпретации данных о пациенте, проведении дифференциальной диагностики, определении лечебной тактики.

❖ Неудовлетворительно – студент допускает частые грубые ошибки, принципиального характера при интерпретации данных о пациенте, проведении дифференциальной диагностики, определении лечебной тактики.

4.3. Шкала и процедура оценивания промежуточной аттестации

Критерии оценки экзамена (в соответствии с п.4.1):

Оценка «отлично» выставляется, если при ответе на все вопросы билета студент демонстрирует полную сформированность заявленных компетенций, отвечает грамотно, полно, используя знания основной и дополнительной литературы.

Оценка «хорошо» выставляется, если при ответе на вопросы билета студент демонстрирует сформированность заявленных компетенций, грамотно отвечает в рамках обязательной литературы, возможны мелкие единичные неточности в толковании отдельных, не ключевых моментов.

Оценка «удовлетворительно» выставляется, если при ответе на вопросы билета студент демонстрирует частичную сформированность заявленных компетенций, нуждается в дополнительных вопросах, допускает ошибки в освещении принципиальных, ключевых вопросов.

Оценка «неудовлетворительно» выставляется, если при ответе на вопросы билета у студента отсутствуют признаки сформированности компетенций, не проявляются даже поверхностные знания по существу поставленного вопроса, плохо ориентируется в обязательной литературе.