

Электронная цифровая подпись



Утверждено 31 мая 2018 г.
протокол № 5

председатель Ученого Совета Лысов Н.А.

ученый секретарь Ученого Совета Бунькова Е.Б.

**ОЦЕНОЧНЫЕ МАТЕРИАЛЫ ДЛЯ
ПРОВЕДЕНИЯ ТЕКУЩЕГО КОНТРОЛЯ И ПРОМЕЖУТОЧНОЙ АТТЕСТАЦИИ
по дисциплине «ОРТОДОНТИЯ И ДЕТСКОЕ ПРОТЕЗИРОВАНИЕ»
Специальность 31.05.03 Стоматология
(уровень специалитета)
Направленность Стоматология
для лиц на базе среднего профессионального образования
(31.00.00 Клиническая медицина, 34.00.00 Сестринское дело), высшего образования
Форма обучения: очная
Квалификация (степень) выпускника: Врач-стоматолог
Срок обучения: 5 лет**

1. Перечень компетенций с указанием этапов их формирования в процессе освоения образовательной программы

№ п/п	Контролируемые разделы (темы) дисциплины (этапы формирования компетенций)	Код контролируемой компетенции (или её части) / и ее формулировка – по желанию	Наименование оценочного средства	Шкала оценивания
8 семестр				
1.	Организация работы клиники ортодонтии. Возрастные особенности развития зубочелюстной системы.	ОПК-11 ПК-8	Устный ответ, стандартизированный тестовый контроль, доклад/устное реферативное сообщение. Курация больного/разбор тематического больного, разбор истории болезни, решение ситуационных задач.	Пятибалльная шкала оценивания
2.	Классификация зубочелюстных аномалий. Этиология зубочелюстных аномалий.	ОПК-11 ПК-8	Устный ответ, стандартизированный тестовый контроль, доклад/устное реферативное сообщение. Курация больного/разбор тематического больного, разбор истории болезни, решение ситуационных задач.	Пятибалльная шкала оценивания
3.	Представление о дополнительных методах диагностики в ортодонтии. Антропометрические методы диагностики нарушений в зубочелюстно-лицевой области. Измерения диагностических моделей.	ОПК-11 ПК-8	Устный ответ, стандартизированный тестовый контроль, доклад/устное реферативное сообщение. Курация больного/разбор тематического больного, разбор истории болезни, решение ситуационных задач.	Пятибалльная шкала оценивания
4.	Рентгенологические методы диагностики. Методы изучения томограмм ВНЧС и ТРГ головы. Функциональные методы исследования.	ОПК-11 ПК-8	Устный ответ, стандартизированный тестовый контроль, доклад/устное реферативное сообщение. Курация больного/разбор тематического больного, разбор истории болезни, решение ситуационных задач.	Пятибалльная шкала оценивания
5.	Постановка диагноза и составление плана лечения.	ОПК-11 ПК-8	Устный ответ, стандартизированный тестовый контроль, доклад/устное реферативное сообщение. Курация больного/разбор тематического больного, разбор истории болезни, решение ситуационных задач.	Пятибалльная шкала оценивания
6.	Методы лечения зубочелюстных аномалий.	ОПК-11 ПК-8	Устный ответ, стандартизированный тестовый	Пятибалльная шкала

			контроль, доклад/устное реферативное сообщение. Курация больного/разбор тематического больного, разбор истории болезни, решение ситуационных задач.	оценивания
7.	Диагностика и лечение аномалий положения отдельных зубов.	ОПК-11 ПК-8	Устный ответ, стандартизированный тестовый контроль, доклад/устное реферативное сообщение. Курация больного/разбор тематического больного, разбор истории болезни, решение ситуационных задач.	Пятибалльная шкала оценивания
8.	Диагностика и лечение аномалий формы зубных рядов.	ОПК-11 ПК-8	Устный ответ, стандартизированный тестовый контроль, доклад/устное реферативное сообщение. Курация больного/разбор тематического больного, разбор истории болезни, решение ситуационных задач.	Пятибалльная шкала оценивания
9.	Диагностика и лечение сагиттальных аномалий окклюзии.	ОПК-11 ПК-8	Устный ответ, стандартизированный тестовый контроль, доклад/устное реферативное сообщение. Курация больного/разбор тематического больного, разбор истории болезни, решение ситуационных задач.	Пятибалльная шкала оценивания
9 семестр				
10.	Аномалии челюстно-черепных соотношений.	ОПК-11 ПК-8	Устный ответ, стандартизированный тестовый контроль, доклад/устное реферативное сообщение. Курация больного/разбор тематического больного, разбор истории болезни, решение ситуационных задач.	Пятибалльная шкала оценивания
11.	Диагностика и лечение вертикальных аномалий окклюзии.	ОПК-11 ПК-8	Устный ответ, стандартизированный тестовый контроль, доклад/устное реферативное сообщение. Курация больного/разбор тематического больного, разбор истории болезни, решение ситуационных задач.	Пятибалльная шкала оценивания
12.	Диагностика и лечение трансверзальных аномалий окклюзии.	ОПК-11 ПК-8	Устный ответ, стандартизированный тестовый контроль, доклад/устное	Пятибалльная шкала оценивания

			реферативное сообщение. Курация больного/разбор тематического больного, разбор истории болезни, решение ситуационных задач.	
13.	Зубочелюстное протезирование у детей и подростков.	ОПК-11 ПК-8	Устный ответ, стандартизированный тестовый контроль, доклад/устное реферативное сообщение. Курация больного/разбор тематического больного, разбор истории болезни, решение ситуационных задач.	Пятибалльная шкала оценивания
14.	Лечение зубочелюстных аномалий при врожденных пороках развития челюстно-лицевой области.	ОПК-11 ПК-8	Устный ответ, стандартизированный тестовый контроль, доклад/устное реферативное сообщение. Курация больного/разбор тематического больного, разбор истории болезни, решение ситуационных задач.	Пятибалльная шкала оценивания
15.	Ретенция результатов лечения и конструкции ретенционных аппаратов.	ОПК-11 ПК-8	Устный ответ, стандартизированный тестовый контроль, доклад/устное реферативное сообщение. Курация больного/разбор тематического больного, разбор истории болезни, решение ситуационных задач.	Пятибалльная шкала оценивания
16.	Возможности возникновения рецидивов зубочелюстных аномалий и методы их профилактики.	ОПК-11 ПК-8	Устный ответ, стандартизированный тестовый контроль, доклад/устное реферативное сообщение. Курация больного/разбор тематического больного, разбор истории болезни, решение ситуационных задач.	Пятибалльная шкала оценивания
17.	Применение компьютерной техники в клинике ортодонтии.	ОПК-11 ПК-8	Устный ответ, стандартизированный тестовый контроль, доклад/устное реферативное сообщение. Курация больного/разбор тематического больного, разбор истории болезни, решение ситуационных задач.	Пятибалльная шкала оценивания
18.	Диспансеризация детей с врождёнными пороками развития челюстно-лицевой области.	ОПК-11 ПК-8	Устный ответ, стандартизированный тестовый контроль, доклад/устное реферативное сообщение. Курация больного/разбор	Пятибалльная шкала оценивания

			тематического больного, разбор истории болезни, решение ситуационных задач.	
19.	Морфологические и функциональные особенности формирующейся зубочелюстной системы .	ОПК-11 ПК-8	Устный ответ, стандартизированный тестовый контроль, доклад/устное реферативное сообщение. Курация больного/разбор тематического больного, разбор истории болезни, решение ситуационных задач.	Пятибалльная шкала оценивания
20.	Система управления развитием зубочелюстной системы.	ОПК-11 ПК-8	Устный ответ, стандартизированный тестовый контроль, доклад/устное реферативное сообщение. Курация больного/разбор тематического больного, разбор истории болезни, решение ситуационных задач.	Пятибалльная шкала оценивания
21.	Лечебные мероприятия в ортодонтии.	ОПК-11 ПК-8	Устный ответ, стандартизированный тестовый контроль, доклад/устное реферативное сообщение. Курация больного/разбор тематического больного, разбор истории болезни, решение ситуационных задач.	Пятибалльная шкала оценивания

2. Текущий контроль успеваемости на занятиях семинарского типа (семинары, практические занятия, клинические практические занятия, практикумы, лабораторные работы), **включая задания самостоятельной работы обучающихся, проводится в формах:**

- устный ответ (в соответствии с темой занятия в рабочей программе дисциплины перечнем вопросов для самоконтроля при изучении разделов дисциплины –п.п. 4.2, 5.2 рабочей программы дисциплины);

- стандартизированный тестовый контроль по темам изучаемой дисциплины;

- подготовка доклада/устного реферативного сообщения;

- решение ситуационных задач;

- курация больного;

- разбор тематического больного;

- разбор истории болезни;

- иные формы контроля, определяемые преподавателем

Выбор формы текущего контроля на каждом занятии осуществляет преподаватель. Формы текущего контроля на одном занятии у разных обучающихся могут быть различными. Конкретную форму текущего контроля у каждого обучающегося определяет преподаватель. Количество форм текущего контроля на каждом занятии может быть различным и определяется преподавателем в зависимости от целей и задач занятия.

2.1 Типовые контрольные задания или иные материалы, необходимые для оценки знаний, умений, навыков и (или) опыта деятельности, характеризующих этапы формирования компетенций в процессе освоения образовательной программы

2.1 Типовые контрольные задания или иные материалы, необходимые для оценки знаний, умений, навыков и (или) опыта деятельности, характеризующих этапы формирования компетенций в процессе освоения образовательной программы

2.1.1. Стандартизированный тестовый контроль (по темам или разделам)

Ортодонтия и детское протезирование

8 семестр

Тема 1 Организация работы клиники ортодонтии. Возрастные особенности развития зубочелюстной системы.

1. В периоде от рождения до прорезывания первых временных зубов у детей отмечается:

1. Сагиттальная щель 14 мм
2. Вертикальная щель 55 мм
3. Десневые валики не выражены
4. Сагитальная щель отсутствует
5. Вертикальная щель отсутствует

2. Первое физиологическое повышение прикуса происходит в возрасте:

1. 12 мес.
2. 18 мес.
3. 24 мес.
4. 30 мес.

3. В период формирования прикуса временных зубов зубные ряды имеют форму:

1. Полуэллипса
2. Полукруга
3. Параболы
4. Трапецевидную
5. Седловидную

4. У ребенка в возрасте 4 лет физиологической нормой считается:

1. Дистальные поверхности вторых временных моляров расположены в одной плоскости
2. Между дистальными поверхностями вторых временных моляров формируется мезиальная ступень
3. Между дистальными поверхностями вторых временных моляров формируется дистальная ступень
4. Между дистальными поверхностями первых временных моляров формируется мезиальная ступень
5. Между дистальными поверхностями первых временных моляров формируется дистальная ступень

5. Второе физиологическое повышение прикуса происходит с прорезыванием:

1. Первого временного моляра
2. Первого постоянного моляра
3. Второго постоянного моляра
4. Первого постоянного премоляра
5. Второго постоянного премоляра

6. У ребенка 5 лет патологией зубочелюстной системы считается:

1. Рассасывание корней временных зубов
2. Отсутствие физиологической стираемости зубов
3. Наличие трем и диастемы
4. Превалирует функция жевания
5. Нижняя челюсть в результате активного роста смещается вперед

7. Третье физиологическое повышение прикуса происходит с прорезыванием:

1. Резцов
2. Премоляров
3. Клыков
4. Первых постоянных моляров
5. Вторых постоянных моляров

8. При рождении у ребенка отмечается следующее соотношение челюстей:

1. Прогнатическое
2. Ретрогеническое
3. Прогеническое
4. Прямое
5. Обратное

9. В период подготовки к смене временных зубов на постоянные отмечается следующее соотношение резцов в вертикальной плоскости:

1. Глубокая резцовая окклюзия
2. Прямая скользящая окклюзия
3. Вертикальная резцовая дизокклюзия

4. Глубокая резцовая дизокклюзия
10. На нижней челюсти самой широкой является:

1. Альвеолярная дуга
2. Базальная дуга
3. Зубная дуга
4. Альвеолярная и базальная дуги
5. Зубная и альвеолярная дуги

Эталон ответов

1	2	3	4	5	6	7	8	9	10
1	1	2	1	2	2	3	2	2	2

Тема 2 Классификация зубочелюстных аномалий. Этиология зубочелюстных аномалий.

1. При формировании физиологической окклюзии в боковом отделе зубы верхней челюсти:

1. Перекрывают зубы нижней челюсти на глубину срединной фиссуры.
2. Контактуют щечными буграми с одноименными буграми зубов нижней челюсти.
3. Контактуют щечными буграми со срединной фиссурой зубов нижней челюсти.
4. Не перекрывают зубы нижней челюсти
5. Контактуют щечными буграми с язычными буграми зубов нижней челюсти.

2. При ротовом типе дыхания формируется:

1. Глубокая резцовая окклюзия
2. Обратная резцовая дизокклюзия
3. Вертикальная резцовая дизокклюзия
4. Мезиальная окклюзия
5. Перекрестная окклюзия

3. При «инфантильном» типе глотания у детей формируется:

1. Глубокая резцовая дизокклюзия
2. Прямая резцовая окклюзия
3. Вертикальная резцовая дизокклюзия
4. Глубокая резцовая окклюзия
5. Мезиальная окклюзия

4. В случае преждевременной потери первого временного моляра существует риск развития:

1. Скученности зубов
2. Микрогнатии
3. Сужения зубного ряда
4. Расширения зубного ряда
5. Макрогнатия

5. К причинам развития дистальной окклюзии можно отнести:

1. Микрогнатию нижней челюсти
2. Макрогнатию нижней челюсти
3. Макрогнатию верхней и нижней челюсти

6. Классификация Энгля основана на смыкании:

1. резцов
2. челюстей
3. клыков
4. моляров
5. премоляров

7. При втором классе Энгля мезиально-щечный бугор первого моляра верхней челюсти находится:

1. в межбугровой фиссуре первого нижнего моляра
2. позади межбугровой фиссуры первого нижнего моляра
3. впереди от межбугровой фиссуры первого нижнего моляра
4. в межбугровой фиссуре второго нижнего моляра
5. позади межбугровой фиссуры второго нижнего моляра

8. При третьем классе Энгля мезиально-щечный бугор первого моляра верхней челюсти находится:

1. в межбугровой фиссуре первого нижнего моляра
2. позади межбугровой фиссуры первого нижнего моляра
3. впереди от межбугровой фиссуры первого нижнего моляра

4. в межбугровой фиссуре второго нижнего моляра

9. При первом классе Энгля щечный бугор первого моляра верхней челюсти находится:

1. в межбугровой фиссуре первого нижнего моляра
2. позади межбугровой фиссуры первого нижнего моляра
3. впереди от межбугровой фиссуры первого нижнего моляра
4. в межбугровой фиссуре второго нижнего моляра
5. позади межбугровой фиссуры второго нижнего моляра

10. Первый подкласс второго класса Энгля характеризуется:

1. скученностью верхних резцов
2. протрузией верхних резцов
3. ретрузией верхних резцов
4. протрузией нижних резцов
5. ретрузией нижних резцов

Эталон ответов

1	2	3	4	5	6	7	8	9	10
1	3	3	1	1	4	3	2	1	2

Тема 3 Представление о дополнительных методах диагностики в ортодонтии.

Антропометрические методы диагностики нарушений в зубочелюстно-лицевой области.

Измерения диагностических моделей.

1. Угол SNA на ТРГ определяет положение

1. апикального базиса верхней челюсти в сагитальной плоскости относительно плоскости основания черепа.
2. апикального базиса нижней челюсти в сагитальной плоскости относительно плоскости основания черепа.

2. Угол SNB на ТРГ определяет положение

1. апикального базиса верхней челюсти в сагитальной плоскости относительно плоскости основания черепа.
2. апикального базиса нижней челюсти в сагитальной плоскости относительно плоскости основания черепа.

3. Диагностику зубоальвеолярных и гнатических форм глубокого прикуса

1. проводят на основании
2. клинического обследования пациентов
3. клинического обследования пациентов, их ближайших родственников
4. и данных рентгенологического обследования
5. изучения боковых ТРГ головы
6. изучения диагностических моделей челюстей
7. изучения фотографии лица

4. Для глубокого прикуса характерны следующие изменения зубных рядов:

1. Зубоальвеолярное удлинение во фронтальном и боковых сегментах.
2. Зубоальвеолярное укорочение во фронтальном и боковых сегментах.
3. Зубоальвеолярное укорочение во фронтальном, зубоальвеолярное удлинение в боковых сегментах.
4. Зубоальвеолярное удлинение во фронтальном, зубоальвеолярное укорочение в боковых сегментах.
5. Зубоальвеолярное удлинение в боковых сегментах.

5. Для глубокого прикуса типичен тип роста лицевого скелета

1. нейтральный
2. горизонтальный
3. вертикальный

6. Индекс Тонна используют для определения:

1. Пропорциональности размеров верхнего и нижнего зубных рядов
2. Ширины зубного ряда
3. Длины зубного ряда
4. Пропорциональности верхних и нижних резцов
5. Длины нижней челюсти в постоянном прикусе

7. Метод Пона позволяет определить

1. Пропорциональность верхних и нижних резцов
2. Пропорциональность верхнего и нижнего зубных рядов
3. Ширину зубных рядов в области моляров и премоляров

- Длину апикального базиса

8.Для определения нарушения формы зубных рядов используют методику

- Пона
- Коркхауза
- Хауля-Гербера-Гербста
- Долгополовой
- Нанса

9.Ширину головы определяют между:

- Латерально расположенными точками eu – eu
- Точками zu – zu
- Точками go – go
- Точками op – gl
- Точками n – gn

10.Длину головы измеряют между точками:

- Op- gl
- eu – eu
- zu - zu
- go - go

Эталон ответов

1	2	3	4	5	6	7	8	9	10
1	2	5	4	3	4	3	3	1	1

Тема 4 Рентгенологические методы диагностики. Методы изучения томограмм ВНЧС и ТРГ головы. Функциональные методы исследования.

1.Для определения состояния височно-нижнечелюстных суставов необходимо провести:

- Рентгенографию по методике Парма
- Прицельную рентгенографию
- Панорамную рентгенографию
- Телерентгенографию
- Аксиальную рентгенографию

2.Для исследования размеров суставной щели ВНЧС целесообразно сделать:

- Панорамную рентгенографию
- Компьютерную томографию
- Прицельную рентгенографию
- Рентгенографию по методике Парма

3.Симметричность развития правой и левой половины нижней челюсти наиболее полно можно оценить с помощью:

- Панорамной рентгенографии
- Телерентгенографии в боковой проекции
- Телерентгенографии в прямой проекции

4.Функциональное состояние мышц челюстно-лицевой области определяют методом:

- Электромиографии
- Реопародонтографии
- Артофонографии
- Аксиографии

5.Методом миоэлектрографии можно определить:

- Тонус мышц во время выдвижения челюсти
- Графическую регистрацию потенциалов мышц
- Жевательную силу в состоянии сокращения

6.Какой тип дыхания следует считать аномальным?

- Ротовое дыхание
- Носовое дыхание
- Смешанный
- Грудной
- Абдоминальный

7.Метод Коркхауза основан на

- Зависимости суммы мезиодистальных размеров верхних резцов и ширины зубных рядов

2. Зависимости суммы мезиодистальных размеров верхних резцов и длины переднего отрезка зубного ряда
3. Зависимости ширины и длины зубных рядов
4. Пропорциональности размеров верхних и нижних резцов
5. Зависимости суммы мезиодистальных размеров нижних резцов и ширины зубных рядов

8.Реография области ВНЧС позволяет определить

1. Сократительную способность мышц челюстно-лицевой области
2. Гемодинамическое состояние сосудов ВНЧС
3. Движение суставных головок нижней челюсти
4. Выносливость тканей пародонта

9.Угол SNB на ТРГ определяет положение

1. апикального базиса верхней челюсти в саггитальной плоскости относительно плоскости основания черепа.
2. апикального базиса нижней челюсти в саггитальной плоскости относительно плоскости основания черепа.

10.Угол SpP/Pn на ТРГ определяет положение

1. апикального базиса верхней челюсти в саггитальной плоскости относительно плоскости основания черепа.
2. Наклон верхней челюсти относительно плоскости основания черепа.

Эталон ответов

1	2	3	4	5	6	7	8	9	10
1	2	3	1	1	1	2	2	2	2

Тема 5 Постановка диагноза и составление плана лечения.

1.До какого возраста пациента целесообразно проводить дистализацию первых постоянных моляров верхнего зубного ряда?

1. До 18 лет
2. До 16 лет
3. До 12 лет
4. До 9 лет
5. В любом возрасте

2.Показания к удалению первых премоляров верхнего зубного ряда:

1. Макродентия верхних зубов, микродентия нижних зубов
2. Дистальная окклюзия с глубокой резцовой окклюзией
3. Дистальная окклюзия с дистопией, ретенцией верхних клыков
4. Мезиальная окклюзия

3.Показаниями к применению брекет-системы являются:

1. любые нарушения окклюзии, формы зубных дуг и положения отдельных зубов в период временного прикуса;
2. любые нарушения окклюзии, формы зубных дуг и положения отдельных зубов в период постоянного прикуса;
3. любые нарушения окклюзии, формы зубных дуг и положения отдельных зубов во всех возрастных периодах формирования прикуса.

4.Рентгенографию кистей рук делают

1. для уточнения сроков окостенения
2. для прогноза роста челюстей
3. для сопоставления костного и зубного возраста
4. для изучения динамики роста организма
5. для выяснения аномалий развития скелета

5.Под «консервативной опорой» следует понимать опору, когда:

1. перемещаемые зубы двигаются быстрее опорных;
2. опорные зубы не перемещаются;
3. опорные и перемещаемые зубы двигаются навстречу друг другу равномерно;
4. опорные зубы двигаются быстрее, чем перемещаемые.
5. опорные и перемещаемые зубы двигаются в мезиальном направлении

6.Под «минимальной опорой» следует понимать опору, когда:

1. опорные зубы не перемещаются;
2. опорные и перемещаемые зубы двигаются навстречу с равной скоростью;

3. опорные зубы двигаются быстрее, чем перемещаемые;
4. перемещаемые зубы двигаются быстрее опорных.

7. Под «стационарной опорой» следует понимать опору, когда:

1. опорные зубы не перемещаются;
2. опорные и перемещаемые зубы неподвижны;
3. опорные зубы двигаются быстрее, чем перемещаемые;
4. опорные и перемещаемые зубы двигаются навстречу с равной скоростью.
5. перемещаемые зубы неподвижны

8. С современной точки зрения оптимальной силой для перемещения зубов является

1. Легкая продолжительная
2. Тяжелая непродолжительная
3. Тяжелая продолжительная

9. Перемещение анкилозированных зубов:

1. Возможно
2. Невозможно

10. При лечении с удалением по сравнению с неэкстракционным лечением вероятность углубления резцового перекрытия:

1. Увеличивается
2. Уменьшается
3. Остается постоянной

Эталон ответов

1	2	3	4	5	6	7	8	9	10
3	3	2	2	3	3	1	1	2	1

Тема 6 Методы лечения зубочелюстных аномалий.

1. К профилактическим ортодонтическим аппаратам относятся:

1. аппараты, используемые для лечения зубочелюстных аномалий
2. ретенционные аппараты
3. аппараты, предупреждающие развитие деформаций зубных рядов и челюстей

2. Лечебные аппараты используются для:

1. устранения вредных привычек
2. нормализации носового дыхания
3. исправления положения зубов, формы и размера зубного ряда и нормализации соотношения зубных рядов

3. Вестибулярная пластинка Хинца относится к аппаратам:

1. комбинированного типа действия
2. функционального типа действия
3. механического типа действия

4. Аппарат Брюкля применяется для лечения:

1. обратного резцового перекрытия
2. ретрузии нижних фронтальных зубов
3. скученности нижних фронтальных зубов
4. протрузии нижних фронтальных зубов

5. В аппарате Брюкля применяется:

1. накусочная площадка
2. наклонная плоскость
3. окклюзионная накладка
4. язычные пелоты
5. щечные пелоты

6. Какие элементы в регуляторах функций Френкеля стимулируют рост апикального базиса в трансверсальном направлении:

1. язычные пелоты
2. окклюзионные накладки
3. щечные пелоты
4. накусочная площадка
5. наклонная плоскость

7. Аппарат Наас применяется для:

1. дистализации моляров верхнего зубного ряда

2. расширения верхнего зубного ряда
3. Лечения открытого прикуса
4. Лечения глубокого прикуса

8.Регулятор функции Френкля I типа применяется для лечения:

1. дистальной окклюзии с сагиттальной резцовой дизокклюзией
2. мезиальной окклюзии
3. прямой резцовой окклюзии
4. передней перекрестной окклюзии

9.Длительность срока лечения регулятором функции Френкеля:

1. 6 месяцев
2. 4 недели
3. Около 1,5 лет
4. 2 месяца
5. 8 месяцев

10.Аппарат Андресена-Гойпля применяется:

1. В период сменного прикуса
2. В период временного прикуса
3. В постоянном прикусе
4. В период временного и постоянного прикуса

Эталон ответов

1	2	3	4	5	6	7	8	9	10
3	3	1	1	2	3	2	1	3	1

Тема 7 Диагностика и лечение аномалий положения отдельных зубов.

1. Смещение зуба вперед по зубной дуге, по сравнению с нормальным положением называется

- | | |
|-----------------|-----------------|
| 1. Дистопозиция | 6. Эндопозиция |
| 2. Мезиопозиция | 7. Супрапозиция |
| 3. Тортопозиция | 8. Инфрапозиция |
| 4. Транспозиция | 9. Протрузия |
| 5. Экзопозиция | 10. Ретрузия |

2. Смещение зуба назад по зубной дуге, по сравнению с нормальным положением называется

- | | |
|-----------------|-----------------|
| 1. Дистопозиция | 6. Эндопозиция |
| 2. Мезиопозиция | 7. Супрапозиция |
| 3. Тортопозиция | 8. Инфрапозиция |
| 4. Транспозиция | 9. Протрузия |
| 5. Экзопозиция | 10. Ретрузия |

3. Смещение зуба вестибулярно, по сравнению с нормальным положением называется

- | | |
|-----------------|-----------------|
| 1. Дистопозиция | 6. Эндопозиция |
| 2. Мезиопозиция | 7. Супрапозиция |
| 3. Тортопозиция | 8. Инфрапозиция |
| 4. Транспозиция | 9. Протрузия |
| 5. Экзопозиция | 10. Ретрузия |
| 11. | |

4. Смещение зуба орально, по сравнению с нормальным положением называется

- | | |
|-----------------|-----------------|
| 1. Дистопозиция | 6. Эндопозиция |
| 2. Мезиопозиция | 7. Супрапозиция |
| 3. Тортопозиция | 8. Инфрапозиция |
| 4. Транспозиция | 9. Протрузия |
| 5. Экзопозиция | 10. Ретрузия |

5. Положение зуба на нижней челюсти ниже нормального называется

- | | |
|-----------------|-----------------|
| 1. Дистопозиция | 6. Эндопозиция |
| 2. Мезиопозиция | 7. Супрапозиция |
| 3. Тортопозиция | 8. Инфрапозиция |
| 4. Транспозиция | 9. Протрузия |
| 5. Экзопозиция | 10. Ретрузия |

- 6. Положение зуба на нижней челюсти выше нормального называется**
1. Дистопозиция
 2. Мезиопозиция
 3. Тортопозиция
 4. Транспозиция
 5. Экзопозиция
 6. Эндопозиция
 7. Супрапозиция
 8. Инфрапозиция
 9. Протрузия
 10. Ретрузия
- 7. Разворот зуба вокруг своей оси называется**
1. Дистопозиция
 2. Мезиопозиция
 3. Тортопозиция
 4. Транспозиция
 5. Экзопозиция
 6. Эндопозиция
 7. Супрапозиция
 8. Инфрапозиция
 9. Протрузия
 10. Ретрузия
- 8. Нарушение последовательности расположения зубов называется**
1. Дистопозиция
 2. Мезиопозиция
 3. Тортопозиция
 4. Транспозиция
 5. Экзопозиция
 6. Эндопозиция
 7. Супрапозиция
 8. Инфрапозиция
 9. Протрузия
 10. Ретрузия
- 9. Наклон зуба кпереди называется**
1. Дистопозиция
 2. Мезиопозиция
 3. Тортопозиция
 4. Транспозиция
 5. Экзопозиция
 6. Эндопозиция
 7. Супрапозиция
 8. Инфрапозиция
 9. Протрузия
 10. Ретрузия
- 10. Наклон зуба назад называется**
1. Дистопозиция
 2. Мезиопозиция
 3. Тортопозиция
 4. Транспозиция
 5. Экзопозиция
 6. Эндопозиция
 7. Супрапозиция
 8. Инфрапозиция
 9. Протрузия
 10. Ретрузия

Эталон ответов

1	2	3	4	5	6	7	8	9	10
2	1	5	6	8	7	3	4	9	10

Тема 8 Диагностика и лечение аномалий формы зубных рядов.

- 1. Для изучения диагностических моделей челюстей используют:**
1. циркули различных конструкций;
 2. миллиметровые линейки, совмещенные с транспортиром;
 3. штангенциркуль и ортокрест.
- 2. При изготовлении диагностических моделей челюстей, положение челюстей должно быть в привычной окклюзии?**
1. да;
 2. нет;
 3. не имеет значения.
- 3. Возможно ли определить недостаток места для зубов в зубной дуге методом Nance?**
1. да;
 2. нет.
- 4. Метод Джонсон и Танака применяют с целью:**
1. определения степени недостаточности места для зубов в зубной дуге;
 2. прогнозирования недостатка места в зубном ряду в начальный период смешанного прикуса.
- 5. При исследовании методом Джонсон и Танака измеряют сумму мезиодистальных размеров:**
1. 2-х резцов;
 2. 4-х резцов с исследуемой стороны;
 3. 4-х резцов на верхней и нижней челюсти;
 4. 2-х резцов нижней челюсти с исследуемой стороны.
- 6. Какую зависимость установил Pont?**

1. зависимость между шириной коронок верхних постоянных резцов и передним отрезком зубной дуги;
 2. зависимость ширины коронок верхних постоянных резцов и ширины зубных рядов в области премоляров и моляров;
 3. зависимость ширины коронок верхних постоянных резцов и длины зубных рядов.
- 7. Что определяет метод Коргхауза?**
1. длину переднего отрезка зубных дуг в зависимости от ширины верхних постоянных резцов;
 2. ширину переднего отрезка зубных дуг в зависимости от ширины верхних постоянных резцов.
- 8. Диагностическая линия RPT в норме проходит на уровне:**
1. контактного пункта клыка и премоляра равномерно с 2-х сторон;
 2. середины коронок клыков равномерно с 2-х сторон;
 3. контактного пункта клыка и латерального резца равномерно с 2-х сторон
- 9. Метод Шмудта можно использовать для определения:**
1. длины апикального базиса;
 2. соответствия сегментов зубных рядов;
 3. мезиального смещения боковых зубов;
 4. дистального смещения боковых зубов.
- 10. Метод Герлаха позволяет определить:**
1. индивидуальные различия в сегментах зубных рядов;
 2. пропорциональность соотношения сегментов зубных рядов;
 3. дифференциацию тесного положения зубов, обусловленного их размерами от тесного положения при сужении и укорочении зубных рядов.

Эталон ответов

1	2	3	4	5	6	7	8	9	10
3	1	2	2	3	2	1	2	4	1

Тема 9 Диагностика и лечение сагиттальных аномалий окклюзии.

- 1. При применении подбородочной пращи с целью задерживания роста нижней челюсти и уменьшения величины ее углов наиболее показано**
1. горизонтальное направление внеротовой резиновой тяги
 2. косое (кзади и кверху) направление внеротовой резиновой тяги
 3. горизонтальное и косое (кзади и кверху) направление внеротовой резиновой тяги
 4. вертикальное направление внеротовой резиновой тяги
 5. вертикальное, косое кзади направление внеротовой резиновой тяги
- 2. В первые сутки пользования аппаратом Брюкля, подбородочной пращей, шапочкой и внеротовой тягой пациент должен пользоваться аппаратом**
1. и приспособлениями днем, снимать шапочку во время приема пищи
 2. и приспособлениями днем и ночью, шапочку во время приема пищи не снимать
 3. и приспособлениями только ночью
 4. днем и ночью, во время приема пищи снимать
 5. только днем
- 3. Для лечения мезиального прикуса при наличии глубокого обратного резцового перекрытия, небного наклона резцов верхней челюсти и смещения нижней челюсти применение аппарата Брюкля не показано в возрасте**
1. 4 года - во временном прикусе
 2. 6 лет - в раннем смешанном прикусе
 3. 8 лет и старше - в позднем смешанном прикусе
 4. 11 лет и старше - в постоянном прикусе
 5. не имеет значения
- 4. Гравировку моделей челюстей при изготовлении пелотов для регулятора функции Френкеля III типа проводят**
1. в области переходной складки на верхней челюсти
 2. в области переходной складки на нижней челюсти
 3. в области переходной складки на верхней и нижней челюстях
 4. не доходя до переходной складки

5. в любом месте
- 5. Переходную складку на модели при изготовлении ФР III необходимо углубить**
1. на 4-5 мм
 2. на 2-3 мм
 3. на 6-7 мм
 4. на 7-10 мм
 5. на 10-15 мм
- 6. Боковые щиты ФР III должны**
1. плотно прилегать к альвеолярному отростку верхней челюсти
 2. плотно прилегать к альвеолярному отростку нижней челюсти
 3. плотно прилегать к альвеолярным отросткам верхней и нижней челюстей
 4. отстоять от альвеолярных отростков верхней и нижней челюстей
 5. ничего из перечисленного
- 7. После лечения мезиального прикуса аппаратом ФР III необходим период ретенции**
1. 1 год
 2. 0.5 года
 3. 2-3 мес
 4. период ретенции не требуется
 5. 1 мес
- 8. При лечении мезиального прикуса на аппарате Энгля для верхней челюсти для межчелюстной тяги следует припаять крючки в области**
1. 13, 23
 2. 14, 24
 3. 15, 25
 4. 16, 26
 5. резцов
- 9. При лечении мезиального прикуса на аппарате Энгля для нижней челюсти для межчелюстной тяги следует припаять крючки в области**
1. 13, 23
 2. 14, 24
 3. 15, 25
 4. 16, 26
 5. Резцов
- 10. Ортодонтическую шапочку с подбородочной пращей для лечения мезиального прикуса следует**
1. применять в любом возрасте
 2. применять в периодах активного роста
 3. применять в периоде активного лечения
 4. не применять
 5. применять в смешанном периоде

Эталон ответов

1	2	3	4	5	6	7	8	9	10
3	1	1	1	4	2	1	3	3	1

9 семестр

Тема 10 Аномалии челюстно-черепных соотношений.

- 1. При лингво-перекрестном прикусе**
 1. нижние боковые зубы полностью перекрывают верхние
 2. верхние боковые зубы полностью перекрывают нижние
 3. верхние боковые зубы и нижние находятся в бугорковых контактах
 4. все верхние зубы перекрывают нижние
 5. все нижние зубы перекрывают верхние
- 2. "Косой" перекрестный прикус является**
 1. односторонним вестибуло-перекрестным
 2. односторонним лингво-перекрестным
 3. двусторонним лингво-перекрестным
 4. двусторонним вестибуло-перекрестным
- 3. Характеристика прикуса дается**

1. в одной плоскости
 2. в двух плоскостях
 3. в трех плоскостях
 4. в нескольких плоскостях и с описанием контактов передних и боковых сегментов
- 4. Клиническая дифференциальная диагностика смещения нижней челюсти представляет собой несовпадение средней линии**
1. между зубами
 2. лица и зубов
 3. лица и верхнего зубного ряда
 4. лица и нижнего зубного ряда
 5. лица и нижней челюсти
- 5. Дифференциальная диагностика глубины фронтального перекрытия, обусловленного нарушением в области боковых зубов**
1. глубокий прикус обусловлен нарушением овала зубных дуг и не влияет на высоту нижней части лица
 2. глубокий прикус обусловлен нарушением овала зубных дуг и влияет на высоту нижней части лица
 3. глубокий прикус обусловлен зубоальвеолярным укорочением в области боковых зубов и влияет на высоту нижней части лица
 4. глубокий прикус обусловлен зубоальвеолярным укорочением в области боковых зубов и не влияет на высоту нижней части лица
- 6. Нейтральный прикус характеризуется нарушением контактов**
1. шестых зубов по I классу Энгля
 2. шестых зубов по II классу Энгля
 3. передних зубов по II классу Энгля
- 7. Вид прикуса определяет**
1. соотношение отдельных зубов
 2. соотношение зубных рядов в состоянии физиологического покоя
 3. смыкание зубных рядов в состоянии центральной окклюзии
 4. смыкание зубных рядов в состоянии привычной окклюзии
- 8. Основной задачей ортодонтического лечения является**
1. устранение морфологических нарушений
 2. устранение функциональных нарушений
 3. создание морфологического, эстетического и функционального оптимума в зубочелюстной системе
- 9. Тип прикуса человека определяется**
1. по характеру соотношения резцов
 2. по характеру соотношения клыков
 3. по характеру соотношения премоляров
 4. по характеру соотношения моляров
 5. по нескольким ориентирам
- 10. Существует**
1. 2 типа лица человека
 2. 3 типа лица человека
 3. 4 типа лица человека
 4. более 5 типов лица человека

Эталон ответов

1	2	3	4	5	6	7	8	9	10
---	---	---	---	---	---	---	---	---	----

Тема 11 Диагностика и лечение вертикальных аномалий окклюзии.

1. Общие принципы лечения глубокого нейтрального и дистального прикуса заключаются

1. в исправлении формы зубных дуг
2. в нормализации соотношения размеров верхней и нижней зубных дуг в трансверсальном и сагиттальном направлениях
3. в зубоальвеолярном удлинении в области боковых зубов и зубоальвеолярном укорочении в области нижних передних зубов
4. в оптимизации роста нижней челюсти и торможении роста верхней

5. в исправлении положения зубов и формы зубных дуг, зубоальвеолярном удлинении в области боковых зубов, оптимизации роста нижней челюсти
- 2. Быстро и эффективно вылечить глубокий прикус можно**
 1. в периоде временного прикуса от 2. 5 до 5 лет
 2. в начальном периоде смешанного прикуса от 6 до 9 лет
 3. в периоде постоянного прикуса
 4. во всех периодах физиологического прикуса
 5. в конечном периоде сменного прикуса от 9 до 11 лет
- 3. Профилактическими мероприятиями, которые следует проводить у пациентов с глубоким прикусом, являются**
 1. восстановление коронок разрушенных зубов и замещение дефектов зубных рядов протезами
 2. санация носоглотки
 3. устранение функциональных нарушений
 4. мероприятия, направленные на улучшение состояния тканей пародонта и гигиенического состояния полости рта
 5. все перечисленные мероприятия
- 4. Показания к удалению отдельных зубов определяют на основании**
 1. клинического обследования
 2. изучения диагностических моделей челюстей
 3. определения степени выраженности морфологических и функциональных нарушений
 4. рентгенологических методов исследования - ОПТГ челюстей и боковых ТРГ головы
 5. всех перечисленных методов исследования
- 5. Удаление отдельных зубов необходимо**
 1. при I степени трудности лечения
 2. при II степени трудности лечения
 3. при III степени трудности лечения
 4. при IV степени трудности лечения
 5. вне зависимости от степени трудности лечения с учетом индивидуальных особенностей морфологического строения зубочелюстной системы
- 6. В процессе лечения пациентов с глубоким прикусом можно удалить**
 1. 1 зуб
 2. 2 зуба
 3. 3 зуба
 4. 4 зуба
 5. от 1 до 4 зубов с учетом морфологических нарушений и их выраженности
- 7. Показания к удалению отдельных зубов расширяют**
 1. при III и IV степенях трудности лечения
 2. при макродензии
 3. при адентии и стойкой ретенции отдельных зубов
 4. в старшем возрасте при резком недоразвитии нижней челюсти и чрезмерном развитии верхней
 5. при всех перечисленных нарушениях
- 8. В процессе лечения нейтрального глубокого прикуса отдельные зубы удаляют**
 1. на верхней челюсти
 2. на нижней челюсти
 3. на верхней и нижней челюстях
 4. большее количество зубов на верхней челюсти и меньшее - на нижней
 5. зубы не удаляют
- 9. При вертикальном типе роста при устранении вертикальных аномалий удаление зубов**
 1. Целесообразно
 2. Нецелесообразно
- 10. При горизонтальном типе роста при устранении вертикальных аномалий удаление зубов**
 1. Целесообразно
 2. Нецелесообразно

Эталон ответов

1	2	3	4	5	6	7	8	9	10
3	1	1	3	4	2	1	3	1	2

Тема 12 Диагностика и лечение трансверзальных аномалий окклюзии.

1. К физиологическому прикусу можно отнести

1. дистальный прикус
2. мезиальный прикус
3. глубокий прикус
4. прямой прикус

2. Для исправления небного положения центральных резцов верхней челюсти при их прорезывании показаны съемные одночелюстные ортодонтические аппараты в виде пластинки

1. для верхней челюсти с кламперами и рукообразными пружинами, не закрытыми базисом аппарата
2. для верхней челюсти с кламперами и восьмиобразными пружинами, расположенными под базисом аппарата
3. для нижней челюсти с кламперами, вестибулярной дугой и наклонной плоскостью
4. с секторальным распилом, расположенным в куполе неба

3. Для исправления небного положения верхних центральных резцов при обратном резцовом перекрытии на 1/3 высоты коронки показаны следующие ортодонтические аппараты

1. аппарат Брюкля для нижней челюсти
2. пластинка для верхней челюсти с окклюзионными накладками на боковые зубы и протрагирующими небными пружинами
3. направляющие коронки Катца
4. пластинки для верхней челюсти с секторальным распилом

4. Для исправления небного положения центральных резцов верхней челюсти, если их режущие края находятся на одном уровне с режущими краями резцов нижней челюсти, показаны следующие съемные одночелюстные ортодонтические аппараты

1. пластинка для верхней челюсти с кламперами, винтом, расположенным в области свода неба, и секторальным распилом
2. пластинка для верхней челюсти с кламперами, винтом, расположенным на уровне небной поверхности перемещаемых зубов, и секторальным распилом
3. ортодонтические кольца, укрепленные на перемещаемые зубы с припаянными с их вестибулярной стороны скобами; пластинка для верхней челюсти с кламперами, вестибулярными полудугами, заканчивающимися вертикально изогнутыми концами, располагаемыми в скобах
4. аппарат Брюкля для нижней челюсти

5. Для исправления небного положения резцов верхней челюсти при глубоком резцовом перекрытии показано

1. пластинка для верхней челюсти с окклюзионными накладками на боковые зубы, винтом и секторальным распилом
2. аппарат Брюкля для нижней челюсти
3. аппарат Энгля для верхней челюсти
4. направляющие коронки Катца

6. Для исправления небного положения верхних резцов при наличии сагиттальной щели между резцами показано

1. аппарат Брюкля
2. два аппарата Энгля с межчелюстной тягой
3. каппа на нижние передние зубы
4. направляющие коронки Катца
5. открытый активатор

7. Для исправления небного положения резцов верхней челюсти при протрузии резцов нижней челюсти предпочтение можно отдать

1. направляющим коронкам Катца
2. двум аппаратам Энгля с межчелюстной тягой
3. аппарату Брюкля
4. пластинке для верхней челюсти с секторальным распилом
5. открытому активатору

- 8. Для устранения небного положения верхних передних зубов при обратном резцовом перекрытии наиболее универсальным является**
1. бионатор Бальтерса III типа
 2. аппарат Башаровой
 3. аппарат Брюкля
 4. активатор Андресена – Гойпля
 5. пластинка для верхней челюсти с секторальным распилом
- 9. При устранении небного положения верхних передних зубов и минимальном обратном резцовом перекрытии предпочтение следует отдать следующим несъемным аппаратам**
1. направляющим коронкам Катца
 2. двум аппаратам Энгля с межчелюстной тягой
 3. каппе Шварца
 4. аппарату Гашимова
 5. открытому активатору
- 10. Для оптимизации роста верхней челюсти при мезиальном прикусе наиболее показан**
1. бионатор Бальтерса III типа
 2. активатор Вундерера
 3. регулятор функций Френкеля (III типа)
 4. активатор Андресена – Гойпля
 5. аппарат Брюкля

Эталон ответов

1	2	3	4	5	6	7	8	9	10
3	1	1	3	4	2	1	3	3	3

Тема 13 Зубочелюстное протезирование у детей и подростков.

- 1. Под действием ортодонтических аппаратов зубы легче перемещаются**
1. в дистальном направлении
 2. в мезиальном направлении
 3. в вертикальном направлении
 4. в оральном направлении
 5. во всех перечисленных направлениях
- 2. При пародонтозе нагрузка на жевательные зубы и пародонт у взрослых неблагоприятна**
1. в дистальном направлении
 2. в мезиальном направлении
 3. в вертикальном направлении
 4. в вестибулярном направлении
- 3. Для изготовления съемных протезов детям с аллергическими заболеваниями следует избирать следующую пластмассу отечественного производства**
1. Редонт
 2. базисную пластмассу розовую для горячей полимеризации
 3. базисную пластмассу без красителя
 4. самотвердеющую пластмассу
- 4. Дети в возрасте до 6 лет легче осваивают протез при расположении задней границы съемного протеза для верхней челюсти**
1. позади последних моляров - ровная линия границы
 2. позади последних моляров - округлая граница с небольшой выемкой кпереди
 3. укороченный базис протеза граница между предпоследним и последним моляром - без выемки
 4. то же с небольшой выемкой
 5. позади последних моляров - с большой выемкой до небных складок
- 5. Основной целью зубочелюстного протезирования детей является**
1. нормализация жевания
 2. нормализация глотания
 3. нормализация речи
 4. нормализация положения нижней челюсти
 5. профилактика

6. **Целью повышения прикуса на съемных протезах у детей является**
 1. нормализация резцового перекрытия
 2. нормализация положения нижней челюсти и функции височно-нижнечелюстных суставов
 3. предупреждение зубоальвеолярного удлинения в области зубов, противостоящих дефекту зубного ряда
 4. предупреждение смещения зубов в сторону дефекта и улучшения их осевого наклона
 5. все перечисленное
7. **В процессе применения аппарата Дерихсвайлера изменения происходят в следующих областях лицевого отдела черепа**
 1. срединного небного шва
 2. носовых костей
 3. скуловых костей
 4. сошника
 5. во всех перечисленных
8. **Объем полости рта возможно увеличить**
 1. выдвиганием нижней челюсти
 2. расширением зубных рядов
 3. повышением прикуса с помощью окклюзионных накладок на боковые зубы
 4. повышением прикуса с помощью накусочной площадки в области передних зубов
9. **Изготовление вкладок с паранульпарными штифтами без депульпации зуба не показано при следующих дефектах коронок центральных резцов в верхней челюсти**
 1. при отломе угла у области нижней трети коронки
 2. при горизонтальном отломе в области нижней четвертой части коронки
 3. при горизонтальном отломе половины коронки и более
 4. при косом отломе от одного угла до нижней трети противоположной стороны коронки
10. **Средняя сумма мезио-дистальных размеров коронок 4 резцов верхней челюсти при широком лице составляет**
 1. от 29 до 30 мм
 2. от 30 до 31 мм
 3. от 31 до 32 мм
 4. от 32 до 33 мм
 5. от 33 до 34 мм

Эталон ответов

1	2	3	4	5	6	7	8	9	10
3	1	1	3	4	2	1	3	3	3

Тема 14,15 Лечение зубочелюстных аномалий при врожденных пороках развития челюстно-лицевой области. Ретенция результатов лечения и конструкции ретенционных аппаратов.

1. **Среди врожденных пороков в челюстно-лицевой области наиболее часто встречается**
 1. изолированное несращение губы, губы и альвеолярного отростка, неба
 2. сквозное одностороннее несращение губы, альвеолярного отростка и неба
 3. сквозное двустороннее несращение губы, альвеолярного отростка и неба
 4. расщелина лица косая, срединная
 5. синдром I и II жаберных дуг
2. **При оказании ортодонтической и ортопедической помощи младенцам с врожденной расщелиной верхней губы, альвеолярного отростка и неба наиболее эффективным является способ**
 1. Шаровой
 2. Рубежовой
 3. Мак Нила
 4. Ильиной – Маркосян
 5. Кеза
3. **Применение способа Мак Нила является наиболее эффективным в возрасте**
 1. от рождения до 2 мес
 2. от 2 до 4 мес

3. от 4 до 6 мес
4. от 6 до 8 мес
5. от 8 мес до 1 года
4. Для детей, не имеющих возможность получить хирургическую помощь, наиболее эффективными являются обтураторы
 1. Ильиной - Маркосян с подвижной небной занавеской
 2. типа Кеза
5. Причиной двусторонней нижней микрогнатии является
 1. травма в период беременности
 2. травма во время родов при неправильном расположении плода
 3. гематогенная инфекция
 4. синдром Робина
 5. все перечисленное
6. Причинами односторонней нижней микрогнатии являются
 1. травма бытовая
 2. травма спортивная
 3. стоматологические заболевания
 4. заболевания среднего уха
7. После оказания хирургической помощи детям по поводу воспалительных, травматических и неопластических заболеваний применяют ортопедические аппараты и приспособления
 1. Репонирующие
 2. Фиксирующие
 3. Замещающие
 4. Формирующие
8. При адентии верхних боковых резцов без сокращения размера верхнего зубного ряда тактикой ортодонтического лечения является
 1. перемещение 13 и 23 дистально с последующим протезированием недостающих 12 и 22 зубов
 2. мезиальное перемещение 13 и 23 с удалением 53 и 63
 3. мезиальное перемещение 13 и 23 с сохранением 53 и 63
 4. покрытие 11 и 21 коронками больших размеров
9. При ретенции третьих нижних моляров при мезиальном прикусе тактикой лечения является
 1. сдерживание роста нижней челюсти внеротовой тягой
 2. вылуцивание 48 и 38
 3. удаление отдельных зубов на нижней челюсти
 4. раздражающая терапия
10. После возрастного периода физиологического прорезывания зубов диагноз их ретенции можно поставить
 1. через полгода
 2. через 1 год
 3. через 2 года
 4. через 3 года

Эталон ответов

1	2	3	4	5	6	7	8	9	10
3	1	1	3	4	2	1	3	3	2

Тема 16, 17 Возможности возникновения рецидивов зубочелюстных аномалий и методы их профилактики. Применение компьютерной техники в клинике ортодонтии.

1. К какому виду относятся брекет-системы Damon Q
 1. металлические самолигирующие
 2. абсолютно прозрачные самолигирующие
 3. лингвальные
 4. сапфировые
2. К какому виду относятся брекет-системы Victory
 1. металлические лигатурные
 2. абсолютно прозрачные самолигирующие
 3. лингвальные

4. сапфировые
3. **Что входит в элементную базу эджуайз-техники**
 1. замковые приспособления — брекететы
 2. щечные и небные трубки
 3. проволочные ортодонтические дуги квадратного и прямоугольного сечения
4. **В чем заключается функция брекетов**
 1. фиксируются на коронке зуба и максимально передают силовое действие проволочной ортодонтической дуги на зубы
 2. фиксируются на коронке зуба и устраняют дефекты прикуса
 3. последовательно перемещают зубы
5. **Сроки ортодонтического лечения брекет-системой зависят от**
 1. возраста больного
 2. наличия сопутствующих заболеваний
 3. последовательности перемещения зубов
6. **В каком направлении выполняют изгибы на проволочной дуге брекет-системы при коррекции наклона зубов в мезиодистальном направлении**
 1. торк-изгибы
 2. в вертикальной плоскости или ангуляционные изгибы
 3. последовательные изгибы во всех направлениях
7. **В каком направлении выполняют изгибы на проволочной дуге брекет-системы при коррекции наклона зубов в сагиттальной плоскости**
 1. торк-изгибы
 2. в вертикальной плоскости или ангуляционные изгибы
 3. последовательные изгибы во всех направлениях
8. **Основным принципом, обеспечивающим эффективное ортодонтическое лечение стандартной эджуайз-техникой является**
 1. выполнение торк-изгибов дуги
 2. контроль за перемещением зуба в трех плоскостях, который осуществляется постепенным увеличением сечения и профиля используемых проволочных ортодонтических дуг
 3. оптимальная форма основания брекета, выполненная по индивидуальному контуру, учитывающему форму и размеры клинической коронки зуба
9. **Одним из наиболее важных факторов брекет-системы при лечении техникой прямой дуги является**
 1. правильное расположение брекетов на клинической коронке зуба
 2. выравнивание зубов в зубном ряду и выведение их на окклюзионную линию
 3. контроль торка, коррекция окклюзионной кривой, закрытие промежутков
 4. окончательная коррекция окклюзии, ретенционный период
10. **Преимущество лингвальных брекетов**
 1. устанавливаются на внутренней (лингвальной) поверхности зубов и абсолютно не заметны при улыбке и разговоре
 2. сокращают сроки лечения
 3. не требуют установки ретенционного аппарата
 4. не вызывают дисфункцию ВНЧС

Эталон ответов

1	2	3	4	5	6	7	8	9	10
3	1	1	3	4	2	1	3	3	1

Тема 18 Диспансеризация детей с врожденными пороками развития челюстно-лицевой области.

1. **Среди врожденных пороков в челюстно-лицевой области наиболее часто встречается**
 1. изолированное несращение губы, губы и альвеолярного отростка, неба
 2. сквозное одностороннее несращение губы, альвеолярного отростка и неба
 3. сквозное двустороннее несращение губы, альвеолярного отростка и неба
 4. расщелина лица косая, срединная
 5. синдром I и II жаберных дуг

2. При оказании ортодонтической и ортопедической помощи младенцам с врожденной расщелиной верхней губы, альвеолярного отростка и неба наиболее эффективным является способ
 1. Шаровой
 2. Рубежовой
 3. Мак Нила
 4. Ильиной – Маркосян
 5. Кеза
3. Применение способа Мак Нила является наиболее эффективным в возрасте
 1. от рождения до 2 мес
 2. от 2 до 4 мес
 3. от 4 до 6 мес
 4. от 6 до 8 мес
 5. от 8 мес до 1 года
4. Для детей, не имеющих возможность получить хирургическую помощь, наиболее эффективными являются obturatory
 1. Ильиной - Маркосян с подвижной небной занавеской
 2. типа Кеза
5. Причиной двусторонней нижней микрогнатии является
 1. травма в период беременности
 2. травма во время родов при неправильном расположении плода
 3. гематогенная инфекция
 4. синдром Робина
 5. все перечисленное
6. Причинами односторонней нижней микрогнатии являются
 1. травма бытовая
 2. травма спортивная
 3. стоматологические заболевания
 4. заболевания среднего уха
7. После оказания хирургической помощи детям по поводу воспалительных, травматических и неопластических заболеваний применяют ортопедические аппараты и приспособления
 1. Репонирующие
 2. Фиксирующие
 3. Замещающие
 4. Формирующие
8. При адентии верхних боковых резцов без сокращения размера верхнего зубного ряда тактикой ортодонтического лечения является
 1. перемещение 13 и 23 дистально с последующим протезированием недостающих 12 и 22 зубов
 2. мезиальное перемещение 13 и 23 с удалением 53 и 63
 3. мезиальное перемещение 13 и 23 с сохранением 53 и 63
 4. покрытие 11 и 21 коронками больших размеров
9. При ретенции третьих нижних моляров при мезиальном прикусе тактикой лечения является
 1. сдерживание роста нижней челюсти внеротовой тягой
 2. вылушивание 48 и 38
 3. удаление отдельных зубов на нижней челюсти
 4. раздражающая терапия
10. После возрастного периода физиологического прорезывания зубов диагноз их ретенции можно поставить
 1. через полгода
 2. через 1 год
 3. через 2 года
 4. через 3 года

Эталон ответов

1	2	3	4	5	6	7	8	9	10
3	1	1	3	4	2	1	3	3	2

Тема 19 Морфологические и функциональные особенности формирующейся зубочелюстной системы Система управления развитием зубочелюстной системы.

- 1. Вариантом смыкания первых постоянных моляров в норме является**
 1. фиссурно-бугорковое смыкание (по I классу)
 2. бугровое
 3. фиссурно-бугорковое (по III классу)
 4. фиссурно-бугорковое (по II классу)
- 2. II физиологическое повышение прикуса происходит**
 1. в 3-4 года
 2. в 6-8 лет
 3. в 9-10 лет
 4. в 10-12 лет
- 3. Влияние внутриротовых и околоротовых мышц на установление постоянных резцов в прикусе**
 1. проявляется существенно
 2. проявляется не существенно
 3. не имеет значения
- 4. Зачатки зубов внутри альвеолярного отростка перемещаются**
 1. только в мезиальном направлении
 2. только в буккальном направлении
 3. только в окклюзионном направлении
 4. во всех трех направлениях
- 5. III физиологическое повышение прикуса происходит**
 1. в 3-4 года
 2. в 6-7 лет
 3. в 9-11 лет
 4. в 10-12 лет
 5. в 12-13 лет
- 6. Шов нижней челюсти у ребенка окостеневаает**
 1. к 6 месяцам
 2. после первого года жизни
 3. после второго года жизни
 4. после третьего года жизни
- 7. Срединный небный шов окостеневаает**
 1. после первого года жизни
 2. к 6 годам
 3. к 14 годам
 4. к 18 годам
- 8. У ребенка инфантильный тип глотания в норме наблюдается**
 1. до 1 года
 2. до 1. 5-2 лет
 3. до 3-6 лет
 4. до 7-10 лет
- 9. IV физиологическое повышение прикуса происходит**
 1. в 3-4 года
 2. в 9-11 лет
 3. 12-15 лет
 4. 15-18 лет
- 10. Зубные ряды в молочном прикусе имеют форму**
 1. Полуокруга
 2. Полуэллипса
 3. параболы

Эталон ответов

1	2	3	4	5	6	7	8	9	10
3	1	1	3	4	2	1	3	3	1

Тема 20 Система управления развитием зубочелюстной системы.

- 1. Определение степени тяжести заболевания**

1. достаточно по характеристике диагноза
 2. требует дополнительного изучения по специальным методикам
 3. не требует дополнительного изучения по специальным методикам
 4. возможно на основании рентгенологических исследований
 5. возможно на основании биометрических исследований
- 2. Окончательный диагноз устанавливается**
1. на основании клинических данных
 2. после анализа данных клинических и лабораторных исследований
 3. на основании симптоматического диагноза с дополнительной характеристикой функциональных и эстетических нарушений
 4. на основании симптоматического, топографического, морфологического диагнозов
- 3. Степень трудности лечения определяют**
1. для углубленной качественной характеристики патологии
 2. для углубленной количественной характеристики патологии
 3. для уточнения плана и прогноза лечения
 4. для выражения в количественной форме качественных изменений в зубочелюстной системе
 5. для разработки организационных мероприятий
- 4. Для определения степени трудности ортодонтического лечения известны методики**
1. Зиберта
 2. Айзмана
 3. Зиберта – Малыгина
 4. Шварца
- 5. Определение степени трудности ортодонтического лечения используют**
1. для определения стоимости лечения
 2. для планирования объема и срока лечения
 3. для выявления эффективности лечения
- 6. Для планирования объема и срока ортодонтического лечения существуют методики**
1. Зиберта – Малыгина
 2. Малыгина – Белого
 3. Хорошилкиной
- 7. Объем и сроки ортодонтического лечения зависят преимущественно**
1. от времени лечения в месяцах
 2. от количества посещений больным врача
 3. от степени трудности лечения
- 8. Степень трудности ортодонтического лечения и его эффективность находятся в следующей зависимости**
1. эффективность прямо зависит от степени трудности
 2. эффективность обратно зависит от степени трудности
 3. эффективность не зависит от степени трудности
 4. эффективность больше зависит от продолжительности лечения
- 9. Степень трудности ортодонтического лечения и его продолжительность**
1. находятся в прямой сильной зависимости
 2. находятся в обратной сильной зависимости
 3. не зависят друг от друга
 4. обратно зависят друг от друга при определенных обстоятельствах
- 10. Степень трудности ортодонтического лечения и его объем**
1. находятся в прямой сильной зависимости
 2. находятся в обратной сильной зависимости
 3. прямо сильно зависят без учета продолжительности лечения
 4. обратно сильно зависят с учетом продолжительности лечения
- от друга при учете количества посещений

Эталон ответов

1	2	3	4	5	6	7	8	9	10
3	1	1	3	4	2	1	3	3	3

Тема 21. Лечебные мероприятия в ортодонтии

1.К профилактическим ортодонтическим аппаратам относятся:

1. аппараты, используемые для лечения зубочелюстных аномалий
2. ретенционные аппараты
3. аппараты, предупреждающие развитие деформаций зубных рядов и челюстей

2.Лечебные аппараты используются для:

- 1.устранения вредных привычек
- 2.нормализации носового дыхания
- 3.исправления положения зубов, формы и размера зубного ряда и нормализации соотношения зубных рядов

3.Вестибулярная пластинка Хинца относится к аппаратам:

- 1.комбинированного типа действия
- 2.функционального типа действия
- 3.механического типа действия

4.Аппарат Брюкля применяется для лечения:

- 1.обратного резцового перекрытия
- 2.ретрузии нижних фронтальных зубов
- 3.скученности нижних фронтальных зубов
- 4.протрузии нижних фронтальных зубов

5.В аппарате Брюкля применяется:

- 1.накусочная площадка
- 2.наклонная плоскость
- 3.окклюзионная накладка
- 4.язычные пелоты
- 5.щечные пелоты

6.Какие элементы в регуляторах функций Френкеля стимулируют рост апикального базиса в трансверсальном направлении:

- 1.язычные пелоты
- 2.окклюзионные накладки
- 3.щечные пелоты
- 4.накусочная площадка
- 5.наклонная плоскость

7.Аппарат Наас применяется для:

- 1.дистализации моляров верхнего зубного ряда
- 2.расширения верхнего зубного ряда
- 3.Лечения открытого прикуса
- 4.Лечения глубокого прикуса

8.Регулятор функции Френкеля I типа применяется для лечения:

- 1.дистальной окклюзии с сагиттальной резцовой дизокклюзией
- 2.мезиальной окклюзии
- 3.прямой резцовой окклюзии
- 4.передней перекрестной окклюзии

9.Длительность срока лечения регулятором функции Френкеля:

- а. месяцев
- 2.4 недели
- 3.Около 1,5 лет
- 4.2 месяца
- 5.8 месяцев

10.Аппарат Андресена-Гойпля применяется:

- 1.В период сменного прикуса
- 2.В период временного прикуса
- 3.В постоянном прикусе
- 4.В период временного и постоянного прикуса

Эталон ответов

1	2	3	4	5	6	7	8	9	10
3	3	1	1	2	3	2	1	3	1

2.2 Перечень тематик докладов/ устных реферативных сообщений для текущего контроля успеваемости (по выбору преподавателя)

Темы занятий	Темы реферативных сообщений
1. Организация работы клиники ортодонтии. Возрастные особенности развития зубочелюстной системы.	Темы реферативных сообщений: 1. Особенности зубочелюстной системы новорожденного 2. Морфологические и функциональные особенности временного прикуса 3. Шесть ключей нормальной окклюзии
2. Классификация зубочелюстных аномалий. Этиология зубочелюстных аномалий.	Темы реферативных сообщений: 1. Классификация Энгля 2. Вредные привычки в ортодонтии 3. Морфологические этиологические факторы приобретенных челюстно-лицевых аномалий.
3. Представление о дополнительных методах диагностики в ортодонтии. Антропометрические методы диагностики нарушений в зубочелюстно-лицевой области. Измерения диагностических моделей.	Темы реферативных сообщений: 1. Измерение гипсовых диагностических моделей в 21 веке – архаизм или необходимость. 2. Фотометрическое исследование. 3. Методы графических репродукций. 4. Диагностика размеров зубной дуги на КДМ 5. Диагностика параметров апикального базиса на КДМ
4. Рентгенологические методы диагностики. Методы изучения томограмм ВНЧС и ТРГ головы. Функциональные методы исследования.	Темы реферативных сообщений: 1. Диагностические возможности ОПТГ. 2. Значение КТ в ортодонтической диагностике. 3. Краниометрические исследования на ТРГ. 4. Гнатометрические исследования на ТРГ. 5. Профилометрические исследования на ТРГ.
5. Постановка диагноза и составление плана лечения.	Темы реферативных сообщений 1. Правильно сформулированный диагноз как основа рационального планирования лечения. 2. Способы создания места в зубной дуге. 3. Особенности строения височно-нижнечелюстного сустава. 4. Окклюзионная коррекция. 5. Дисфункции, заболевания височно-нижнечелюстного сустава (ВНЧС), при нарушениях смыкания зубных рядов (окклюзии).
6. Методы лечения зубочелюстных аномалий.	Темы реферативных сообщений: 1. Место нормализации функций в плане ортодонтического лечения. 2. . Съемные пластиночные аппараты. 3. Современная несъемная ортодонтическая техника. 4. Аппаратурный метод ортодонтического лечения. 5. Хирургический метод ортодонтического лечения
7. Диагностика и лечение аномалий положения отдельных зубов.	Темы реферативных сообщений: 1. Взаимосвязь изменения характера питания человечества и размерами зубных дуг. 2. Виды неправильного положения зубов. 3. Диагностика неправильного положения отдельных зубов. 4. Аппаратурные способы коррекции тортоаномалий. 5. Функционально-направляющие аппараты для коррекции вертикальных нарушений.
8. Диагностика и лечение аномалий формы зубных рядов.	Темы реферативных сообщений: 1. Методы диагностики нарушений формы зубных дуг в трансверсальной плоскости. 2. Методы диагностики нарушений формы зубных дуг в сагиттальной плоскости. 3. Вертикальные нарушения формы зубных дуг. Кривая Шпее. 4. Аппаратурное расширение зубной дуги, биологические возможности. 5. Способы нормализации сагиттальной окклюзионной кривой..

9.	Диагностика и лечение сагиттальных аномалий окклюзии.	Темы презентаций: 1. Мезиальная окклюзия, её клинические формы. 2. Дистальная окклюзия зубных рядов. Темы реферативных сообщений: 1. Методы лечения пациентов с мезиальным прикусом в зависимости от формы патологии. 2. Планирование лечения пациентов с дистальной окклюзией
10.	Аномалии челюстно-черепных соотношений.	Темы реферативных сообщений: 1. Основные виды хирургических операций при макро- и прогнати верхней челюсти 2. Основные виды хирургических операций при микро- и ретрогнати верхней челюсти 3. Основные виды хирургических операций при макро- и прогнати нижней челюсти 4. Основные виды хирургических операций при микро- и ретрогнати нижней челюсти
11.	Диагностика и лечение вертикальных аномалий окклюзии.	Темы реферативных сообщений: 1. Глубокий прикус. Этиология, патогенез, принципы диагностики и лечения 2. Открытый прикус. Этиология, патогенез, методы диагностики и лечения
12.	Диагностика и лечение трансверзальных аномалий окклюзии.	Темы реферативных сообщений: 1. Тактика лечебных мероприятий при палатоокклюзии 2. Тактика лечебных мероприятий при лингвоокклюзии 3. Планирование ортодонтического лечения при верхней и нижней буккоокклюзии.
13.	Зубочелюстное протезирование у детей и подростков.	Темы реферативных сообщений: 1. Несъемные ортопедические конструкции, применяемые у детей и подростков. 2. Принципы конструирования съемных протезов у детей. 3. Изменения в зубочелюстной системе ребенка при преждевременном удалении молочных зубов и ранней потере постоянных.
14.	Лечение зубочелюстных аномалий при врожденных пороках развития челюстно-лицевой области.	Темы реферативных сообщений: 1. Эмбриональное развитие зубочелюстной системы. Этиология врожденных пороков ЗЧС 2. Классификации и виды расщелин губы и неба 3. Конструкции obturators.
15.	Ретенция результатов лечения и конструкции ретенционных аппаратов.	Темы реферативных сообщений: 1. Разновидности ретенционных аппаратов. 2. Критерии завершенности ортодонтического лечения 3. Миодинамическое равновесие как основа стабильности морфологических структур.
16.	Возможности возникновения рецидивов зубочелюстных аномалий и методы их профилактики.	Темы реферативных сообщений: 1. Причины возникновения рецидивов после проведенного аппаратного лечения. Профилактика рецидивов в ортодонтии.
17.	Применение компьютерной техники в клинике ортодонтии.	Темы реферативных сообщений: 1. Обзор диагностических возможностей программного обеспечения OпухСерв в ортодонтической практике. 2. . Обзор диагностических возможностей программного обеспечения DolphinImaging в ортодонтической практике. 3. Обзор отечественных программных продуктов, которые могут применяться в ортодонтической практике.
18.	Диспансеризация детей с врожденными пороками развития челюстно-лицевой области.	Темы реферативных сообщений: 1. Значение диспансеризации в ортодонтической практике 2. Диспансерные группы в ортодонтии.
19.	Морфологические и функциональные особенности формирующейся	Темы реферативных сообщений: 1. Морфологические и функциональные особенности временного прикуса

	зубочелюстной системы .	2. Морфологические и функциональные особенности зубочелюстной системы в период доформировывающегося постоянного прикуса
20.	Система управления развитием зубочелюстной системы.	Темы реферативных сообщений: 1. Периоды активного роста челюстей в сагиттальном направлении 2. Периоды физиологического повышения прикуса 3. Функционально-действующие аппараты и их влияние на рост.
21.	Лечебные мероприятия в ортодонтии.	Темы реферативных сообщений: 1. Принципы планирования лечебных мероприятий по Зиберту-Малыгину 2. Психологическая подготовка к ортодонтическому лечению

2.3. Перечень ситуационных задач для текущего контроля

Тема 1

Задача 1

Пациентка С. 13 лет обратилась с жалобами на неправильное положение зубов в переднем отделе верхней челюсти и эстетические нарушения. При осмотре полости рта выявлено смыкание первых постоянных моляров, соответствующее I классу по Энгля. Резцы смыкаются режущими краями. Клыки верхней челюсти находятся в вестибулярном и супраположении. На нижнем зубном ряду видимых нарушений не обнаруживается.

Опишите признаки смыкания первых постоянных моляров по I классу Энгля.

Как называется аномалия окклюзии в переднем отделе?

Какие дополнительные методы диагностики необходимо провести такому пациенту и зачем?

Какие элементы должен иметь в своей конструкции съемный ортодонтический аппарат для лечения данной аномалии?

Какой режим активации механически-действующих элементов этого аппарата ?

Ответ:

Смыкание первых постоянных моляров по I классу Энгля характеризуется расположением переднего щечного бугорка верхнего первого моляра в поперечной межбугорковой фиссуре нижнего первого моляра.

Прямая резцовая окклюзия.

Антропометрические методы (метод Корхауза), методы лучевой диагностики (ортопантомография челюстей и телерентгенография головы в боковой проекции).

Винт.

2 раза в неделю.

Задача 2

Родители пациента К. 8 лет обратились к врачу-ортодонту с целью профилактического осмотра и определения нуждаемости в лечении. При осмотре полости рта определяется скученное положение резцов нижней челюсти, центральные резцы повернуты по оси, боковые – находятся в язычном положении. Между центральными резцами верхней челюсти имеется промежуток 3 мм и они при смыкании с резцами нижней челюсти полностью их перекрывают с вестибулярной стороны.

Назовите аномалию окклюзии во фронтальном отделе.

Назовите аномалию верхнего зубного ряда в области передних зубов.

Каковы этиологические факторы нарушения положения резцов нижней челюсти?

С чем необходимо дифференцировать данные аномалии?

Какие методы дополнительной диагностики необходимо провести?

Ответ:

Глубокая резцовая окклюзия.

Латеральное положение зубов 1.1 и 2.1

Короткая уздечка языка, вредные привычки.

Латеральное положение зубов 1.1 и 2.1 может встречаться как самостоятельная аномалия и как следствие наличия сверхкомплектного зуба.

Антропометрические методы диагностики и методы лучевой диагностики.

Тема 2

Ситуационная задача 1

1.1. Ситуация

В детскую стоматологическую поликлинику обратились родители с ребёнком 7 лет.

1.2. Жалобы

на

- неправильное положение зубов у ребёнка,
- неудовлетворительную эстетику лица,
- расположение верхних резцов на нижней губе.

1.3. Анамнез заболевания

Указанные жалобы отмечают с момента прорезывания постоянных зубов. Ранее у врача-ортодонта лечения и наблюдения не было.

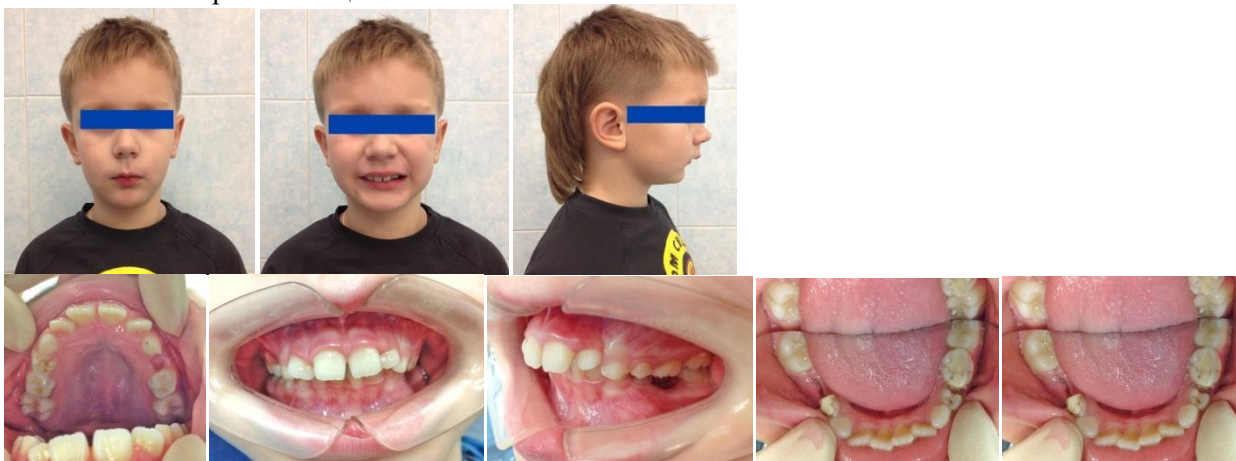1.4. Анамнез жизни

- Показатели физического и психомоторного развития ребёнка соответствуют возрасту.
- Перенесённые заболевания – ветряная оспа в 11 месяцев. Частые ОРВИ.
- Аллергологический анамнез неотягощён.

1.5. Объективный статус

Внешний осмотр.

Конфигурация лица не изменена, кожные покровы бледно-розового цвета, нормально увлажнены. Профиль выпуклый. Глубокая супраментальная борозда. Губы смыкаются с напряжением. Регионарные лимфатические узлы не увеличены, не спаяны с окружающими тканями, безболезненны при пальпации.



Вопрос №1 Для постановки диагноза у данного пациента необходимо проведение :

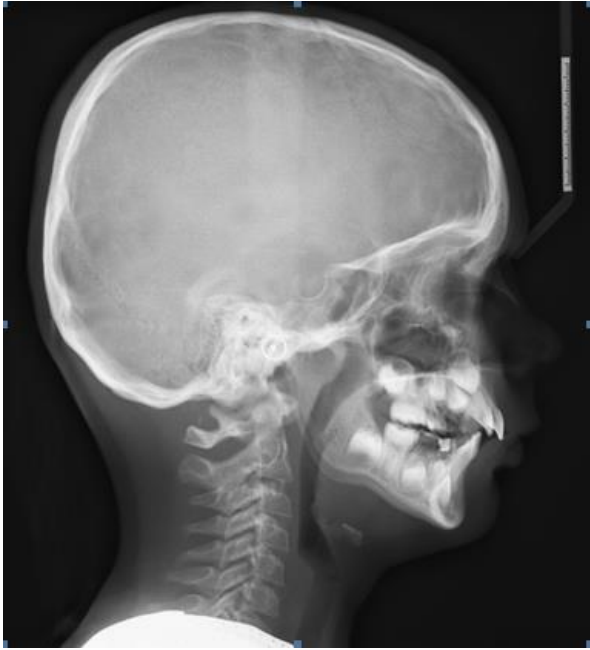1. антропометрического измерения моделей челюстей
2. рентгенологического исследования
3. электромиографии
4. ангиографии
5. мастикоциографии

3. Результаты обследования

3.1. Антропометрическое измерение моделей челюстей

Сумма мезиодистальных размеров верхних резцов – 33,2 мм. Сумма мезиодистальных размеров нижних резцов – 24,2 мм. Ширина зубного ряда в области верхних моляров – 47,0 мм (норма 51,0 мм). Ширина зубного ряда в области нижних моляров – 49,0 мм (норма 51,0 мм).

3.2. Рентгенологическое исследование



3.3. Электромиография

Данное исследование не имеет диагностического значения для постановки диагноза у данного пациента.

3.4. Ангиография

Данное исследование не имеет диагностического значения для постановки диагноза у данного пациента.

3.5. Мастикоциография

Данное исследование не имеет диагностического значения для постановки диагноза у данного пациента.

Вопрос №2 К антропометрическим измерениям моделей челюстей относятся:

1. определение индекса Тонна
2. определение индекса Пона
3. определение индекса Коркхауза
4. анализ по Шварцу
5. аксиография
6. кондилография

5. Результаты антропометрических измерений моделей челюстей

5.1. Определение индекса Тонна

Сумма мезиодистальных размеров верхних резцов – 33,2 мм.

Сумма мезиодистальных размеров нижних резцов – 24,2 мм.

Индекс Тонна равен 1.37.

5.2. Определение индекса Пона

Ширина зубного ряда в области верхних моляров – 47,0 мм (норма 51,0 мм).

Ширина зубного ряда в области нижних моляров – 49,0 мм (норма 51,0 мм).

5.3. Определение индекса Коркхауза

20 мм.

5.4. Анализ по Шварцу

Данный анализ не относится к антропометрическим измерениям моделей челюстей.

5.5. Аксиография

Данный анализ не относится к антропометрическим измерениям моделей челюстей.

5.6. Кондилография

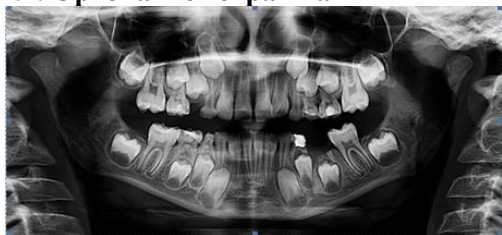Данный анализ не относится к антропометрическим измерениям моделей челюстей.

Вопрос №3 К рентгенологическим методам обследования данного пациента относят:

1. ортопантограмму (ОПТГ)
2. телерентгенограмму в боковой проекции
3. телерентгенограмму в прямой проекции
4. телерентгенограмму в подбородочно-теменной проекции
5. зонограмму височно-нижнечелюстного сустава (ВНЧС)

7. Результаты рентгенологических методов исследования

7.1. Ортопантограмма



7.2. Телерентгенограмма в боковой проекции

SNA – 80° (норма $82^\circ \pm 2^\circ$),
SNB – 73° (норма $80^\circ \pm 2^\circ$),
ANB – 7° (норма $2^\circ \pm 2^\circ$),
NSL/MP – 38° (норма $32^\circ \pm 2^\circ$),
NSL/Spp – 7° (норма $7^\circ \pm 2^\circ$),
Spp/MP – 31° (норма $25^\circ \pm 2^\circ$),
Spp/верхний резец – 119° (норма $115^\circ \pm 2^\circ$),
MP/нижний резец – 92° (норма $90^\circ - 95^\circ$),
межрезцовый угол – 118° (норма $125^\circ \pm 2^\circ$),
Go – 139° (норма $129^\circ \pm 10^\circ$),
 β – 21° (норма $27^\circ - 35^\circ$).

7.3. Телерентгенограмма в прямой проекции

Данное исследование не имеет диагностического значения для постановки диагноза у данного пациента.

7.4. Телерентгенограмма в подбородочно-теменной проекции

Данное исследование не имеет диагностического значения для постановки диагноза у данного пациента.

7.5. Зонограмма височно-нижнечелюстного сустава (ВНЧС)

Данное исследование не имеет диагностического значения для постановки диагноза у данного пациента.

Вопрос №4 Основным диагнозом является:

1. дистальная окклюзия
2. мезиальная окклюзия
3. вертикальная резцовая дизокклюзия
4. палатиноокклюзия

9. Диагноз

Диагноз:

Вопрос №5 Индекс Тонна используют для определения :

1. пропорциональности размеров постоянных резцов верхней и нижней челюстей
2. пропорциональности размеров верхнего и нижнего зубных рядов
3. ширины зубного ряда
4. длины зубного ряда

Вопрос №6 У данного пациента имеет место нарушение размеров зубных рядов в виде _____ зубного ряда:

1. сужения верхнего
2. расширения нижнего
3. укорочения верхнего
4. расширения верхнего

Вопрос №7 Увеличение угла NSL/MP на телерентгенограмме головы в боковой проекции у данного пациента свидетельствует о:

1. вертикальном типе роста лицевого скелета
2. нейтральном направлении роста лицевого скелета
3. горизонтальном направлении роста лицевого скелета
4. ретрогнатическом типе профиля

Вопрос №8 Наиболее оптимальным вариантом ортодонтического лечения в данной клинической ситуации является использование:

1. аппарата механического действия для нормализации положения зубов

2. брекет-системы
3. аппарата Френкеля 3 типа
4. аппарата для удлинения верхнего зубного ряда

Вопрос №9 При отсутствии лечения ранняя потеря временных зубов у данного пациента может привести к :

1. смещению зубов в сторону дефекта
2. формированию открытого прикуса
3. формированию мезиальной окклюзии
4. макрогнатии верхней челюсти

Вопрос №10 Вестибулярная дуга с П-образными изгибами используется, если необходимо :

1. провести уплощение переднего участка зубного ряда
2. переместить зубы в вестибулярном направлении
3. дистализировать моляры
4. расширить зубной ряд

Вопрос №11 Протрагирующую пружину используют, если необходимо :

1. переместить зуб в вестибулярном направлении
2. переместить зуб в язычном направлении
3. переместить зуб в небном направлении
4. провести уплощение зубного ряда

Вопрос №12 При выгнутом профиле угол выпуклости лица :

1. уменьшается
2. увеличивается
3. не изменяется
4. равен нулю

Эталон ответов:

Вопрос	1	2	3	4	5	6	7	8	9	10	11	12
Ответ	1,2	1,2,3	1,2	1	1	1	1	1	1	1	1	1

Задача 2

При осмотре лица пациента Р., 9 лет, определяется выпуклый профиль, скошенный подбородок, выраженная надподбородочная складка и смыкание резцов верхней челюсти с нижней губой.

Какой аномалии характерны лицевые признаки данного пациента?

Какие методы объективной диагностики необходимо провести для определения обусловленности аномалии.

Какие принципы планирования лечения таких пациентов?

Какие авторские ортодонтические аппараты используются для лечения данной аномалии?

Каковы профилактические мероприятия по предотвращению возникновения или развития данной аномалии необходимо проводить?

Ответ:

Дистальная окклюзия.

Антропометрические методы (метод Пона, Коркхауза, индекс Тонна), лучевые методы диагностики (телерентгенография головы в боковой проекции).

Функциональные методы лечения в сочетании с лечебной гимнастикой.

Аппарат Персина для лечения дистальной окклюзии, аппарат Андрейзена-Гойпля.

Естественное вскармливание, профилактика вредных привычек.

Тема 3

Ситуационная задача 1

1.1. Ситуация

В стоматологическую клинику обратился пациент М. 15 лет.

1.2. Жалобы

на

- неправильное положение зубов.

1.3. Анамнез заболевания

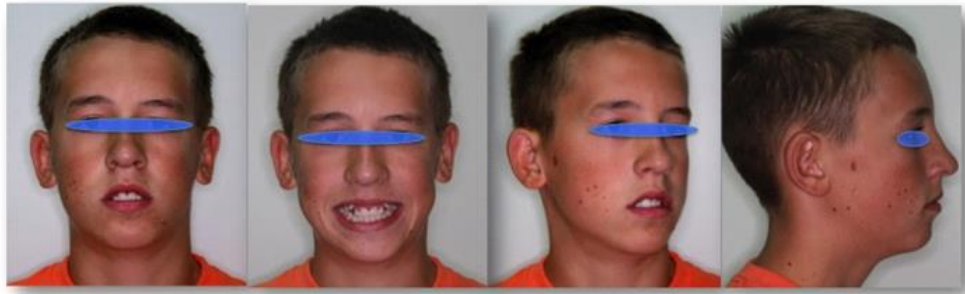Указанные жалобы отмечает с момента прорезывания постоянных зубов. Ранее у врача-ортодонта лечения и наблюдения не было

1.4. Анамнез жизни

- Школьник.
- Вредные привычки отрицает.
- Аллергические реакции отрицает.
- Хронические заболевания отрицает.

1.5. Объективный статус

Внешний осмотр: конфигурация лица не изменена, кожные покровы чистые, губы не сомкнуты, профиль прямой, лимфатические узлы не увеличены, безболезненны.

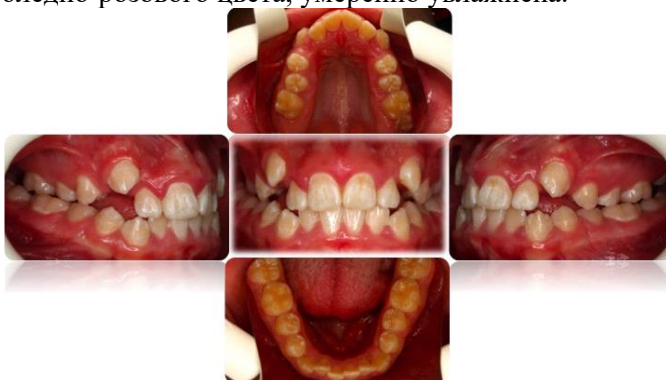

Осмотр полости рта:

Зубная формула:

О																О
1.8	1.7	1.6	1.5	1.4	1.3	1.2	1.1	2.1	2.2	2.3	2.4	2.5	2.6	2.7	2.8	
4.8	4.7	4.6	4.5	4.4	4.3	4.2	4.1	3.1	3.2	3.3	3.4	3.5	3.6	3.7	3.8	
																О

Слизистая оболочка рта, десны, альвеолярных отростков и нёба без патологических изменений, бледно-розового цвета, умеренно увлажнена.



Вопрос №1 К инструментальным методам обследования, необходимым для постановки диагноза, относят:

1. антропометрические измерения моделей челюстей
2. ортопантомографию
3. телерентгенографию головы в боковой проекции
4. электромиографию
5. телерентгенографию головы в прямой проекции

3. Результаты инструментальных методов обследования

3.1. Антропометрические измерения моделей челюстей

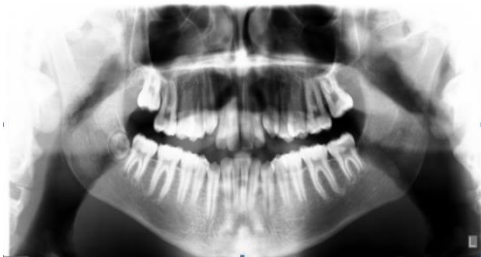- сумма мезиодистальных размеров верхних резцов – 32 мм;
- сумма мезиодистальных размеров нижних резцов – 27 мм.

Параметры зубных рядов:

- ширина зубного ряда в области верхних премоляров – 34 мм (норма 37,5 мм);
- ширина зубного ряда в области нижних премоляров – 38 мм;
- ширина зубного ряда в области верхних моляров – 46 мм (норма 49 мм);
- ширина зубного ряда в области нижних моляров – 49 мм;
- длина переднего отрезка верхнего зубного ряда – 18 мм (норма 18 мм);

- длина переднего отрезка нижнего зубного ряда – 16 мм.

3.2. Ортопантомография



На ортопантомограмме визуализируется зачаток 4.8 зуба. Патологических образований не визуализируется.

3.3. Телерентгенография головы в боковой проекции

- SNA – 81° (норма 82°±2°)
- SNB – 82° (норма 80°±2°)
- ANB – -1° (норма 2°±2°)
- NSL/MP – 37° (норма 32° ±2°)
- NSL/Spp – 10° (норма 7°±2°)
- Spp/MP – 27° (норма 25°±2°)
- Spp/верхний резец – 120° (норма 115°±2°)
- MP/нижний резец – 90° (норма 90°-95°)
- межрезцовый угол – 120° (норма 125°±2°)

3.4. Электромиография

Исследование не имеет диагностического значения в данной клинической ситуации.

3.5. Телерентгенография головы в прямой проекции

Исследование не имеет диагностического значения в данной клинической ситуации.

Вопрос №2 Основным предполагаемым диагнозом является: «K07.2 – аномалии соотношений зубных дуг» с видом аномалии:

1. мезиальная окклюзия
2. дистальная окклюзия
3. вертикальная резцовая дизокклюзия
4. глубокая резцовая окклюзия

5. Диагноз

Диагноз:

Вопрос №3 Метод Коркхауза позволяет определить :

1. нарушение длины зубных рядов
2. нарушение ширины зубных рядов
3. тип роста зубочелюстной системы
4. скелетный класс окклюзии

Вопрос №4 Индекс Тона используют для определения:

1. пропорциональности верхних и нижних резцов
2. пропорциональности верхнего и нижнего зубных рядов
3. ширины зубного ряда
4. длины зубного ряда

Вопрос №5 Значение индекса Тонна у данного пациента, равное 1,18, свидетельствует о/об _____ размера резцов:

1. увеличении; нижней челюсти
2. пропорциональности; верхней и нижней челюстей
3. увеличении; верхней челюсти
4. уменьшении; нижней челюсти

Вопрос №6 К нарушению размеров зубных рядов у пациента относят _____ зубного ряда:

1. сужение верхнего
2. сужение нижнего
3. удлинение верхнего
4. удлинение нижнего

Вопрос №7 Величина угла Spp-MP на телерентгенограмме головы пациента, равная 27°, свидетельствует о:

1. вертикальном типе роста лицевого скелета
2. вращении нижней челюсти по часовой стрелке
3. горизонтальном типе роста лицевого скелета
4. ретрогнатическом типе профиля головы

Вопрос №8 Нарушением размера челюсти, приводящим к мезиальной окклюзии, является :

1. нижняя макрогнатия
2. нижняя микрогнатия
3. верхняя макрогнатия
4. верхняя прогнатия

Вопрос №9 В данной клинической ситуации оптимальным вариантом является :

1. ортодонтическое лечение с использованием брекет-системы
2. съёмных пластиночных аппаратов
3. аппарата Френкеля 3 типа
4. миобрейса

Вопрос №10 Для нормализация окклюзии по сагиттали в данной клинической ситуации рекомендуется назначение :

1. межчелюстной тяги по 3 классу
2. межчелюстной тяги по 2 классу
3. миогимнастики
4. лицевой дуги

Вопрос №11 К патологическому виду относится _____ окклюзия:

1. мезиальная
2. бипрогнатическая
3. ортогнатическая
4. прямая

Вопрос №12 К патологии, требующей коррекции в первые сутки после рождения ребёнка, относят:

1. короткую уздечку языка
2. короткую уздечку верхней губы
3. преждевременное прорезывание зубов
4. сверхкомплектные зубы

Эталон ответов:

Вопрос	1	2	3	4	5	6	7	8	9	10	11	12
Ответ	1,2,3	1	1	1	1	1	1	1	1	1	1	1

Тема 4

Задача 1

Пациент О., 13 лет. Обратился к ортодонту с жалобами на «кривые» передние зубы. Из анамнеза: искусственное вскармливание с 2 мес., сосание пустышки до 3 лет. Объективно: правая и левая половины лица симметричны, высота нижней трети лица снижена, носогубные и подносовая складки сглажены, подбородочная складка выражена, тип профиля выпуклый, подбородок скошенный. Верхние фронтальные зубы наклонены вестибулярно, отмечается скученность нижних фронтальных зубов, оральный наклон. Форма верхнего зубного ряда полуэллипс, фронтальный отдел удлинен, форма нижнего зубного ряда трапеция, фронтальный отдел укорочен. При смыкании жевательных зубов по трансверзали: справа и слева вестибулярные бугорки нижних зубов располагаются в продольной фиссуре верхних. п-161514131211212223242526274746454443424131323334353637ппПо сагиттали: бугорковое смыкание первых постоянных моляров справа и слева. Срединная линия между центральными зубами совпадает. Глубина резцового перекрытия 2/3. Сагиттальная щель 6 мм. Величина открывания рта 39 мм, при открывании рта отмечается девиация. Функции дыхания, речи не нарушены, при глотании язык прокладывает между зубами. 1. Назовите вероятную причину формирования зубочелюстной аномалии. 2. Поставьте предварительный диагноз. 3. Составьте план дополнительного обследования. 4. Составьте план ортодонтического лечения. 5. Перечислите рекомендации по уходу за полостью рта для пациентов находящихся на ортодонтическом лечении

Задача 2

Пациент О., 13 лет. Обратился к ортодонту с жалобами на «кривые» передние зубы. Из анамнеза: искусственное вскармливание с 2 мес., сосание пустышки до 3 лет. Объективно: правая и левая половины лица симметричны, высота нижней трети лица снижена, носогубные и подносовая складки сглажены, подбородочная складка выражена, тип профиля выпуклый, подбородок скошенный. Верхние фронтальные зубы наклонены вестибулярно. Отмечается скученность нижних фронтальных зубов, оральный наклон. Форма верхнего зубного ряда полуэллипс, фронтальный отдел удлинен, форма нижнего зубного ряда трапеция, фронтальный отдел укорочен. При смыкании жевательных зубов по трансверзали: справа и слева вестибулярные бугорки нижних зубов располагаются в продольной фиссуре верхних. 161514131211212223242526274746454443424131323334353637пп По сагиттали: бугорковое смыкание первых постоянных моляров справа и слева. Срединная линия между центральными зубами совпадает. Глубина резцового перекрытия 2/3. Сагиттальная щель 6 мм. Величина открывания рта 39 мм, при открывании рта отмечается девиация. Функции дыхания, речи не нарушены, при глотании язык прокладывает между зубами. 1. Назовите вероятную причину формирования зубочелюстной аномалии. 2. Поставьте предварительный диагноз. 3. Составьте план дополнительного обследования. 4. Составьте план ортодонтического лечения. 5. Перечислите рекомендации по уходу за полостью рта для пациентов находящихся на ортодонтическом лечении.

Задача 3

Пациент К., 9 лет. По результатам профилактического осмотра направлен к ЛОР-врачу и стоматологу-ортодонт. Из анамнеза: хронический синусит. Объективно: правая и левая половины лица симметричны, лицо узкое, вытянутое, складки сглажены, подбородок скошен, губы смыкаются с напряжением. 165554531211212263646526468544-4241313233347536С Между временными зубами плотные контакты. Скученность верхних фронтальных зубов, центральные резцы верхней челюсти в протрузии, узкое сводчатое небо, верхнечелюстной зубной ряд V-образной формы, форма нижнего зубного ряда парабола. При смыкании жевательных зубов по трансверзали: справа и слева вестибулярные бугорки нижних зубов располагаются в продольной фиссуре верхних. По сагиттали: слева и справа медиальный щечный бугорок первого верхнего постоянного моляра располагается между 6 и 7 нижними зубами. Срединная линия между центральными зубами совпадает. Глубина резцового перекрытия 1/3, сагиттальная щель 7 мм. Величина открывания рта 39 мм, при открывании рта отмечается девиация. Глотание физиологическое. Отмечается нарушение артикуляционных движений. Привычное ротовое дыхание. 1. Назовите вероятную причину формирования зубочелюстной аномалии. 2. Поставьте предварительный диагноз. 3. Составьте план дополнительного обследования. 4. Составьте план ортодонтического лечения. 5. Перечислите рекомендации по уходу за полостью рта для пациентов находящихся на ортодонтическом лечении.

Тема 5

Ситуационная задача 1

1.1. Ситуация

В стоматологическую клинику обратилась девушка 30 лет.

1.2. Жалобы

на

- неправильное положение зубов.

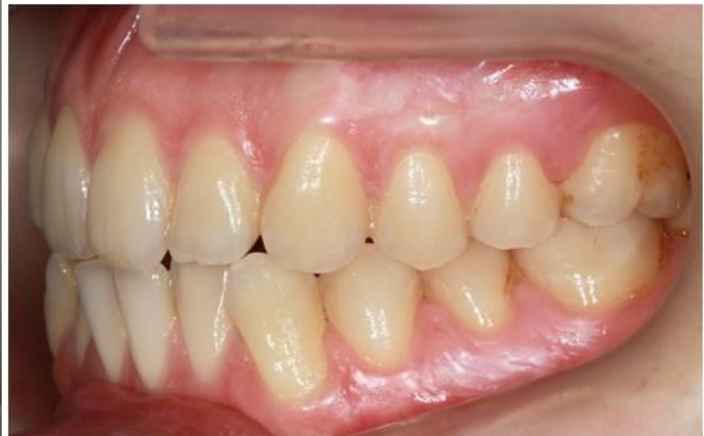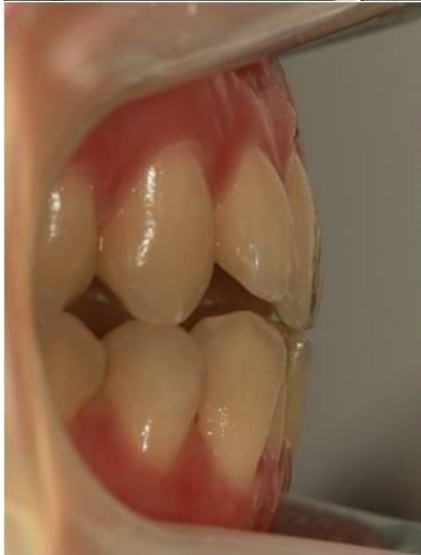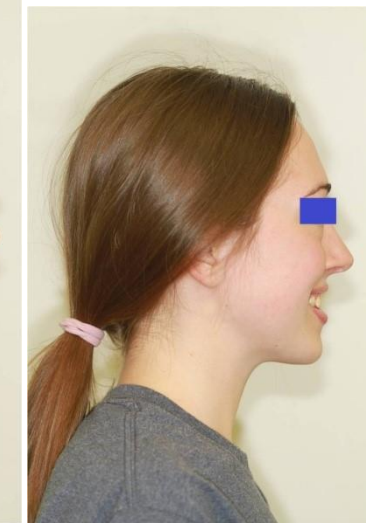
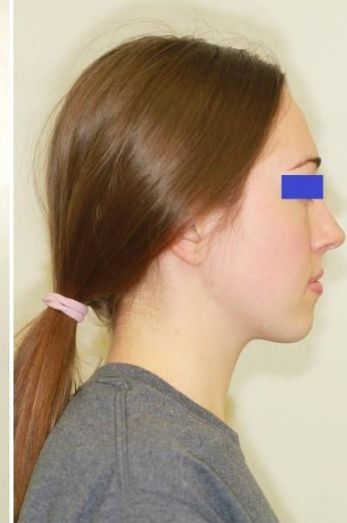
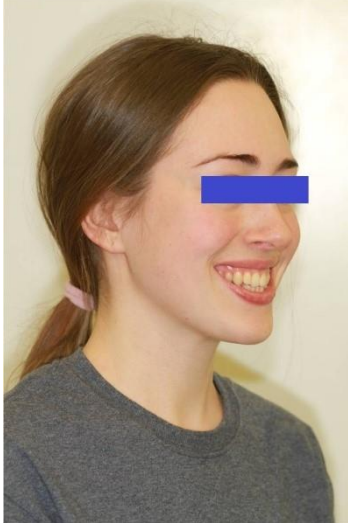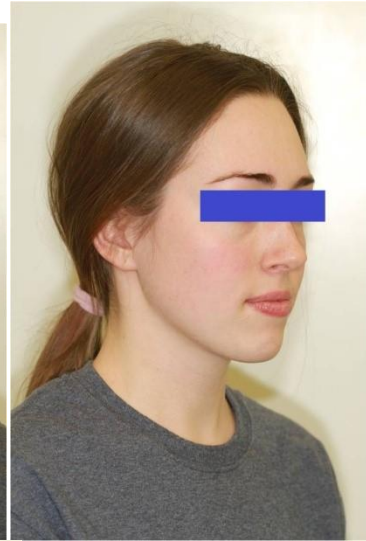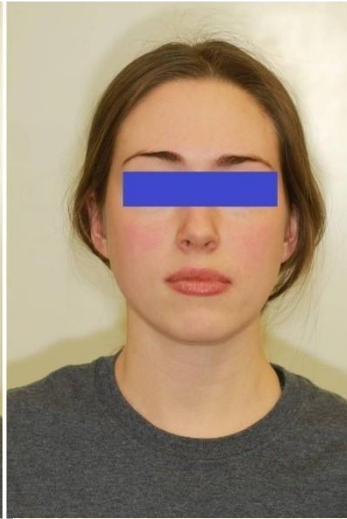1.3. Анамнез заболевания

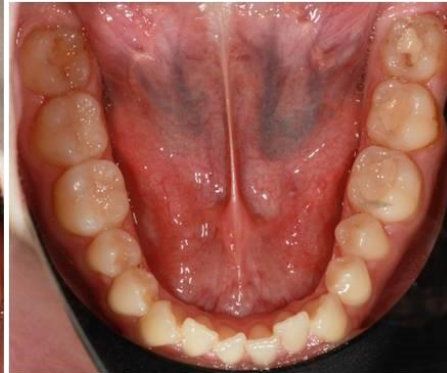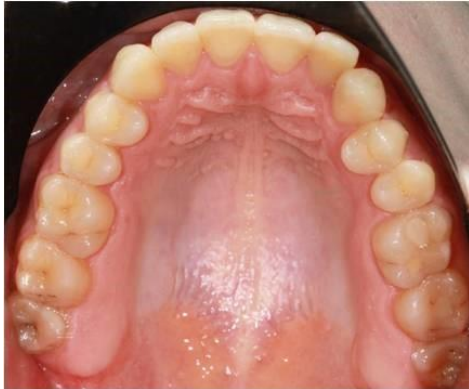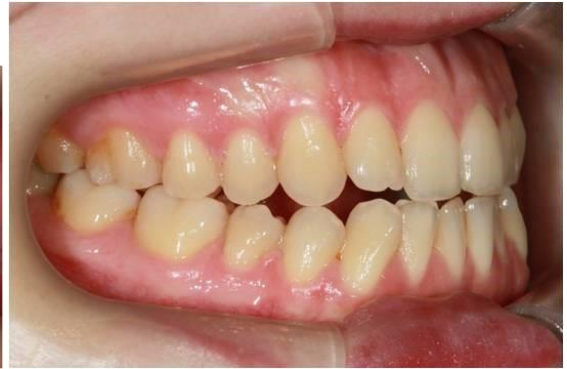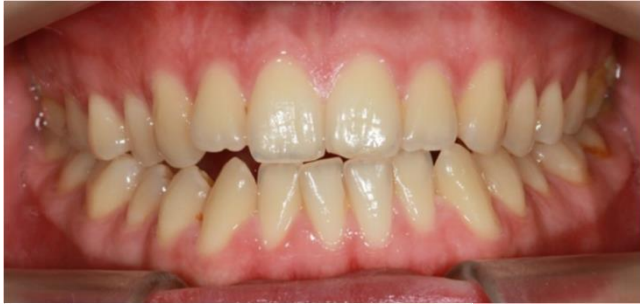Указанные жалобы отмечает с момента прорезывания постоянных зубов. Ранее у врача-ортодонта не наблюдалась и не лечилась.

1.4. Анамнез жизни

Аллергологический анамнез не отягощен.

1.5. Объективный статус





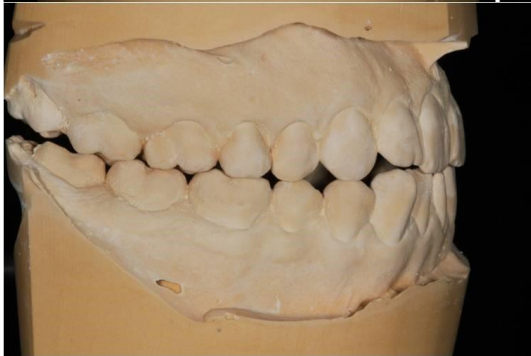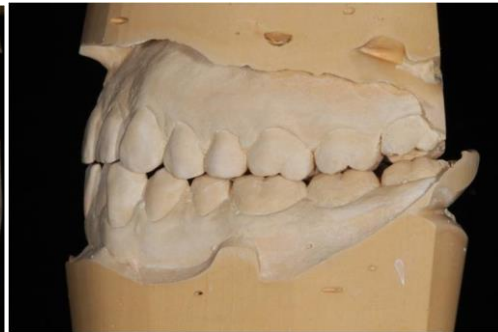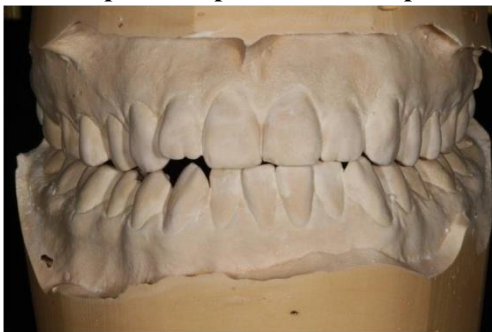
Внешний осмотр: смещение подбородка влево, кожные покровы бледно-розового цвета, нормально увлажнены. Регионарные лимфатические узлы не увеличены, не спаяны с окружающими тканями, безболезненны при пальпации. Профиль прямой.

Вопрос №1 Для постановки диагноза в данной клинической ситуации проводят:

1. антропометрическое измерение моделей челюстей
2. рентгенологическое исследование
3. электромиографию
4. риноманометрию
5. реопародонтографию

3. Результаты обследования

3.1. Антропометрическое измерение моделей челюстей



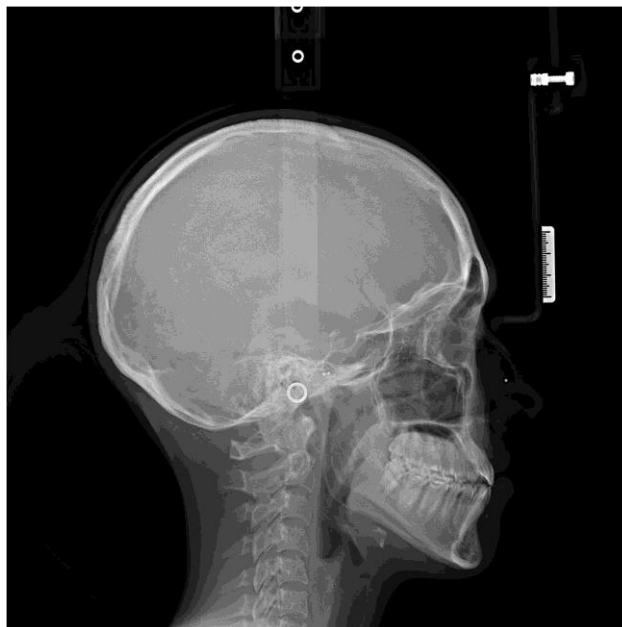
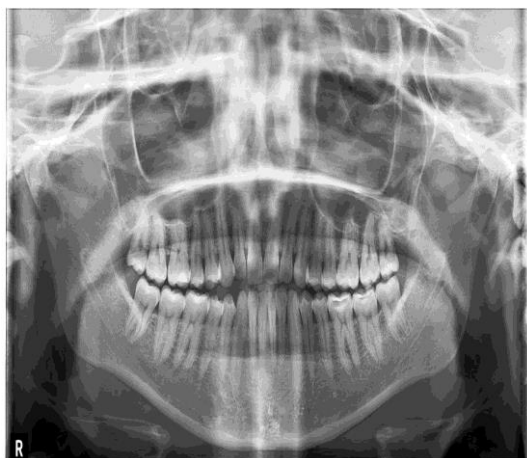
Сумма мезиодистальных размеров верхних резцов – 34 мм.
Сумма мезиодистальных размеров нижних резцов – 24,2 мм.
Индекс Тонна – 1,4.

Ширина зубного ряда в области верхних моляров – 48 мм (норма 52,0 мм).

Ширина зубного ряда в области нижних моляров – 48 мм (норма 52,0 мм).

Индекс Коркхауза – 20 мм (норма).

3.2. Рентгенологическое исследование



3.3. Электромиография

Данное исследование не имеет диагностического значения для постановки диагноза у данного пациента.

3.4. Риноманометрия

Данное исследование не имеет диагностического значения для постановки диагноза у данного пациента.

3.5. Реопародонтография

Данное исследование не имеет диагностического значения для постановки диагноза у данного пациента.

Вопрос №2 К антропометрическим измерениям моделей челюстей в данной клинической ситуации относят:

1. индекс Тонна
2. метод Коркхауза
3. реографию
4. стабилometriю
5. кинезиографию

5. Результаты антропометрических измерений

5.1. Индекс Тонна

1,4

5.2. Метод Коркхауза

Индекс Коркхауза – 20 мм (норма).

5.3. Реография

Данный анализ не относится к антропометрическим измерениям моделей челюстей.

5.4. Стабилметрия

Данное исследование не относится к антропометрическим измерениям моделей челюстей.

5.5. Кинезиография

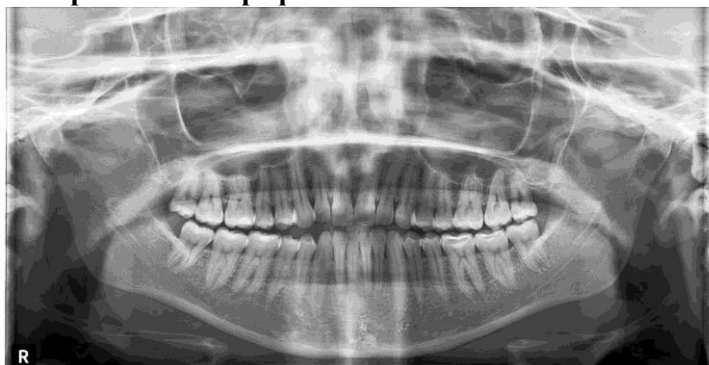Данное исследование не относится к антропометрическим измерениям моделей челюстей.

Вопрос №3 К рентгенологическим методам обследования в данной клинической ситуации относят:

1. ортопантомографию
2. телерентгенограмму в боковой проекции
3. аксиографию
4. одонтопародонтограмму
5. гнатодинамометрию

7. Результаты рентгенологических методов обследования

7.1. Ортопантомография



7.2. Телерентгенограмма в боковой проекции

SNA – 76° (норма 82°±2°)

SNB – 74° (норма 80°±2°)

ANB – 2° (норма 2°±2°)

NSL/MP – 44° (норма 32° ±5°)

NSL/Spp – 12° (норма 7°±2°)

Spp/MP – 30° (норма 25°±2°)

Spp/верхний резец – 118° (норма 115°±5°)

MP/нижний резец – 86° (норма 90°-95°)

межрезцовый угол – 122° (норма 125°±5°)

7.3. Аксиография

Данное исследование не имеет диагностического значения для постановки диагноза у данного пациента.

7.4. Одонтотомодонтограмма

Данное исследование не имеет диагностического значения для постановки диагноза у данного пациента.

7.5. Гнатодинамометрия

Данное исследование не имеет диагностического значения для постановки диагноза у данного пациента.

Вопрос №4 Основным диагнозом в данной клинической ситуации является:

1. аномалии соотношений зубных дуг
2. аномалии положения зубов
3. основные аномалии размеров челюстей
4. аномалии челюстно-черепных соотношений

9. Диагноз

Диагноз:

Вопрос №5 В данной клинической ситуации индекс Тонна используют для определения:

1. соотношения размеров постоянных резцов на обеих челюстях
2. мезиодистального размера верхних зубов
3. мезиодистального размера нижних зубов
4. длины зубного ряда

Вопрос №6 У данной пациентки наблюдают _____ зубного ряда:

1. сужение верхнего
2. укорочение нижнего
3. удлинение верхнего
4. расширение верхнего

Вопрос №7 Увеличение угла NSL/MP на телерентгенограмме головы в боковой проекции в данной клинической ситуации свидетельствует о:

1. вертикальном типе роста
2. микрогнатии верхней челюсти
3. нейтральном направлении роста лицевого скелета
4. ретрузии нижних резцов

Вопрос №8 Значение 1,4 индекса Тонна пациентки свидетельствует о/об _____ размера резцов:

1. увеличении; верхнего зубного ряда

2. пропорциональности; постоянных верхней и нижней челюстей
3. увеличении; нижнего зубного ряда
4. уменьшении; верхнего зубного ряда

Вопрос №9 Значение угла SNA на телерентгенограмме головы в боковой проекции 76° у пациентки свидетельствует о:

1. заднем положении верхней челюсти
2. нейтральном направлении роста лицевого скелета
3. горизонтальном направлении роста лицевого скелета
4. протрузии верхних резцов

Вопрос №10 II класс Энгля характеризуется положением межбугровой фиссуры первого нижнего моляра _____ бугра первого верхнего моляра:

1. позади мезиально-щечного
2. спереди мезиально-щечного
3. сзади дистально-щечного
4. спереди дистально-щечного бугра

Вопрос №11 Наиболее оптимальным вариантом ортодонтического лечения пациентки является использование:

1. брекет-системы с использованием эластических тяг
2. трейнера
3. аппарата Френкеля 2 типа
4. эластопозиционера

Вопрос №12 Для коррекции центральной линии зубных рядов у пациентки рекомендуют:

1. диагональные межчелюстные тяги
2. одностороннее удаление зубов
3. пластинку с протрагирующими пружинами
4. пластинку с окклюзионной накладкой слева

Эталон ответов:

Вопрос	1	2	3	4	5	6	7	8	9	10	11	12
Ответ	1,2	1,2	1,2	1	1	1	1	1	1	1	1	1

Тема 6

Ситуационная задача 1

1.1. Ситуация

В стоматологическую клинику обратились родители с ребенком 11 лет.

1.2. Жалобы

на

- скученность зубов,
- эстетику.

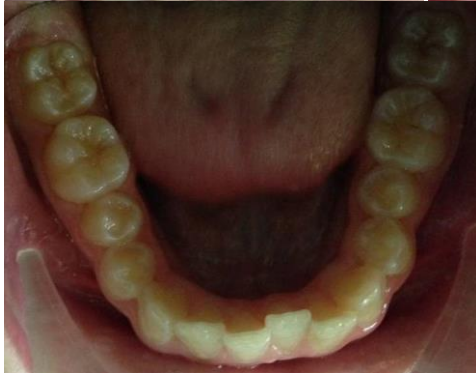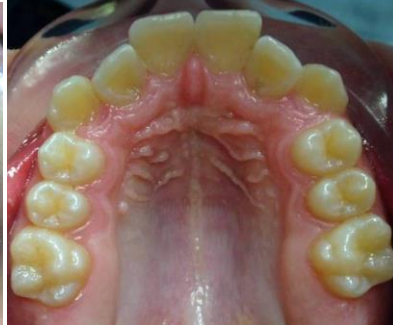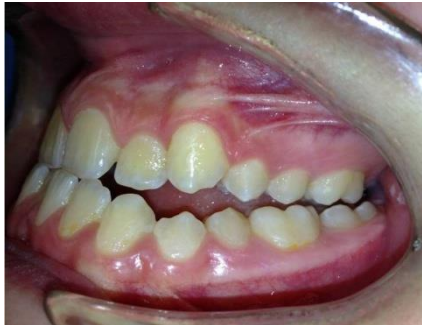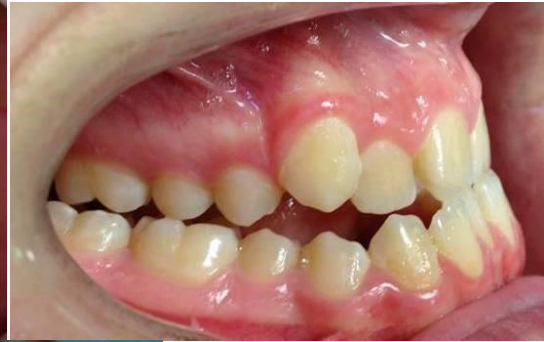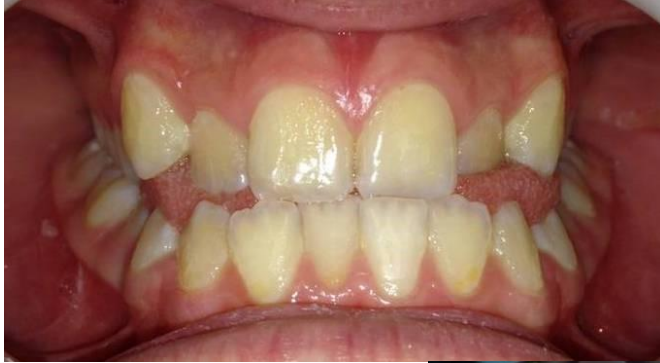1.3. Анамнез заболевания

Указанные жалобы отмечает с момента прорезывания постоянных зубов. Ранее у врача-ортодонта лечения и наблюдения не было.

1.4. Анамнез жизни

Аллергологический анамнез не отягощен.

1.5. Объективный статус



Внешний осмотр увеличение нижней трети лица, кожные покровы бледно-розового цвета, нормально увлажнены. Регионарные лимфатические узлы не увеличены, не спаяны с окружающими тканями, безболезненны при пальпации.

Вопрос №1 Для постановки диагноза у данной пациентки необходимо провести:

1. антропометрическое измерение моделей челюстей
2. рентгенологическое исследование
3. электромиографию
4. артрофонографию
5. электроакупунктуру

3. Результаты обследования

3.1. Антропометрическое измерение моделей челюстей

Сумма мезиодистальных размеров всех верхних зубов = 95,5 мм.

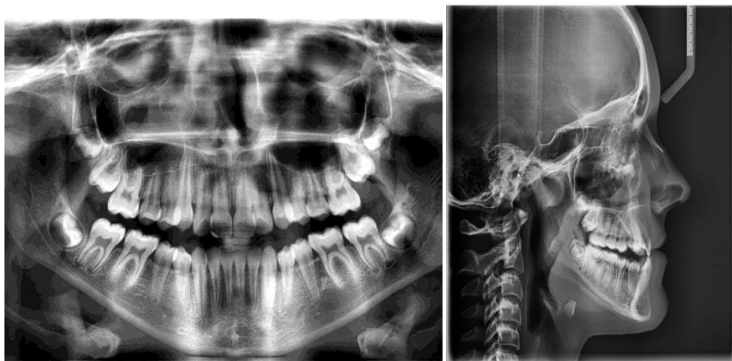Сумма мезиодистальных размеров всех нижних зубов = 86 мм.

Ширина зубного ряда в области верхних моляров – 44,5 мм (норма 52 мм).

Ширина зубного ряда в области нижних моляров – 43,5 мм (норма 52 мм).

Укорочение зубных рядов на 1,5 мм

3.2. Рентгенологическое исследование



3.3. Электромиография

Данное исследование не имеет диагностического значения в данном клиническом случае

3.4. Артрофонография

Данное исследование не имеет диагностического значения в данном клиническом случае

3.5. Электроакупунктура

Данное исследование не имеет диагностического значения в данном клиническом случае

Вопрос №2 К антропометрическим измерениям моделей челюстей в данной клинической ситуации относят:

1. индекс Тонна
2. метод Коркхауза
3. мастикациографию
4. гнатодинамометрию
5. краниометрию

5. Результаты антропометрических измерений

5.1. Индекс Тонна

1,3

5.2. Метод Коркхауза

Длина переднего отдела верхнего зубного ряда – 18 мм (N = 19,5 мм)

5.3. Мастикациография

Данный анализ не относится к антропометрическим измерениям моделей челюстей.

5.4. Гнатодинамометрия

Данный анализ не относится к антропометрическим измерениям моделей челюстей.

5.5. Краниометрия

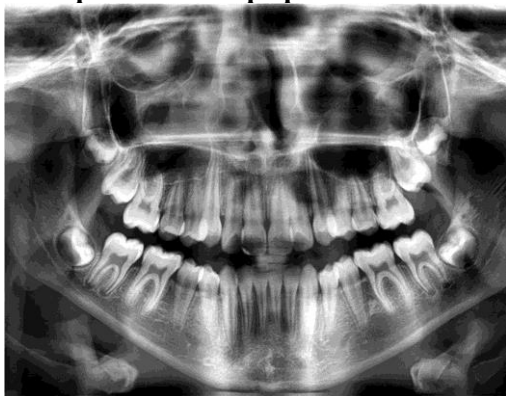Данный анализ не относится к антропометрическим измерениям моделей челюстей.

Вопрос №3 К рентгенологическим методам обследования данной пациентки относят:

1. ортопантомографию
2. телерентгенограмму в боковой проекции
3. параллелометрию
4. стабиллометрию
5. кинезиографию

6. Результаты рентгенологических методов обследования

6.1. Ортопантомография



6.2. Телерентгенограмма в боковой проекции

- SNA – 83° (норма 82°±2°)
- SNB – 83° (норма 80°±2°)
- ANB – 0/0,5° (норма 2°±2°)
- NSL/MP(ML) – 37,2° (норма 32° ±5°)
- NSL/Spp – 6,5° (норма 7°±2°)
- Spp/MP(ML) – 32,2° (норма 25°±5°)
- Spp/верхний резец – 109° (норма 115°±5°)
- MP(ML)/нижний резец – 79,4° (норма 90°± 95°)
- межрезцовый угол – 140,3° (норма 125°±5°)

6.3. Параллелометрия

Данное исследование не имеет диагностического значения для постановки диагноза у данного пациента.

6.4. Стабилометрия

Данное исследование не имеет диагностического значения для постановки диагноза у данного пациента.

6.5. Кинезиография

Данное исследование не имеет диагностического значения для постановки диагноза у данного пациента.

Вопрос №4 Основным диагнозом в данной клинической ситуации является:

1. аномалии соотношений зубных дуг
2. аномалии положения зубов
3. аномалии размеров зубных рядов
4. челюстно-лицевые аномалии функционального происхождения

8. Диагноз

Диагноз:

Вопрос №5 Значение индекса Коркхауза 18 мм при норме 19,5 мм у пациентки свидетельствует о/об:

1. укорочении зубных рядов
2. удлинении зубных рядов
3. сужении зубных рядов
4. расширении зубных рядов

Вопрос №6 В данной клинической ситуации наблюдают _____ 1.3 и 2.3. зубов:

1. супраположение
2. лингвоположение
3. палатиноположение
4. ифраположение

Вопрос №7 У пациентки наблюдают _____ зубного ряда:

1. сужение верхнего
2. расширение нижнего
3. укорочение верхнего
4. расширение верхнего

Вопрос №8 Увеличение угла SNB на телерентгенограмме головы в боковой проекции у пациентки свидетельствует о:

1. переднем положении нижней челюсти
2. микрогнатии
3. горизонтальном направлении роста лицевого скелета
4. лингвальном наклоне нижних зубов

Вопрос №9 Значение индекса Тонна 1,3 у пациентки свидетельствует о/об _____ размера резцов:

1. пропорциональности; постоянных верхней и нижней челюстей
2. увеличении; верхнего зубного ряда
3. увеличении; нижнего зубного ряда
4. уменьшении; верхнего зубного ряда

Вопрос №10 Значение угла NSL/MP на телерентгенограмме головы в боковой проекции, равное 37,2°, у пациентки свидетельствует о:

1. вертикальном направлении роста лицевого скелета
2. нейтральном направлении роста лицевого скелета

3. горизонтальном направлении роста лицевого скелета
4. ретрогнатическом типе профиля

Вопрос №11 Наиболее оптимальным вариантом ортодонтического лечения в данной клинической ситуации является использование:

1. несъёмного расширяющего аппарата бюгельной конструкции
2. миофункционального аппарата
3. частичной брекет-системы на нижний зубной ряд
4. подбородочной пращи

Вопрос №12 II класс Энгля характеризуется положением межбугровой фиссуры первого нижнего моляра _____ бугра первого верхнего моляра:

1. позади мезиально-щечного
2. впереди мезиально-щечного
3. позади дистально-щечного
4. впереди дистально-щечного

Эталон ответов:

Вопрос	1	2	3	4	5	6	7	8	9	10	11	12
Ответ	1,2	1,2	1,2	1	1	1	1	1	1	1	1	1

Тема 7

Ситуационная задача 1

1.1. Ситуация

В стоматологическую клинику обратился молодой человек 18 лет.

1.2. Жалобы

на

- неправильное положение зубов.

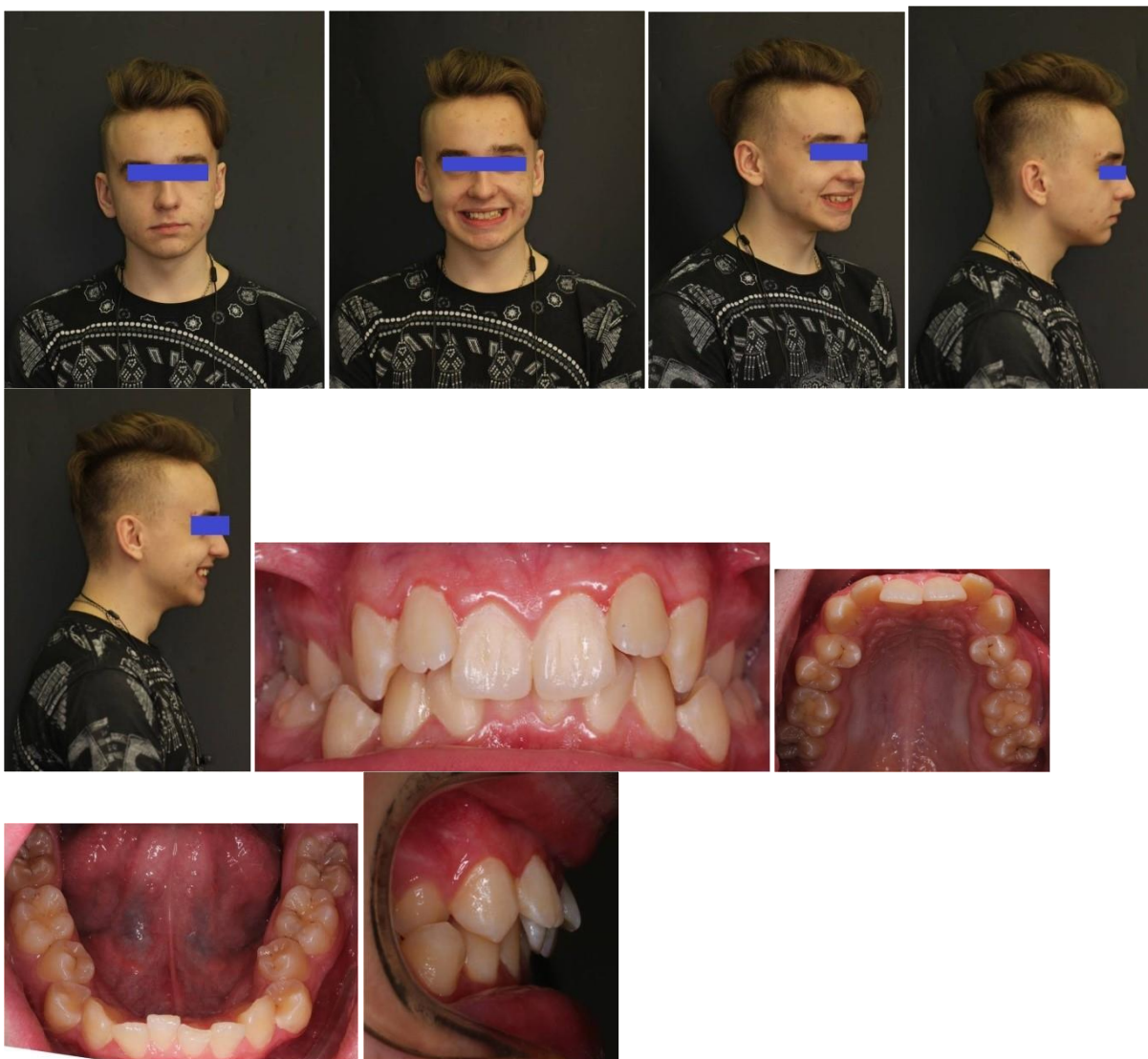
1.3. Анамнез заболевания

Указанные жалобы отмечает с момента прорезывания постоянных зубов. Ранее у врача-ортодонта не наблюдался и не лечился.

1.4. Анамнез жизни

Аллергологический анамнез не отягощен.

1.5. Объективный статус



Внешний осмотр: конфигурация лица без видимых изменений, кожные покровы бледно-розового цвета, нормально увлажнены. Регионарные лимфатические узлы не увеличены, не спаяны с окружающими тканями, безболезненны при пальпации.

Вопрос №1 Для постановки диагноза в данной клинической ситуации необходимо провести:

1. антропометрическое измерение моделей челюстей
2. денситометрию
3. ангиографию
4. измерение функций внешнего дыхания

3. Результаты обследования

3.1. Антропометрическое измерение моделей челюстей

Сумма мезиодистальных размеров верхних резцов – 31 мм.

Сумма мезиодистальных размеров нижних резцов – 24 мм.

Индекс Тонна – 1,29.

Ширина зубного ряда в области верхних моляров – 43 мм (норма 50,0 мм).

Ширина зубного ряда в области нижних моляров – 53 мм (норма 50,0 мм).

Индекс Коркхауза – 14 мм (укорочение на 4,8 мм).

3.2. Денситометрия

Данное исследование не имеет диагностического значения для постановки диагноза у данного пациента.

3.3. Ангиография

Данное исследование не имеет диагностического значения для постановки диагноза у данного пациента.

3.4. Измерение функций внешнего дыхания

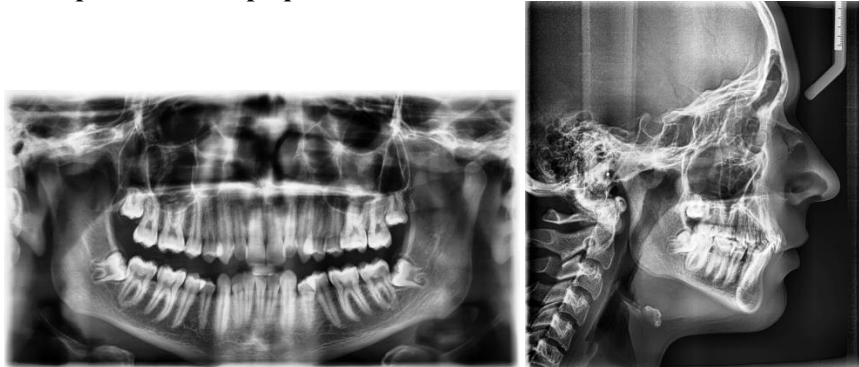Данное исследование не имеет диагностического значения для постановки диагноза у данного пациента.

Вопрос №2 К рентгенологическим методам обследования данного пациента относят:

1. ортопантомографию
2. телерентгенограмму в боковой проекции
3. электромиографию
4. телерентгенограмму в подбородочно-теменной проекции
5. артрофонографию

5. Результаты рентгенологических методов обследования

5.1. Ортопантомография



5.2. Телерентгенограмма в боковой проекции

- SNA – 76° (норма $82^\circ \pm 2^\circ$)
- SNB – 72° (норма $80^\circ \pm 2^\circ$)
- ANB – 4° (норма $2^\circ \pm 2^\circ$)
- NSL/MP(ML) – 36° (норма $32^\circ \pm 2^\circ$)
- NSL/Spp – 10° (норма $7^\circ \pm 2^\circ$)
- Spp/MP(ML) – 26° (норма $25^\circ \pm 2^\circ$)
- Spp/верхний резец – 97° (норма $115^\circ \pm 5^\circ$)
- MP(ML)/нижний резец – 95° (норма $90^\circ - 95^\circ$)
- межрезцовый угол – 143° (норма $125^\circ \pm 5^\circ$)

5.3. Электромиография

Данное исследование не имеет диагностического значения для постановки диагноза у данного пациента.

5.4. Телерентгенограмма в подбородочно-теменной проекции

Данное исследование не имеет диагностического значения для постановки диагноза у данного пациента.

5.5. Артрофонография

Данное исследование не имеет диагностического значения для постановки диагноза у данного пациента.

Вопрос №3 В данной клинической ситуации индекс Пона используют для определения:

1. трансверзального размера зубного ряда верхней и нижней челюстей
2. мезиодистального размера верхних зубов
3. мезиодистального размера нижних зубов
4. длины зубного ряда

Вопрос №4 Основным диагнозом у данного пациента является:

1. Аномалии соотношений зубных дуг
2. Основные аномалии размеров челюстей
3. Челюстно-лицевые аномалии функционального происхождения
4. Аномалии челюстно-черепных соотношений

8. Диагноз

Диагноз:

Вопрос №5 У пациента наблюдают _____ зубного ряда:

1. сужение верхнего
2. расширение нижнего
3. укорочение верхнего
4. расширение верхнего

Вопрос №6 Уменьшение угла SNB на телерентгенограмме головы в боковой проекции у пациента свидетельствует о:

1. заднем положении нижней челюсти
2. макрогнатии
3. горизонтальном направлении роста лицевого скелета
4. лингвальном наклоне нижних зубов

Вопрос №7 Значение индекса Тонна у данного пациента, равное 1,29, свидетельствует о/об _____ размера резцов:

1. уменьшении; верхнего зубного ряда
2. пропорциональности; постоянных верхней и нижней челюстей
3. увеличении; нижнего зубного ряда
4. увеличении; верхнего зубного ряда

Вопрос №8 Значение угла NSL/MP на телерентгенограмме головы в боковой проекции 36° у пациента свидетельствует о:

1. вертикальном типе роста лицевого скелета
2. нейтральном направлении роста лицевого скелета
3. горизонтальном направлении роста лицевого скелета
4. ретрогнатическом типе профиля

Вопрос №9 Наиболее оптимальным вариантом ортодонтического лечения указанного пациента является использование:

1. брекет-системы с применением эластических тяг
2. аппарата механического типа действия
3. частичной брекет-системы на нижний зубной ряд
4. подбородочной пращи

Вопрос №10 Для коррекции центральной линии зубных рядов пациенту рекомендуют:

1. диагональные межчелюстные тяги
2. одностороннее удаление зубов
3. двустороннее удаление зубов
4. пластинку с окклюзионной накладкой слева

Вопрос №11 При втором классе Энгле межбугровая фиссура первого нижнего моляра располагается _____ бугра первого верхнего моляра:

1. позади мезиально-щечного
2. впереди мезиально-щечного
3. позади дистально-щечного
4. впереди дистально-щечного

Вопрос №12 Причиной дистальной окклюзии не является:

1. нижняя прогнатия
2. искусственное вскармливание
3. ротовое дыхание
4. сосание пальца

Эталон ответов:

Вопрос	1	2	3	4	5	6	7	8	9	10	11	12
Ответ	1	1,2	1	1	1	1	1	1	1	1	1	1

Тема 8

Ситуационная задача 1

1.1. Ситуация

В стоматологическую клинику обратилась пациентка 25 лет.

1.2. Жалобы

на

- скученное положение зубов.

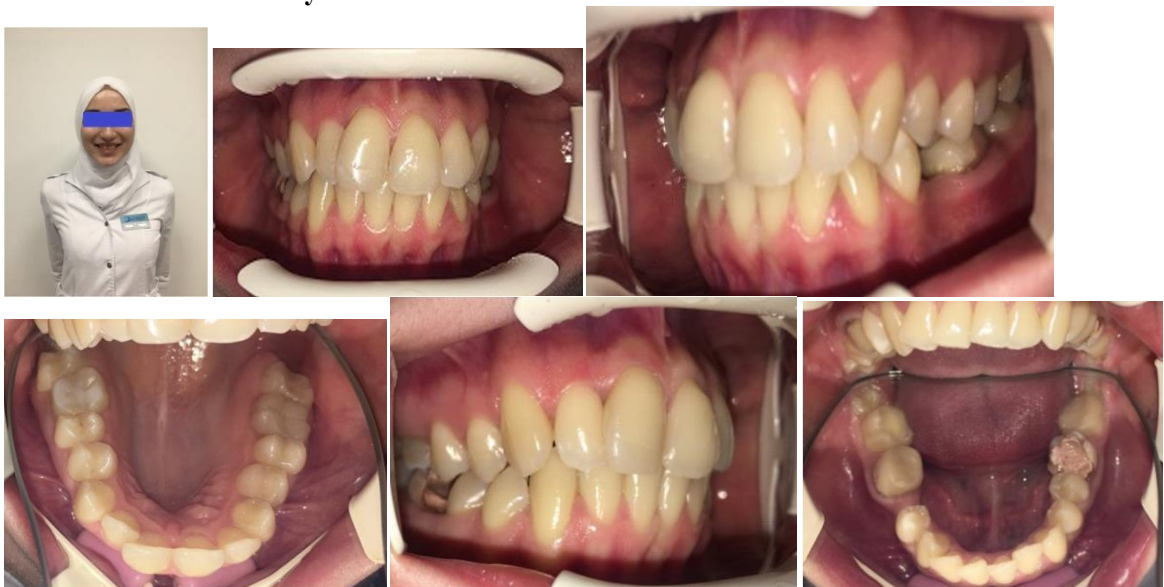1.3. Анамнез заболевания

Указанные жалобы отмечает с момента прорезывания постоянных зубов. Ранее у врача-ортодонта лечения и наблюдения не было.

1.4. Анамнез жизни

Аллергологический анамнез не отягощен.

1.5. Объективный статус



Внешний осмотр: конфигурация лица без видимых изменений, кожные покровы бледно-розового цвета, нормально увлажнены. Регионарные лимфатические узлы не увеличены, не спаяны с окружающими тканями, безболезненны при пальпации.

Вопрос №1 Для постановки диагноза в данной клинической ситуации проводят:

1. антропометрическое измерение моделей челюстей
2. рентгенологическое исследование
3. фотосимметроскопию
4. ангиографию
5. аксиографию

3. Результаты обследования

3.1. Антропометрическое измерение моделей челюстей

Сумма мезиодистальных размеров верхних резцов – 44 мм.

Сумма мезиодистальных размеров нижних резцов – 26 мм.

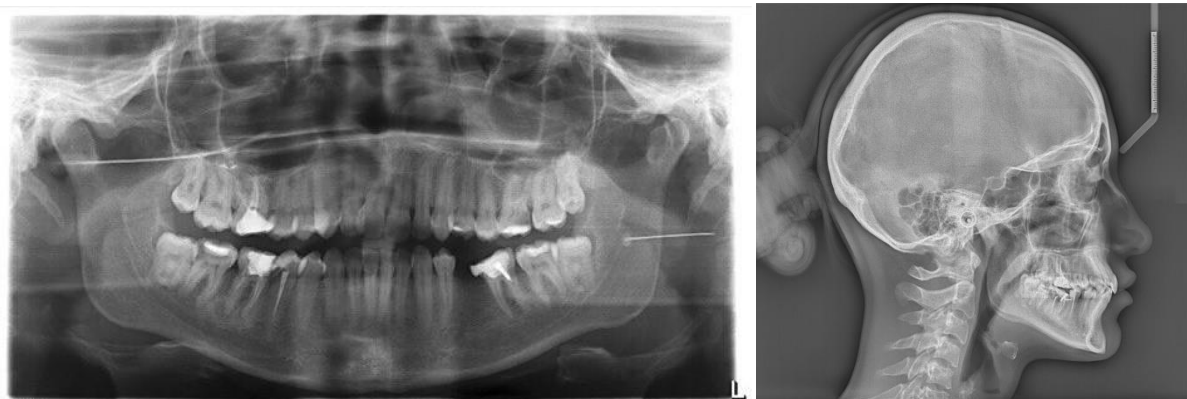
Индекс Тонна – 1,33.

Ширина зубного ряда в области верхних моляров – 44 мм (норма 50,0 мм).

Ширина зубного ряда в области нижних моляров – 51 мм (норма 50,0 мм).

Индекс Коркхауза – 18 мм на в.ч. (укорочение на 2,2 мм), на н.ч. 16 мм (укорочение на 2 мм).

3.2. Рентгенологическое исследование



3.3. Фотосимметроскопия

Данное исследование не имеет диагностического значения для постановки диагноза в данной клинической ситуации.

3.4. Ангиография

Данное исследование не имеет диагностического значения для постановки диагноза в данной клинической ситуации.

3.5. Аксиография

Данное исследование не имеет диагностического значения для постановки диагноза в данной клинической ситуации.

Вопрос №2 К антропометрическим измерениям моделей челюстей относят:

1. метод Тонна
2. индекс Коркхауза
3. аксиографию
4. симметроскопию
5. цефалометрию

5. Результаты антропометрических измерений моделей челюстей

5.1. Метод Тонна

1,33

5.2. Индекс Коркхауза

18 мм на в.ч. (укорочение на 2,2 мм), на н.ч. 16 мм (укорочение на 2 мм).

5.3. Аксиография

Данный анализ не относится к антропометрическим измерениям моделей челюстей.

5.4. Симметроскопия

Данный анализ не относится к антропометрическим измерениям моделей челюстей.

5.5. Цефалометрия

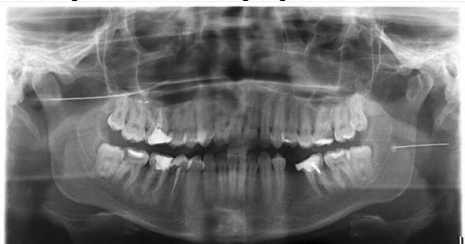Данный анализ не относится к антропометрическим измерениям моделей челюстей.

Вопрос №3 К рентгенологическим методам обследования в данной клинической ситуации относят:

1. ортопантомографию
2. телерентгенограмму в боковой проекции
3. реографию
4. томографию
5. периотестометрию

7. Результаты рентгенологических методов обследования

7.1. Ортопантомография



7.2. Телерентгенограмма в боковой проекции

- SNA – 78.1° (норма 82°±2°)
- SNB – 77° (норма 80°±2°)
- ANB – 1.4° (норма 2°±2°)
- NSL/MP(ML) – 34° (норма 32° ±2°)
- NSL/Spp – 10° (норма 7°±2°)
- Spp/MP(ML) – 26° (норма 25°±2°)
- Spp/верхний резец – 115° (норма 115°±2°)
- MP(ML)/нижний резец – 90° (норма 90°-95°)
- межрезцовый угол – 132° (норма 125°±5°)

7.3. Реография

Данное исследование не имеет диагностического значения для постановки диагноза в данной клинической ситуации.

7.4. Томография

Данное исследование не имеет диагностического значения для постановки диагноза в данной клинической ситуации.

7.5. Периотестометрия

Данное исследование не имеет диагностического значения для постановки диагноза в данной клинической ситуации.

Вопрос №4 К основному диагнозу в данной клинической ситуации относят:

1. аномалии положения зубов
2. аномалии соотношений зубных дуг
3. аномалии размеров челюстей
4. аномалии челюстно-черепных соотношений

9. Диагноз

Диагноз:

Вопрос №5 У пациентки наблюдают:

1. феномен Попова - Годона
2. микрогнатию нижней челюсти
3. прогнатию верхней челюсти
4. верхнюю ретрогнатию

Вопрос №6 Аномалию 1.1, 2.1 зубов у пациентки называют:

1. макродентией
2. зубы Гетчинсона
3. мегалодентией
4. шиповидные зубы

Вопрос №7 У пациентки наблюдают _____ зубного ряда:

1. сужение верхнего
2. расширение верхнего
3. расширение нижнего
4. удлинение верхнего

Вопрос №8 Значение угла SNA на телерентгенограмме головы в боковой проекции, равное $78,1^\circ$, у пациентки свидетельствует о:

1. микрогнатии верхней челюсти
2. макрогнатии нижней челюсти
3. протрузии верхних резцов
4. горизонтальном типе роста

Вопрос №9 Значение угла NSL/MP на телерентгенограмме головы в боковой проекции, равное 34° , у пациентки свидетельствует о:

1. нейтральном направлении роста лицевого скелета
2. вертикальном направлении роста лицевого скелета
3. горизонтальном направлении роста лицевого скелета
4. ретрогнатическом типе профиля

Вопрос №10 К наиболее оптимальному варианту ортодонтического лечения пациентки относят применение:

1. несъемной ортодонтической техники
2. аппарата функционального типа действия
3. эластопозиционера
4. ЛМ-активатора

Вопрос №11 Для коррекции центральной линии зубных рядов пациентке рекомендуют:

1. диагональные межчелюстные тяги
2. одностороннее удаление зубов
3. пластинку с наклонной плоскостью
4. пластинку с окклюзионной накладкой слева

Вопрос №12 I класс Энгля характеризуется положением мезиально-щечного бугра первого верхнего моляра _____ первого нижнего моляра :

1. в межбугровой фиссуре
2. впереди мезиально-щечного бугра
3. впереди дистально-щечного бугра
4. позади мезиально-щечного бугра

Эталон ответов:

Вопрос	1	2	3	4	5	6	7	8	9	10	11	12
Ответ	1,2	1,2	1,2	1	1	1	1	1	1	1	1	1

Тема 9

Ситуационная задача 1

1.1. Ситуация

В стоматологическую клинику обратилась пациентка 18 лет.

1.2. Жалобы

на

- неправильное положение зубов, эстетический недостаток.

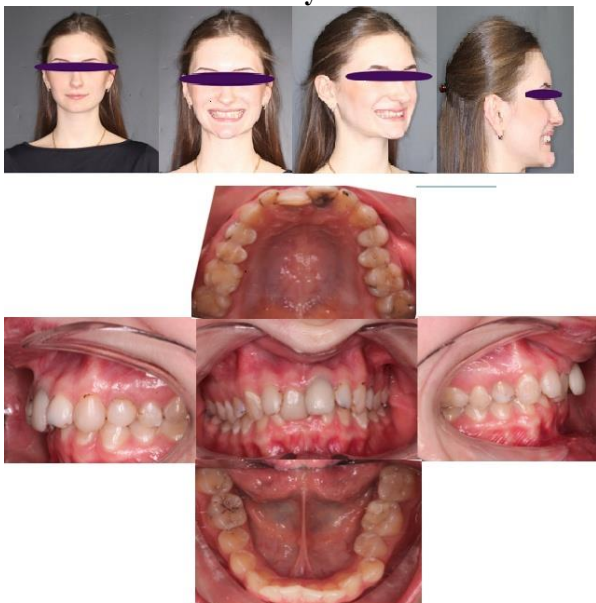1.3. Анамнез заболевания

Указанные жалобы отмечает с момента прорезывания постоянных зубов. Ранее у врача-ортодонта не наблюдалась и не лечилась.

1.4. Анамнез жизни

Без особенностей. Рост и развитие соответствует возрасту.

1.5. Объективный статус

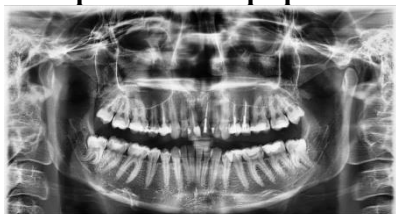

Вопрос №1 К рентгенологическим методам обследования в данной клинической ситуации относят:

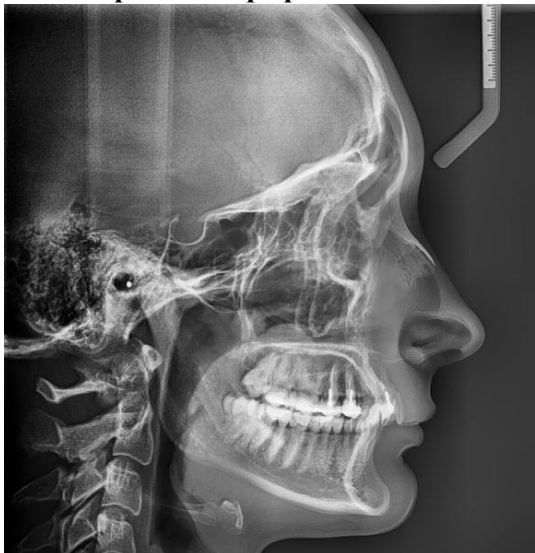1. ортопантомографию
2. телерентгенографию головы в боковой проекции
3. интраоральную контактную рентгенографию
4. телерентгенографию головы в прямой проекции

3. Результаты рентгенологических методов обследования

3.1. Ортопантомография



3.2. Телерентгенография головы в боковой проекции



Параметры	Измерения	Норма	Отклонения
<SNA	76.1	82+2	-3.9
<SNB	74.6	80+2	-3.4
<ANB	1.5	2	
NSL/Spp	16.2	7+2	+7
NSL/ML	27.5	32 +2	-6.5
Spp/ML	11.3	25 +5	-11.5
Is/Spp	119	115	+4
ii/ML	87	90 +5	
Interins	135	125 +5	+9
<B	29	27-35	
FH/OP	5	6	1

3.3. Интраоральная контактная рентгенография

Данное исследование не имеет диагностического значения в данном клиническом случае.

3.4. Телерентгенография головы в прямой проекции

Телерентгенограмма в прямой проекции позволяет диагностировать аномалии зубочелюстной системы в трансверсальном направлении, при асимметрии лица. Нет показаний для назначения в данном клиническом случае.

Вопрос №2 Обязательным компонентом ортодонтического обследования пациентки является:

1. фотопротокол
2. миотонометрия
3. мастикациография
4. кондилография

Вопрос №3 У данной пациентки аномалией соотношения зубных рядов в сагиттальной плоскости является:

1. Дистальная окклюзия
2. Мезиальная окклюзия
3. Палатиноокклюзия
4. Глубокая резцовая окклюзия

6. Диагноз

Диагноз:

Вопрос №4 Значение угла $NL-NSL = 16,2$ на ТРГ головы в боковой проекции свидетельствует о:

1. вращении верхней челюсти по часовой стрелке
2. прогнатическом типе профиля
3. ретрогнатическом типе профиля
4. вращении верхней челюсти против часовой стрелке

Вопрос №5 Значение углов $SNA = 76,1$ и $SNB = 74,6$ на ТРГ головы в боковой проекции указывает на:

1. верхнюю и нижнюю ретрогнатию
2. горизонтальный тип роста
3. вертикальную резцовую дизокклюзию
4. верхнюю и нижнюю макрогнатию

Вопрос №6 Длину переднего отрезка зубной дуги определяют при помощи метода:

1. Коркхауза
2. Снагиной
3. Хаулея - Гербера - Гербста
4. Долгополовой

Вопрос №7 С помощью индекса Изара оценивают:

1. форму лица
2. пропорциональность резцов верхней и нижней челюсти
3. тип роста лицевого скелета
4. длину зубного ряда

Вопрос №8 К наиболее оптимальному методу ортодонтического лечения данной пациентки относят применение:

1. брекет-системы
2. эластопозиционера
3. опорных мини-пластин
4. съемного пластиночного аппарата

Вопрос №9 Брекеты-систему по типу действия относят к аппаратам _____ действия:

1. механического
2. комбинированного
3. функционального
4. ретенционного

Вопрос №10 Создание дополнительной опоры для перемещения зубов обеспечивают:

1. мини-имплантаты
2. эластические тяги
3. реверсионные дуги
4. накусочные площадки

Вопрос №11 Наличие выраженной подбородочной складки характерно для:

1. глубокой окклюзии
2. вертикальной дизокклюзии
3. перекрестной окклюзии
4. инфантильного типа глотания

Вопрос №12 Для обследования мягкотканых структур височно-нижнечелюстного сустава проводят:

1. магнитно-резонансную томографию
2. компьютерную томографию
3. реографию
4. аксиографию

Эталон ответов:

Вопрос	1	2	3	4	5	6	7	8	9	10	11	12
Ответ	1,2	1	1	1	1	1	1	1	1	1	1	1

Тема 10

Ситуационная задача 1

1.1. Ситуация

В стоматологическую клинику обратилась пациентка 32 года.

1.2. Жалобы

на

- неправильное положение зубов,
- скошенный профиль лица.

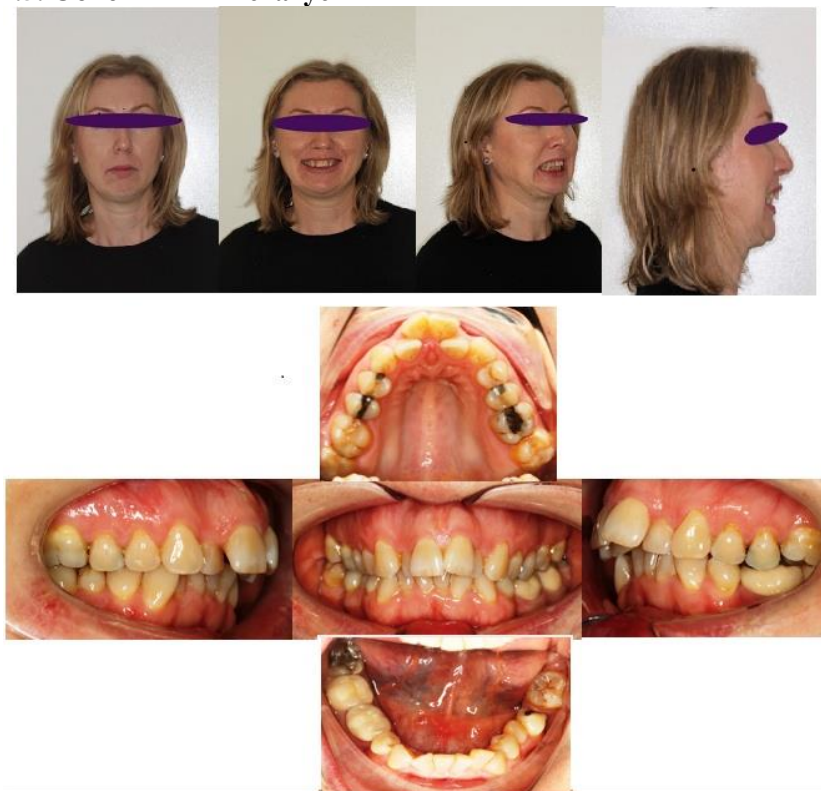1.3. Анамнез заболевания

Указанные жалобы отмечает с момента прорезывания постоянных зубов. Лечение у врача-ортодонта не проходила.

1.4. Анамнез жизни

Без особенностей.

1.5. Объективный статус



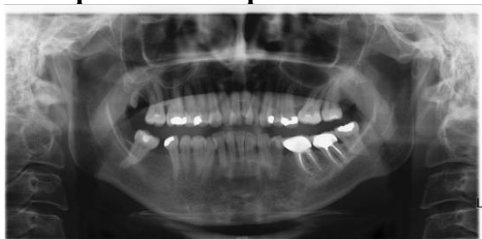Вопрос №1 К дополнительным методам обследования, необходимым для постановки диагноза в данной клинической ситуации, относят:

1. ортопантограмму
2. антропометрическое измерение контрольно-диагностических моделей

3. телерентгенограмму головы в боковой проекции
4. телерентгенограмму головы в прямой проекции
5. электромиографию
6. периотестометрию

3. Результаты инструментальных методов обследования

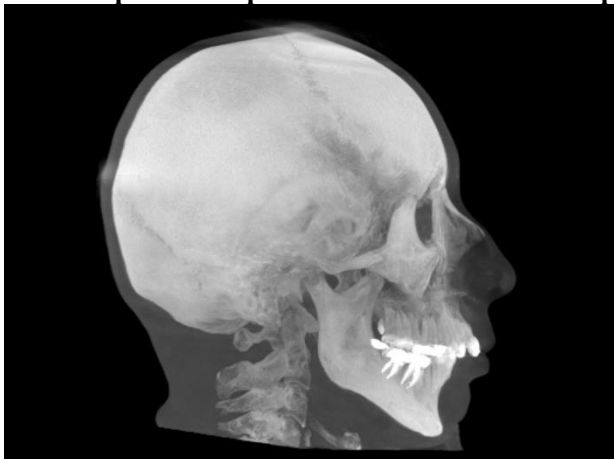3.1. Ортопантограмма



3.2. Антропометрическое измерение контрольно-диагностических моделей

Измерение	Показатель	Норма
Индекс Тона	1,47	1,33
Индекс Болтона (overall ratio)	115%	91,3±0,26%
Расстояние между премолярами (в.ч.)	35мм	42,5мм
Расстояние между молярами (в.ч.)	48мм	53мм
Длина переднего участка верхней челюсти	23мм	19,5 мм
Величина скученности на верхней челюсти	6 мм	0мм
Величина скученности на нижней челюсти	12 мм	0мм

3.3. Телерентгенограмма головы в боковой проекции



MEASUREMENT	NORMAL VALUE	VALUE	DIFFERENCE
SNA	82	76	-6
SNB	80	66	-14
ANB	2	9	7
N-S- <u>Ar</u>	123	154	31
S-AR- <u>Go</u>	143	121	-22
INTERINCISAL ANGLE	135	138	3
1/SN	102	95	-7
1/NL	n/a	113	n/a

3.4. Телерентгенограмма головы в прямой проекции

Телерентгенограмма в прямой проекции позволяет диагностировать аномалии зубочелюстной системы в трансверсальном направлении.

3.5. Электромиография

Функциональный метод исследования, основан на регистрации изменений разности потенциалов, возникающих в результате распространения возбуждения по мышечным волокнам.

3.6. Периотестометрия

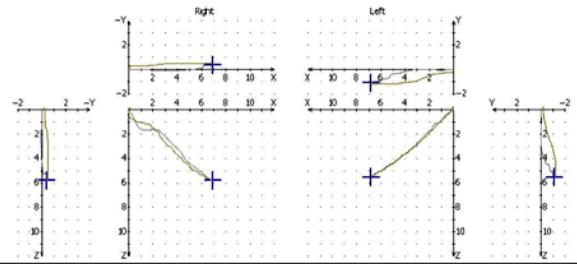
Функциональный метод исследования, основан на опосредованной оценке состояния тканей пародонта с помощью прибора "Периотест-3218". Прибор позволяет определить функциональные возможности тканей пародонта к воздействию внешних сил, прилагаемых к зубу.

Вопрос №2 При наличии у пациентки признаков дисфункции височно-нижнечелюстного сустава (головные боли, звон в ушах, стискивание и скрежетание зубами) показано проведение дополнительного обследования с использованием:

1. аксиографа
2. мастикациографа
3. фотоаппарата
4. гнатометра

5. Результаты дополнительного метода обследования

5.1. Аксиография



5.2. Мasticациография

Позволяет графически регистрировать динамику жевательных и не жевательных движений нижней челюсти.

5.3. Фотография

Позволяет оценить конфигурацию лица, а также выраженность некоторых зубочелюстных аномалий.

5.4. Гнатометрия

Регистрационное устройство для определения положения прикуса у беззубых пациентов.

Вопрос №3 Основным диагнозом в данной клинической ситуации является K07.2 Аномалии соотношений зубных дуг -:

1. дистальная окклюзия
2. мезиальная окклюзия
3. открытый прикус
4. перекрестный прикус

7. Диагноз

Диагноз:

Вопрос №4 По данным антропометрического измерения контрольно-диагностических моделей и внутриротовым фотографиям пациентки можно сделать вывод о/об _____ верхней челюсти:

1. резком сужении
2. укорочении переднего сегмента
3. о ретрогнатическом положении резцов
4. о пропорциональности размеров резцов

Вопрос №5 Индекс Тона используют для определения:

1. пропорциональности верхних и нижних резцов
2. зубоальвеолярной высоты верхней челюсти
3. длины зубного ряда
4. ширины зубного ряда

Вопрос №6 Сужение верхнего зубного ряда у пациентки является причиной:

1. выраженной скученности фронтальной группы зубов
2. глубокого прикуса
3. открытого прикуса
4. смещения нижней челюсти

Вопрос №7 Значение угла ANB более 4° свидетельствует о _____ классе по классификации:

1. II; Энгля
2. III; Энгля
3. I; Энгля
4. I; Катца

Вопрос №8 Для лечения пациентки из ортодонтических аппаратов рекомендуют:

1. небный дистрактор RME
2. накусочную пластинку Катца
3. каппы Шварца
4. аппарат Марко Роса

Вопрос №9 Межчелюстная тяга по II классу в данной клинической ситуации фиксируется к _____ челюсти и _____ моляру _____ челюсти:

1. клык верхней; первому; нижней
2. латеральному резцу верхней; первому; верхней
3. клык нижней; первому; верхней
4. клык нижней; второму; верхней

Вопрос №10 При данном типе патологии пациентке назначают:

1. ортогнатическую операцию
2. миогимнастику
3. инъекции ботулотоксина
4. сепарацию

Вопрос №11 Компактостеотомия в данной клинической ситуации проводится для:

1. ускорения ортодонтического лечения
2. расслабления мышц челюстно-лицевой области
3. повышения тонуса мышц челюстно-лицевой области
4. сохранения результата ортодонтического лечения

Вопрос №12 К возможному осложнению при данной аномалии прикуса относят:

1. патологическую стираемость зубов
2. нарушение носового дыхания
3. инфантильный тип глотания
4. ротовой тип дыхания

Эталон ответов:

Вопрос	1	2	3	4	5	6	7	8	9	10	11	12
Ответ	1,2,3	1	1	1	1	1	1	1	1	1	1	1

Тема 11

Ситуационная задача 1

1.1. Ситуация

В стоматологическую клинику обратилась пациентка 33 лет.

1.2. Жалобы

на

- неправильное положение зубов.

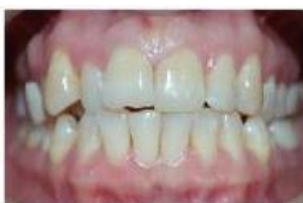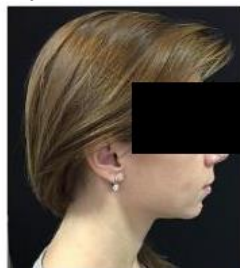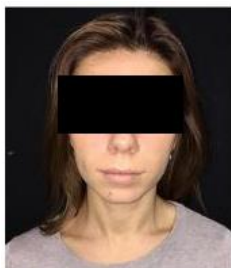1.3. Анамнез заболевания

За ортодонтическим лечением ранее не обращалась.

1.4. Анамнез жизни

Не отягощен.

1.5. Объективный статус



Вопрос №1 Смыкание моляров у данной пациентки соответствует _____ классу по Энгло:

1. 1
2. 2.1
3. 2.2
4. 3

Вопрос №2 К методу обследования, определяющему расположение верхней и нижней челюстей относительно друг друга и основания черепа, относят:

1. телерентгенограмму головы в боковой проекции
2. ортопантограмму
3. сопоставление гипсовых моделей в прикусе
4. фотопротокол

4. Результаты обследования

4.1. Телерентгенограмма в боковой проекции

I. Положение и наклон резцов и моляров		
Наклон резца	Надметки	Норма
U-И	90°	90° ± 5°
L-И	90°	90° ± 5°
Положение резца и моляров		
U-И	2 мм	4 ± 2
L-И	3 мм	3 ± 2,5
U-М	0 мм	0 ± 2

II. Продольные и вертикальные размеры челюстей		
Размеры (основание черепа)	Измерение	Норма
SNA	80°	80°
SNB	80°	80° ± 5°
Сопоставление резцов		
Длина основания U/L	45 мм	48,5
Длина тела U/L	20 мм	23,3
Длина корня U/L	21 мм	22,7
Длина надборозки U/L	2 мм	2
Вертикальные размеры		
Горизонтальная высота U/L	71 мм	70,5 ± 2,1
Вертикальная высота U/L	4 мм	4,5 ± 1,1
Задняя высота U/L	22 мм	22,3
Передняя высота U/L	21 мм	20,7

SNA= 84

SNB=80

ANB=4

4.2. Ортопантограмма

Используется для оценки расположения и соотношения корней зубов, состояния костной ткани.

4.3. Сопоставление гипсовых моделей в прикусе

Используется для антропометрических измерений, оценки соотношений зубных рядов

4.4. Фотопротокол

Используется для оценки конфигурации лица, а также для уточнения степени выраженности зубочелюстных аномалий

Вопрос №3 Увеличение угла SNA свидетельствует о/об:

1. прогнатии верхней челюсти
2. ретрогнатии нижней челюсти
3. втором скелетном классе
4. удлинении нижнего зубного ряда

Вопрос №4 Значение угла ANB=4 у пациентки свидетельствует о:

1. втором скелетном классе
2. верхней прогнатии
3. нижней микрогнатии
4. верхней ретрогнатии

Вопрос №5 Метод Пона используют для определения:

1. ширины зубных дуг
2. длины зубного ряда
3. отношения размеров верхних резцов к нижним
4. мезиального смещения верхних боковых зубов

Вопрос №6 Аномалией соотношения зубных дуг в данной клинической ситуации является:

1. Трансверзальная резцовая окклюзия
2. Дистальная окклюзия
3. Глубокая резцовая окклюзия
4. Мезиальная окклюзия

9. Диагноз

Диагноз:

Вопрос №7 Оптимальным вариантом ортодонтического лечения пациентки является использование:

1. брекет-системы
2. аппарата Френкеля 2 типа
3. расширяющих пластиночных аппаратов
4. ретенционных кап

Вопрос №8 Одним из этапов ортодонтического лечения данной пациентки является назначение межчелюстной эластической тяги:

1. вертикальной во фронтальном отделе
2. параллельной в боковых отделах
3. по 3 классу
4. по 2 классу

Вопрос №9 Завершающим этапом ортодонтического лечения является:

1. ретенция
2. нивелирование

3. коррекция окклюзии
4. снятие брекет-системы

Вопрос №10 К возможному осложнению при данной аномалии прикуса относят:

1. патологическую стираемость твердых тканей зубов
2. нарушение носового дыхания
3. снижение высоты нижней трети лица
4. инфантильный тип глотания

Вопрос №11 В норме альвеолярная дуга верхней челюсти:

1. больше базальной
2. меньше базальной
3. больше зубной
4. равна базальной

Вопрос №12 Рентгенографию кистей рук проводится с целью:

1. прогноза роста челюстей
2. сопоставления костного и зубного возраста
3. выяснения аномалий развития скелета
4. изучения динамики роста организма

Эталон ответов:

Вопрос	1	2	3	4	5	6	7	8	9	10	11	12
Ответ	1	1	1	1	1	1	1	1	1	1	1	1

Тема 12

Ситуационная задача 1

1.1. Ситуация

В детскую стоматологическую поликлинику обратились родители с ребёнком 6 лет.

1.2. Жалобы

на

- неправильное положение зубов у ребёнка,
- неудовлетворительную эстетику лица,
- расположение верхних резцов на нижней губе.

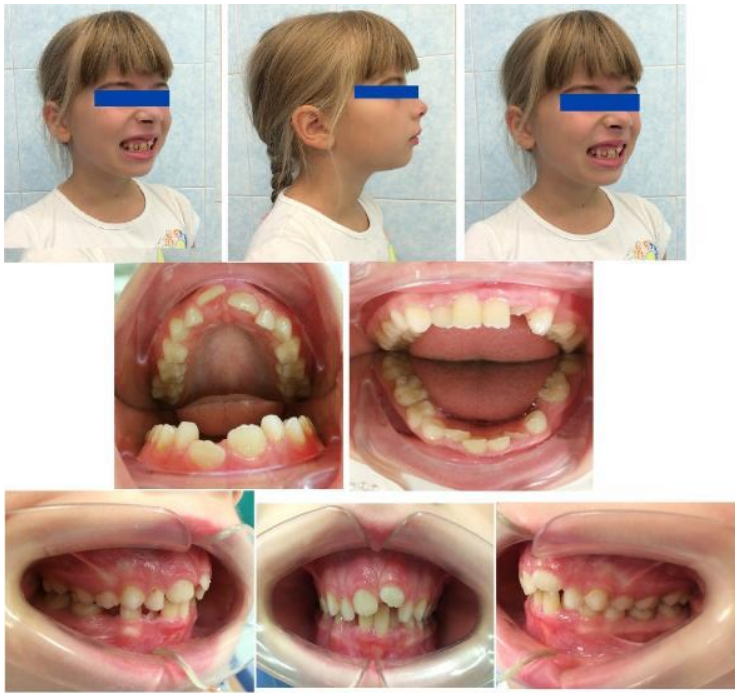1.3. Анамнез заболевания

Указанные жалобы отмечают с момента прорезывания постоянных зубов. Ранее у врача-ортодонта лечения и наблюдения не было.

1.4. Анамнез жизни

- Показатели физического и психомоторного развития ребёнка соответствуют возрасту.
- Перенесённые заболевания: частые ОРВИ.
- Аллергологический анамнез: не отягощен.

1.5. Объективный статус



Внешний осмотр: конфигурация лица не изменена, кожные покровы бледно-розового цвета, нормально увлажнены. Профиль выпуклый. Глубокая супраментальная борозда. Губы смыкаются с напряжением. Регионарные лимфатические узлы не увеличены, не спаяны с окружающими тканями, безболезненны при пальпации.

Вопрос №1 К методам обследования, необходимым для постановки диагноза в данной клинической ситуации, относят:

1. антропометрическое измерение моделей челюстей
2. ортопантомографию
3. электромиографию
4. ангиографию
5. телерентгенограмму головы в прямой проекции

3. Результаты методов обследования

3.1. Антропометрическое измерение моделей челюстей

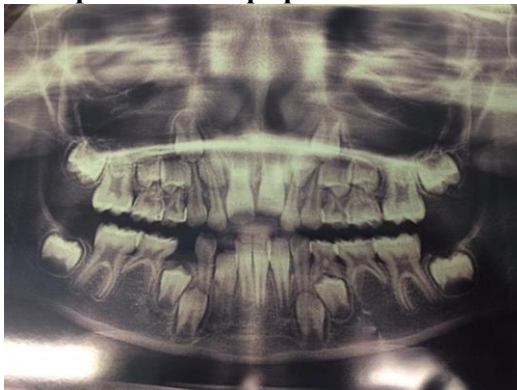Сумма мезиодистальных размеров верхних резцов – 33 мм.

Сумма мезиодистальных размеров нижних резцов – 24 мм.

Ширина зубного ряда в области верхних моляров – 47 мм (норма 51,0 мм).

Ширина зубного ряда в области нижних моляров – 46 мм (норма 51,0 мм).

3.2. Ортопантомография



3.3. Электромиография

Данное исследование не имеет диагностического значения для постановки диагноза у данного пациента.

3.4. Ангиография

Данное исследование не имеет диагностического значения для постановки диагноза у данного пациента.

3.5. Телерентгенограмма головы в прямой проекции

Данное исследование не имеет диагностического значения для постановки диагноза у данного пациента.

Вопрос №2 В данной клинической ситуации к антропометрическим измерениям моделей челюстей относят:

1. индекс Тонна
2. индекс Пона
3. миотонометрию
4. аксиографию
5. кондилографию
6. цефалометрию

5. Результаты методов обследования

5.1. Индекс Тонна

Индекс Тонна = 1,37

5.2. Индекс Пона

В области моляров на верхней челюсти – сужение на 4 мм.

В области моляров на нижней челюсти – сужение на 5 мм.

5.3. Миотонометрия

Данное исследование не относится к антропометрическим измерениям моделей челюстей.

5.4. Аксиография

Данное исследование не относится к антропометрическим измерениям моделей челюстей.

5.5. Кондилография

Данное исследование не относится к антропометрическим измерениям моделей челюстей.

5.6. Цефалометрия

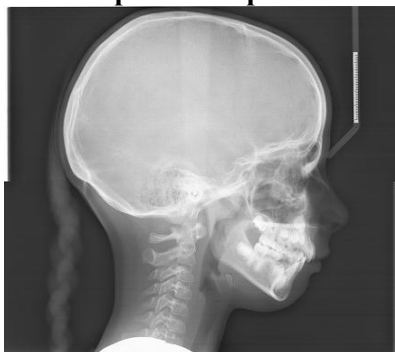Данное исследование не относится к антропометрическим измерениям моделей челюстей.

Вопрос №3 К дополнительному методу обследования, необходимому для постановки диагноза в данной клинической ситуации, относят:

1. телерентгенограмму в боковой проекции
2. телерентгенограмму в прямой проекции
3. телерентгенограмму в аксиальной проекции
4. зонограмму височно-нижнечелюстного сустава

7. Результаты дополнительного метода обследования

7.1. Телерентгенограмма в боковой проекции



SNA - 85° (норма 82°±2°).

SNB - 77° (норма 80°±2°).

ANB - 8° (норма 2°±2°).

NSL/MP - 36° (норма 32°±2°).

NSL/Spp - 6° (норма 7°±2°).

Spp/MP - 30° (норма 25°±2°).

Spp/верхний резец - 94° (норма 115°±2°).

MP/нижний резец - 89° (норма 90°-95°).

Межрезцовый угол - 135° (норма 125°±2°).

Go - 132° (норма 129°±10°).

β - 20° (норма 27°-35°).

7.2. Телерентгенограмма в прямой проекции

Данное исследование не имеет диагностического значения для постановки диагноза у данного пациента.

7.3. Телерентгенограмма в аксиальной проекции

Данное исследование не имеет диагностического значения для постановки диагноза у данного пациента.

7.4. Зонोगрамма височно-нижнечелюстного сустава

Данное исследование не имеет диагностического значения для постановки диагноза у данного пациента.

Вопрос №4 Основным диагнозом пациентки является K07.2 Аномалии соотношений зубных дуг:

1. дистальная окклюзия
2. мезиальная окклюзия
3. вертикальная резцовая дизокклюзия
4. палатиноокклюзия

9. Диагноз

Диагноз:

Вопрос №5 Индекс Тонна используют для определения:

1. пропорциональности размеров постоянных резцов верхней и нижней челюстей
2. пропорциональности размеров верхнего и нижнего зубных рядов
3. ширины зубного ряда
4. длины зубного ряда

Вопрос №6 В данной клинической ситуации наблюдают _____ зубного ряда:

1. сужение верхнего
2. расширение нижнего
3. расширение верхнего
4. удлинение нижнего

Вопрос №7 Увеличение угла NSL/MP на телерентгенограмме головы в боковой проекции у пациентки свидетельствует о:

1. вертикальном типе роста лицевого скелета
2. ретрогнатическом типе профиля
3. горизонтальном направлении роста лицевого скелета
4. нейтральном направлении роста лицевого скелета

Вопрос №8 Наиболее оптимальным вариантом ортодонтического лечения данной пациентки является использование аппарата:

1. механического действия
2. для сдерживания роста нижней челюсти
3. для удлинения верхнего зубного ряда
4. Френкеля 3 типа

Вопрос №9 Ранняя потеря временных зубов у пациентки при отсутствии лечения может привести к:

1. смещению зубов в сторону дефекта
2. формированию открытого прикуса
3. формированию мезиальной окклюзии
4. макрогнатии верхней челюсти

Вопрос №10 В данной клинической ситуации вестибулярную дугу с П-образными изгибами используют для:

1. уплощения переднего участка зубного ряда
2. перемещения зубов в вестибулярном направлении
3. дистализации моляров
4. расширения зубного ряда

Вопрос №11 Протрагирующую пружину используют для:

1. перемещения зуба в вестибулярном направлении
2. уплощения зубного ряда
3. перемещения зуба в небном направлении
4. перемещения зуба в язычном направлении

Вопрос №12 Ортодонтический винт относят к элементам _____ действия:

1. механического
2. опорно-удерживающего

3. функционально-направляющего
4. функционально-комбинированного

Эталон ответов:

Вопрос	1	2	3	4	5	6	7	8	9	10	11	12
Ответ	1,2	1,2	1	1	1	1	1	1	1	1	1	1

Тема 13

Ситуационная задача 1

1.1. Ситуация

В детскую стоматологическую поликлинику обратились родители с ребёнком 7 лет.

1.2. Жалобы

на

- неправильное положение,
- смыкание зубов у ребёнка.

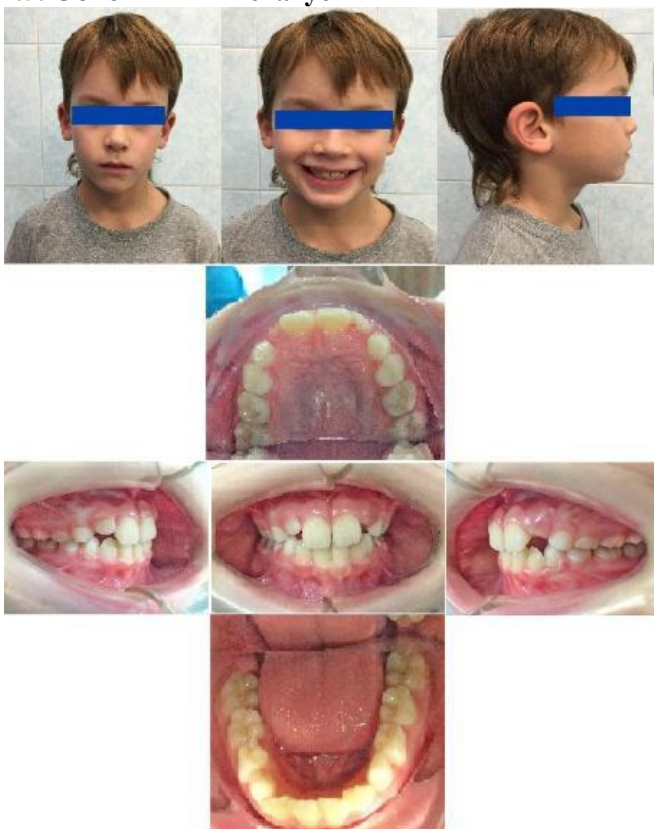1.3. Анамнез заболевания

Указанные жалобы отмечают с момента прорезывания постоянных зубов. Ранее у врача-ортодонта лечения и наблюдения не было.

1.4. Анамнез жизни

- Показатели физического и психомоторного развития ребёнка соответствуют возрасту.
- Перенесённые заболевания: частые ОРВИ.
- Аллергологический анамнез не отягощён.

1.5. Объективный статус



Внешний осмотр: конфигурация лица не изменена, кожные покровы бледно-розового цвета, нормально увлажнены. Профиль выпуклый. Глубокая супраментальная борозда. Регионарные лимфатические узлы не увеличены, не спаяны с окружающими тканями, безболезненны при пальпации.

Вопрос №1 К методам обследования, необходимым для постановки диагноза в данной клинической ситуации, относят:

1. антропометрическое измерение моделей челюстей
2. ортопантомографию
3. электромиографию

4. ангиографию
5. телерентгенограмму головы в прямой проекции

3. Результаты методов обследования

3.1. Антропометрическое измерение моделей челюстей

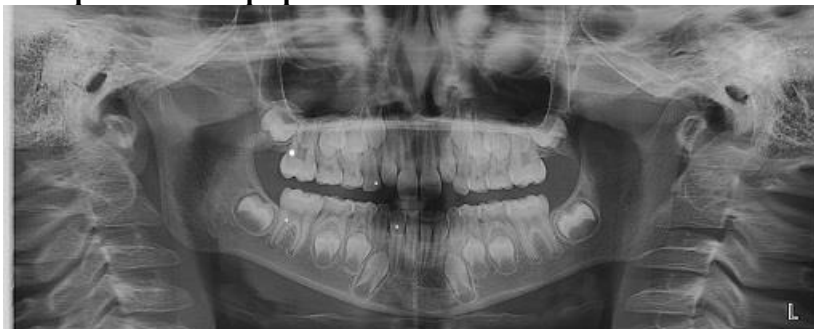Сумма мезиодистальных размеров верхних резцов – 34 мм.

Сумма мезиодистальных размеров нижних резцов – 25 мм.

Ширина зубного ряда в области верхних моляров – 48 мм (норма 52,5 мм).

Ширина зубного ряда в области нижних моляров – 50 мм (норма 52,5 мм).

3.2. Ортопантомография



3.3. Электромиография

Данное исследование не имеет диагностического значения для постановки диагноза у данного пациента.

3.4. Ангиография

Данное исследование не имеет диагностического значения для постановки диагноза у данного пациента.

3.5. Телерентгенограмма головы в прямой проекции

Данное исследование не имеет диагностического значения для постановки диагноза у данного пациента.

Вопрос №2 К антропометрическим измерениям моделей челюстей относят:

1. индекс Тонна
2. индекс Пона
3. кондилографию
4. цефалометрию
5. аксиографию
6. миотонометрию

5. Результаты методов обследования

5.1. Индекс Тонна

Индекс Тонна = 1,36

5.2. Индекс Пона

В области моляров на верхней челюсти – сужение на 4,5 мм.

В области моляров на нижней челюсти – сужение на 2,5 мм.

5.3. Миотонометрия

Данное исследование не относится к антропометрическим измерениям моделей челюстей.

5.4. Аксиография

Данное исследование не относится к антропометрическим измерениям моделей челюстей.

5.5. Кондилография

Данное исследование не относится к антропометрическим измерениям моделей челюстей.

5.6. Цефалометрия

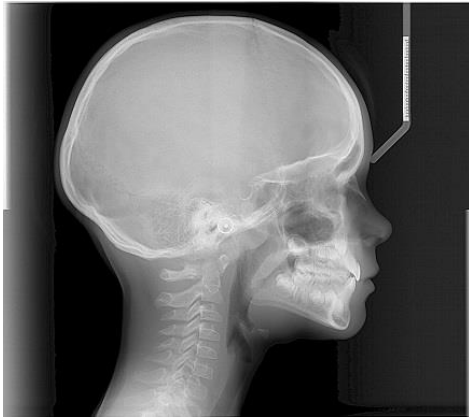
Данное исследование не относится к антропометрическим измерениям моделей челюстей.

Вопрос №3 К дополнительному методу обследования, необходимому для постановки диагноза в данной клинической ситуации, относят:

1. телерентгенограмму в боковой проекции
2. телерентгенограмму в прямой проекции
3. телерентгенограмму в аксиальной проекции
4. зонограмму височно-нижнечелюстного сустава

7. Результаты дополнительного метода обследования

7.1. Телерентгенограмма в боковой проекции



SNA – 84° (норма 82°±2°).
 SNB – 78° (норма 80°±2°).
 ANB – 6° (норма 2°±2°).
 NSL/MP – 36° (норма 32°±2°).
 NSL/Spp – 11° (норма 7°±2°).
 Spp/MP – 25° (норма 25°±2°).
 Spp/верхний резец – 120° (норма 115°±2°).
 MP/нижний резец – 95° (норма 90°-95°).
 Межрезцовый угол – 130° (норма 125°±2°).
 Go – 124° (норма 129°±10°).
 β – 29° (норма 27°-35°).

7.2. Телерентгенограмма в прямой проекции

Данное исследование не имеет диагностического значения для постановки диагноза у данного пациента.

7.3. Телерентгенограмма в аксиальной проекции

Данное исследование не имеет диагностического значения для постановки диагноза у данного пациента.

7.4. Зонोगрамма височно-нижнечелюстного сустава

Данное исследование не имеет диагностического значения для постановки диагноза у данного пациента.

Вопрос №4 Основным диагнозом пациента является K07.2 Аномалии соотношений зубных дуг:

1. дистальная окклюзия
2. мезиальная окклюзия
3. вертикальная резцовая дизокклюзия
4. палатиноокклюзия

9. Диагноз

Диагноз:

Вопрос №5 Индекс Тонна используют для определения:

1. пропорциональности размеров постоянных резцов верхней и нижней челюстей
2. пропорциональности размеров верхнего и нижнего зубных рядов
3. ширины зубного ряда
4. длины зубного ряда

Вопрос №6 В данной клинической ситуации наблюдают _____ зубного ряда:

1. сужение верхнего
2. расширение нижнего
3. расширение верхнего
4. удлинение нижнего

Вопрос №7 Увеличение угла NSL/MP на телерентгенограмме головы в боковой проекции у данного пациента свидетельствует о:

1. вертикальном типе роста лицевого скелета
2. ретрогнатическом типе профиля
3. горизонтальном направлении роста лицевого скелета
4. нейтральном направлении роста лицевого скелета

Вопрос №8 К наиболее оптимальному варианту ортодонтического лечения данного пациента относят использование аппарата:

1. механического действия
2. для сдерживания роста нижней челюсти
3. для удлинения верхнего зубного ряда
4. Френкеля 3 типа

Вопрос №9 Ранняя потеря временных зубов у пациента при отсутствии лечения может привести к:

1. смещению зубов в сторону дефекта
2. формированию открытого прикуса
3. формированию мезиальной окклюзии
4. макрогнатии верхней челюсти

Вопрос №10 В данной клинической ситуации вестибулярную дугу с П-образными изгибами используют для:

1. уплощения переднего участка зубного ряда
2. перемещения зубов в вестибулярном направлении
3. дистализации моляров
4. расширения зубного ряда

Вопрос №11 Протрагирующую пружину используют для:

1. перемещения зуба в вестибулярном направлении
2. уплощения зубного ряда
3. перемещения зуба в небном направлении
4. перемещения зуба в язычном направлении

Вопрос №12 Кламмеры Адамса, входящие в конструкцию верхнечелюстного аппарата, выполняют:

1. опорно-удерживающую функцию
2. интрузию зубов
3. механическую функцию
4. экструзию зубов

Эталон ответов:

Вопрос	1	2	3	4	5	6	7	8	9	10	11	12
Ответ	1,2	1,2	1	1	1	1	1	1	1	1	1	1

Тема 14

Ситуационная задача 1

1.1. Ситуация

В стоматологическую клинику обратилась пациентка 15 лет.

1.2. Жалобы

на

- неправильное положение зубов.

1.3. Анамнез заболевания

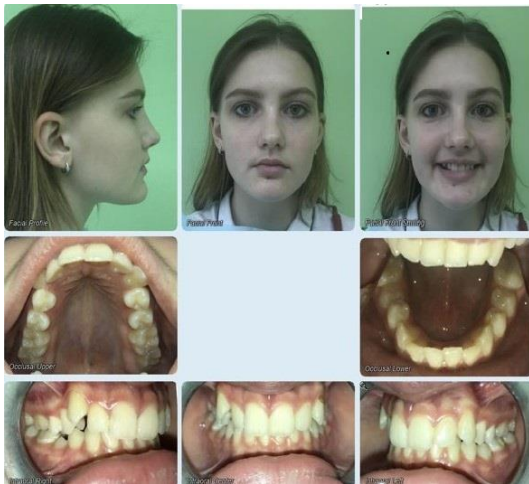В детстве носила пластинки, результата не было.

1.4. Анамнез жизни

Без особенностей.

1.5. Объективный статус

Общее состояние удовлетворительное. Конфигурация лица изменена, смещение подбородка вправо. Лимфатические узлы безболезненны. СОПР без патологических изменений, слизистая бледно-розового цвета умеренно увлажнена.



Вопрос №1 К методу обследования, определяющему расположение верхней и нижней челюстей относительно друг друга и основания черепа, в данной клинической ситуации относят:

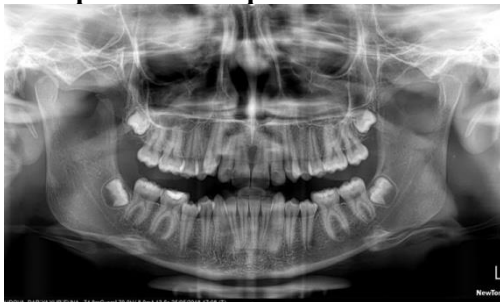1. телерентгенограмму
2. ортопантограмму
3. измерение ширины верхней и нижней челюстей на гипсовых моделях
4. измерение длины верхней и нижней челюсти на гипсовых моделях

3. Результаты метода обследования

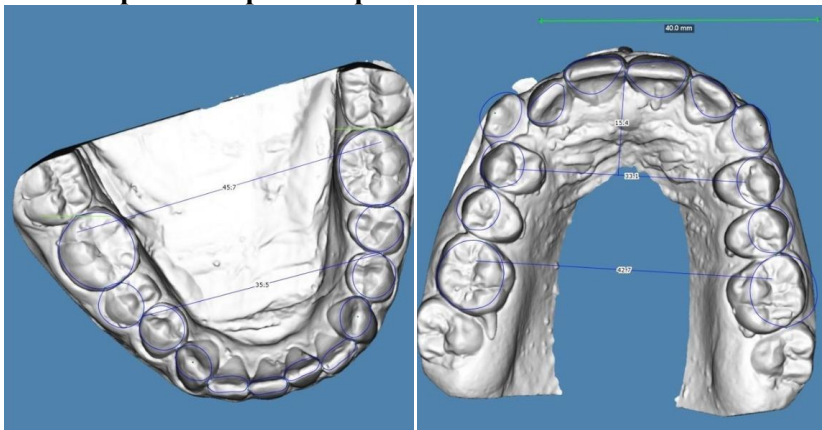
3.1. Телерентгенограмма

Group/Measurement	Value	Norm	Std Dev	Dev Norm
Intermaxillary Angle (UI-LI) (*)	146.7	130.0	6.0	2.4 **
LI Protrusion (LI-ABo) (mm)	+6.0	3.7	1.7	+6.0 ****
IMPA (LI-MP) (*)	91.3	95.0	7.0	-0.5
PMXA (LI-MP) (*)	71.9	64.8	8.5	0.8
FGA (MP-FR) (*)	16.7	23.9	4.5	-1.6 *
Head Plane to Occ Plane (*)	11.2	17.4	5.0	-1.2 *
AMR (*)	1.2	1.6	1.5	-0.3
MP - SN (*)	22.7	33.0	6.0	-1.7 *
SNA (*)	83.8	82.0	3.5	0.5
SNS (*)	22.6	20.9	3.4	0.5
UI - SN (*)	101.3	102.8	5.5	-0.3
Convexity (SN-ABo) (*)	-3.6	4.9	3.0	-2.8 **
Holdaway Ratio (R)	+6.4	1.0	0.5	+14.5 ****
Y-axis (S20-S1) (*)	61.2	67.0	5.5	-1.1 *
Lower Lip to S-Line (mm)	-3.5	0.7	2.0	-2.1 **

3.2. Ортопантограмма



3.3. Измерение ширины верхней и нижней челюстей на гипсовых моделях



Ширина зубного ряда в области верхних премоляров – 33,1 мм.

Ширина зубного ряда в области верхних первых моляров – 42,7 мм.

Ширина зубного ряда в области нижних первых моляров – 45,7 мм.

Ширина зубного ряда в области нижних премоляров – 35,5 мм.

Длина переднего отрезка верхней челюсти – 15,4 мм.

3.4. Измерение длины верхней и нижней челюсти на гипсовых моделях

Group/Measurement	Value	Norm	Std Dev	Dev Norm
Upper:				
16-26 discrepancy (mm)	1.4	N/A	N/A	N/A
15-25 discrepancy (mm)	2.4	N/A	N/A	N/A
14-24 discrepancy (mm)	2.0	N/A	N/A	N/A
13-23 discrepancy (mm)	1.1	N/A	N/A	N/A
Maxillary Arch Length Analysis				
Maxillary Total Tooth Width (mm)	94.1	N/A	N/A	N/A
Max. Arch Length Available (mm)	98.3	N/A	N/A	N/A
Max. Arch Length Discrepancy (mm)	-4.2	N/A	N/A	N/A
Lower:				
36-46 discrepancy (mm)	0.1	N/A	N/A	N/A
35-45 discrepancy (mm)	0.9	N/A	N/A	N/A
34-44 discrepancy (mm)	1.7	N/A	N/A	N/A
33-43 discrepancy (mm)	0.5	N/A	N/A	N/A
Mandibular Arch Length Analysis				
Mandibular Total Tooth Width (mm)	84.6	N/A	N/A	N/A
Mand. Arch Length Available (mm)	81.0	N/A	N/A	N/A
Mand. Arch Length Discrepancy (mm)	3.6	N/A	N/A	N/A

Вопрос №2 Основным диагнозом в данной клинической ситуации является K07.2 Аномалии соотношений зубных дуг, аномалия:

1. мезиальная окклюзия
2. дистальная окклюзия
3. открытый прикус
4. перекрёстный прикус

5. Диагноз

Диагноз:

Вопрос №3 Значения углов SNA и SNB на телерентгенограмме данной пациентки свидетельствуют о:

1. норме положения челюстей
2. мезиальном положении нижней челюсти
3. дистальном положении нижней челюсти
4. дистальном положении верхней челюсти

Вопрос №4 Метод Пона используют для определения:

1. индивидуальной нормы ширины зубных дуг
2. длины переднего отрезка верхней зубной дуги
3. мезиального смещения верхних боковых зубов
4. соотношения ширины верхних резцов к нижним

Вопрос №5 У данной пациентки наблюдают _____ зубного ряда:

1. укорочение верхнего
2. укорочение нижнего
3. удлинение верхнего
4. удлинение нижнего

Вопрос №6 В данной клинической ситуации соотношение размеров челюстей:

1. верхняя меньше нижней
2. верхняя больше нижней
3. верхняя равна нижней
4. соответствует норме

Вопрос №7 Наиболее оптимальным вариантом ортодонтического лечения пациентки является использование:

1. брекет-системы
2. аппарата Френкеля 3 типа
3. аппарата Персина
4. съёмных ортодонтических аппаратов

Вопрос №8 Для нормализации окклюзии по сагиттали данной пациентке следует рекомендовать:

1. межчелюстную тягу по 3 классу
2. миогимнастику
3. межчелюстную тягу по 2 классу
4. межчелюстную тягу по 1 классу

Вопрос №9 В норме альвеолярная дуга верхней челюсти:

1. больше апикальной
2. меньше апикальной

3. больше зубной
4. равна апикальной

Вопрос №10 Клиническая картина в данной клинической ситуации характерна для :

1. верхней микрогнатии и нижней макрогнатии
2. верхней прогнатии
3. верхней макрогнатии и нижней микрогнатии
4. нижней ретрогнатии

Вопрос №11 Рентгенографию кистей рук в данной клинической ситуации проводят с целью:

1. прогноза роста челюстей
2. сопоставления костного и зубного возраста
3. выяснения аномалий развития скелета
4. изучения динамики роста организма

Вопрос №12 Оптимальной силой для перемещения зубов в данной клинической ситуации является:

1. слабая продолжительная
2. большая непродолжительная
3. большая продолжительная
4. очень большая непродолжительная

Эталон ответов:

Вопрос	1	2	3	4	5	6	7	8	9	10	11	12
Ответ	1	1	1	1	1	1	1	1	1	1	1	1

Тема 15

Ситуационная задача 1

1.1. Ситуация

На консультацию к врачу-ортодонту обратились родители вместе с ребенком 14 лет.

1.2. Жалобы

на

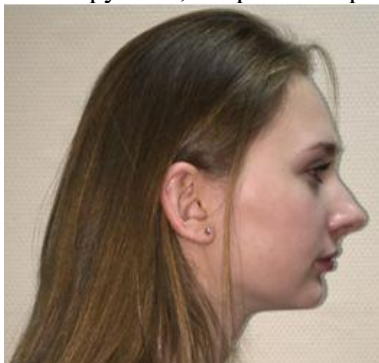- наличие промежутков между зубами верхней и нижней челюстей.

1.3. Анамнез жизни

- Со слов родителей, ранее ортодонтическое лечение не проводилось.
- Рождена в срок.
- Перенесенные заболевания: ОРВИ, грипп, ветряная оспа.
- Прием антибиотиков.
- Тип вскармливания – искусственное.
- Затруднение носового дыхания.

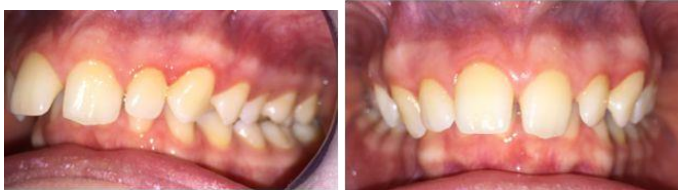1.4. Объективный статус

Внешний осмотр: лицевые признаки – выраженность подбородочной складки, выпуклый профиль лица, нижняя губа западает, конфигурация лица не изменена, регионарные лимфоузлы не пальпируются, открывание рта в полном объеме.



Осмотр полости рта: слизистая оболочка бледно-розового цвета, без патологических изменений, уздечки верхней и нижней губ в норме, уздечка языка в норме, слизистая оболочка умеренно увлажнена, между зубами верхней и нижней челюстей наличие трем и диастем, перекрытие резцов в переднем отделе более 1/3, отсутствие контакта между резцами верхней и нижней челюстей,

нижние резцы упираются в слизистую оболочку неба, смыкание зубов в боковых участках по II классу Энгля, аномалии положения зубов верхней и нижней челюстей.



Вопрос №1 На основании клинического осмотра и фотографий пациентки поставлен предварительный диагноз:

1. дистальная окклюзия
2. мезиальная окклюзия
3. палатоокклюзия
4. ортогнатическая окклюзия

Вопрос №2 В переднем отделе у пациентки оценивается смыкание клыков по _____ типу:

1. дистальному
2. мезиальному
3. сагиттальному
4. трансверсальному

Вопрос №3 Проба Эшлера-Битнера проведена у пациентки с целью оценки:

1. эстетики лица
2. положения зубов
3. выступания подбородка
4. смещения нижней челюсти кзади

5. Результаты обследования

5.1. Эстетика лица

Профиль пациентки улучшился.

5.2. Положение зубов

Диагностически неверно.

5.3. Выступание подбородка

Диагностически неверно.

5.4. Смещение нижней челюсти кзади

Смещение нижней челюсти кзади при дистальной окклюзии невозможно.

Вопрос №4 Для оценки взаиморасположения челюстных костей и тенденции типа роста врачу-ортодонту рекомендовано направить пациентку на исследование:

1. телерентгенограмма головы в боковой проекции
2. кинезиография
3. телерентгенограмма головы в прямой проекции
4. магнитно-резонансная томография

7. Результаты обследования

7.1. Телерентгенограмма головы в боковой проекции

SNA=82

SNB=76

ANB=6

U1/NL = 55

L1/ML = 100

Alfa = 140

NL/ML = 22

NSL/ML = 30

NSL/NL = 10

SArGo = 143

ArGoMe = 124

NSAr = 130

7.2. Кинезиография

Данный метод неинформативен для определения взаиморасположения челюстных костей.

7.3. Телерентгенограмма головы в прямой проекции

Данный метод неинформативен для определения взаиморасположения челюстных костей.

7.4. Магнитно-резонансная томография

Данный метод неинформативен для определения взаиморасположения челюстных костей.

Вопрос №5 Для оценки взаиморасположения челюстных костей на ТРГ головы в боковой проекции определяют углы:

1. $\{ \text{nbsp} \} \text{SNA, SNB и ANB}$
2. $\{ \text{nbsp} \} \text{U1/NL, L1/ML, Alfa}$
3. $\{ \text{nbsp} \} \text{NL/ML, NSL/ML, NSL/NL}$
4. $\{ \text{nbsp} \} \text{SArGo, ArGoMe, NSAr}$

9. Результаты обследования

9.1. Определение углов SNA, SNB и ANB

Нижняя ретрогнатия.

SNA=82

SNB=76

ANB=6

Данные величины углов соответствуют нижней ретрогнатии.

9.2. Определение углов U1/NL, L1/ML, Alfa

Величина углов U1/NL, L1/ML, Alfa определяется для оценки положения резцов относительно челюстей.

9.3. Определение углов NL/ML, NSL/ML, NSL/NL

Величина углов NL/ML, NSL/ML, NSL/NL определяется для оценки типа роста.

9.4. Определение углов SArGo, ArGoMe, NSAr

Сумма углов SArGo, ArGoMe, NSAr определяется для оценки типа роста.

Вопрос №6 Пациентке сняты слепки, отлиты модели челюстей, проведено антропометрическое измерение моделей челюстей. Измерение в сагиттальной плоскости передних отделов зубных рядов определяется по методу:

1. Коркхауза
2. Пона
3. Нансе
4. Фуса

11. Результаты обследования

11.1. Метод Коркхауза

Удлинение передних отрезков верхнего зубного ряда на 2,5 мм и нижнего зубного ряда на 1 мм.

11.2. Метод Пона

Метод Пона используется для определения ширины зубного ряда в области премоляров и моляров.

11.3. Метод Нансе

Метод Нансе используется для определения общей длины зубной дуги.

11.4. Метод Фуса

Метод Фуса используется для определения степени укорочения зубного ряда.

Вопрос №7 У данного пациента в переднем отделе определяется аномалия окклюзии:

1. Глубокая резцовая дизокклюзия, сагиттальная резцовая дизокклюзия
2. Глубокая резцовая окклюзия, обратная резцовая окклюзия
3. Вертикальная резцовая дизокклюзия, обратная резцовая дизокклюзия
4. Прямая резцовая окклюзия, палатиноокклюзия

13. Диагноз

Диагноз:

13.1. Глубокая резцовая дизокклюзия, сагиттальная резцовая дизокклюзия

13.2. Глубокая резцовая окклюзия, обратная резцовая окклюзия

13.3. Вертикальная резцовая дизокклюзия, обратная резцовая дизокклюзия

13.4. Прямая резцовая окклюзия, палатиноокклюзия

Вопрос №8 Пациентке рекомендовано лечение на несъемной технике брекет-системе в сочетании:

1. с межчелюстными телескопическими аппаратами
2. со съемной техникой
3. с удалением премоляров
4. с аппаратами для дистализации моляров верхней челюсти

Вопрос №9 Вторым этапом лечения на несъемной технике брекет-системе является:

1. юстировка

2. контроль торка
3. коррекция соотношения зубов по сагиттали
4. нивелирование

Вопрос №10 До установки телескопического аппарата пациентке были установлены дуги:

1. стальные
2. нитиноловые
3. реверсионные
4. флекс-дуги

Вопрос №11 Дистальная окклюзия диагностируется в плоскости:

1. сагиттальной
2. трансверсальной
3. вертикальной
4. фронтальной

Вопрос №12 Длительность ретенционного периода при лечении дистальной окклюзии рекомендуется:

1. в 2 раза продолжительнее периода активного лечения
2. эквивалентна длительности периода активного лечения
3. пожизненно
4. 6 месяцев после окончания активного лечения

Эталон ответов:

Вопрос	1	2	3	4	5	6	7	8	9	10	11	12
Ответ	1	1	1	1	1	1	1	1	1	1	1	1

Тема 16

Задача 1

Пациент Л., 12 лет. Обратился к логопеду для коррекции дикции, и был направлен на консультацию к врачу-ортодонт. Объективно: правая и левая половины лица симметричны, верхняя, средняя и нижняя трети лица пропорциональны, носогубные, подносовая, подбородочная складки умеренно выражены, профиль прямой. пп-161514131211212223242526-47464544434241313233343536-псссп Отмечается скученность нижних фронтальных зубов. Форма нижнего зубного ряда трапециевидная, форма верхнего зубного ряда парабола. При смыкании жевательных зубов по трансверзали: справа и слева вестибулярные бугорки нижних зубов располагаются в продольной фиссуре верхних. По сагиттали: справа и слева медиальный щечный бугорок первого верхнего постоянного моляра располагается в межбугорковой фиссуре первого нижнего постоянного моляра. Срединная линия между нижними и верхними центральными резцами смещена влево на 2 мм. Глубина резцового перекрытия 1/3, сагиттальная щель 3 мм. Движения языка ограничены: не может облизать верхнюю губу, «поцокать» языком. Нарушение произношения звука «л». Уздечка языка массивная, прикрепляется в области кончика языка. Слизистая оболочка с оральной стороны в области нижних фронтальных зубов гиперемирована, отечна. Величина открывания рта 39 мм, при открывании рта отмечается девиация. Глотание и дыхание физиологическое. Отмечается нарушение артикуляционных движений и дикции.

1. Назовите вероятную причину формирования зубочелюстной аномалии.
2. Поставьте предварительный диагноз.
3. Составьте план дополнительного обследования.
4. Составьте план ортодонтического лечения.
5. Перечислите рекомендации по уходу за полостью рта для пациентов находящихся на ортодонтическом лечении.

Задача 2

Пациент А. 13 лет обратился в клинику с жалобами на неправильное положение зубов, нарушение их смыкания. Ранее проходила ортодонтическое лечение с применением съемных ортодонтических аппаратов.

Результаты дополнительных методов исследования:

- Сумма мезиодистальных размеров верхних резцов – 32 мм
- Сумма мезиодистальных размеров нижних резцов – 23
- Параметры зубных рядов:
- Ширина зубного ряда в области верхних премоляров – 33 (норма 37,5 мм)
- Ширина зубного ряда в области нижних премоляров – 34
- Ширина зубного ряда в области верхних моляров – 44 (норма 49,0 мм)

- Ширина зубного ряда в области нижних моляров – 45
- Длина переднего отрезка верхнего зубного ряда – 16 (норма 18,5 мм)
- Длина переднего отрезка нижнего зубного ряда – 14 (норма 16,5 мм)
- SNA – 78 (норма 82± 2)
- SNB – 84 (норма 80±2)
- ANB- -6 (норма 2±2)
- NSL/MP – 40 (норма 32±2)
- NSL/Spp – 5 (норма 7±2)
- Spp/MP – 35 (норма 25±2)
- Spp/верхний резец – 130 (норма 115±5)
- MP/нижний резец – 78 (норма 95±5)
- межрезцовый угол – 152 (норма 125±5)

Вопросы

1. Опишите объективную клиническую картину.
2. Проанализируйте результаты антропометрических методов исследования.
3. Проанализируйте результаты рентгенологических методов исследования.
4. Поставьте развернутый диагноз.
5. Предложите план комплексной реабилитации пациента.

Тема 17

Задача 1

Пациент Г, 12 лет. Переехал из другого города, обратился для постановки на диспансерный учет к ортодонт. Из анамнеза: левосторонняя расщелина верхней губы, альвеолярного отростка и твердого неба, в возрасте 4 мес. проведена операция хейлопластика, в возрасте 6 лет операция уранопластика. Объективно: Лицо симметричное, пропорциональное. В области верхней губы слева косметический шов. Вторичная деформация носа на стороне расщелины выражена не значительно. Складки умеренно выражены. Тип профиля вогнутый. сср-16151413121121-23242526-4746454443424131323334353637с Скученность верхних фронтальных зубов, в зубном ряду и на контрольной рентгенограмме 22 зуб отсутствует. Рубцовые изменения слизистой оболочки альвеолярного отростка. Фронтальный отдел верхнечелюстного зубного ряда укорочен, форма трапецевидная. Форма нижнего зубного ряда парабола. При смыкании жевательных зубов по трансверзали: справа и слева вестибулярные бугорки нижних зубов располагаются в продольной фиссуре верхних. По сагиттали: справа и слева медиальный щечный бугорок первого верхнего постоянного моляра располагается в межбугорковой фиссуре первого нижнего постоянного моляра. Срединная линия между нижними и верхними центральными резцами смещена влево на 2 мм. Обратное резцовое перекрытие, глубина перекрытия 1/3. Величина открывания рта 39 мм, при открывании рта отмечается девиация. Глотание и дыхание физиологическое. Отмечается нарушение артикуляционных движений. 1. Назовите вероятную причину формирования зубочелюстной аномалии. 2. Поставьте предварительный диагноз. 3. Составьте план дополнительного обследования. 4. Составьте план ортодонтического лечения. 5. Перечислите рекомендации по уходу за полостью рта для пациентов находящихся на ортодонтическом лечении

Тема 18

Задача 1

Пациент В., 7 лет. Мама, обратилась к стоматологу-ортопеду с жалобами на прорезавшиеся «огромные» передние зубы у ребенка, направлены к ортодонт. Объективно: Лицо симметричное, пропорциональное, складки умеренно выражены. Тип профиля прямой. ПППП165554535211216263646526468584834241313273747536С ППППТремы между временными зубами, за исключением II и III верхних справа и слева, постоянные верхние центральные резцы очень крупные. При смыкании жевательных зубов по трансверзали: справа и слева вестибулярные бугорки нижних зубов располагаются в продольной фиссуре верхних. По сагиттали: справа и слева медиальный щечный бугорок первого верхнего постоянного моляра располагается в межбугорковой фиссуре первого нижнего постоянного моляра. Глубина резцового перекрытия 1/3, центральная линия между резцами совпадает. Величина открывания рта 39 мм, движения в суставе не нарушены. Глотание, дыхание, речь не нарушены. 1. Назовите вероятную причину формирования зубочелюстной аномалии. 2. Поставьте предварительный диагноз. 3. Составьте план

дополнительного обследования. 4. Составьте план ортодонтического лечения. 5. Перечислите рекомендации по уходу за полостью рта для пациентов находящихся на ортодонтическом лечении.

Задача 2

Пациент Н. 27 лет, обратился с жалобами на эстетический недостаток: невыраженность подбородка. Из вредных привычек отмечал сосание губы. В возрасте 10–12 лет проводилось ортодонтическое лечение, но оно было безуспешным. При внешнем осмотре резко выражена подбородочная складка. Подбородок находится в дистальном положении. Высота нижнего отдела лица в состоянии физиологического покоя – 76 мм, в положении ЦО – 74 мм, среднего отдела – 74 мм. При осмотре полости рта: слизистая оболочка полости рта без видимых патологических изменений. Зубные ряды верхней и нижней челюстей интактны. Сагиттальная щель 4,5 мм. Соотношение первых моляров верхней и нижней челюстей по II классу Энгля. Зубы устойчивы. Имеется скученность фронтальных зубов нижней челюсти. Поставьте диагноз. Какими ортодонтическими аппаратами возможно проводить лечение

Задача 20

При осмотре лица пациента Р., 8 лет, определяется выпуклый профиль, скошенный подбородок, выраженная надподбородочная складка и смыкание резцов верхней челюсти с нижней губой.

Какой аномалии характерны лицевые признаки данного пациента?

Какие методы объективной диагностики необходимо провести для определения обусловленности аномалии.

Какие принципы планирования лечения таких пациентов?

Какие авторские ортодонтические аппараты используются для лечения данной аномалии?

Каковы профилактические мероприятия по предотвращению возникновения или развития данной аномалии необходимо проводить?

Ответ:

Дистальная окклюзия.

Антропометрические методы (метод Пона, Коркхауза, индекс Тонна), лучевые методы диагностики (телерентгенография головы в боковой проекции).

Функциональные методы лечения в сочетании с лечебной гимнастикой.

Аппарат Персина для лечения дистальной окклюзии, аппарат Андрейзена-Гойпля.

Естественное вскармливание, профилактика вредных привычек.

Задача 3

Пациент Б., 12 лет. Обратился к ортодонту с жалобами на не смыкание передних зубов. Объективно: лицо симметричное, высота нижней трети лица увеличена, подбородочная и носогубные складки сглажены. Небное положение 14, 15, 24, 25 зубов. Форма верхнего зубного ряда седловидная, форма нижнего зубного ряда парабола. При смыкании жевательных зубов по трансверзали: в области моляров справа и слева вестибулярные бугорки нижних зубов располагаются в продольной фиссуре верхних, в области премоляров вестибулярные бугорки нижних зубов расположены вестибулярно относительно одноименных бугорков верхних зубов. пссп17161514131211212223242526274746454443424131323334353637сссп По сагиттали: справа и слева медиальный щечный бугорок первого верхнего постоянного моляра располагается в межбугорковой фиссуре первого нижнего постоянного моляра. Во фронтальном отделе: вертикальная щель 4 мм. Величина открывания рта 39 мм, при открывании рта отмечается девиация. Дыхание носовое. Во время глотания язык прокладывает между зубами.

Вопросы

1. Назовите вероятную причину формирования зубочелюстной аномалии.
2. Поставьте предварительный диагноз.
3. Составьте план дополнительного обследования.
4. Составьте план ортодонтического лечения.
5. Перечислите рекомендации по уходу за полостью рта

Тема 19

Задача 1

Пациент Б., 13 лет. Обратился к ортодонту с жалобами на не смыкание передних зубов. Объективно: лицо симметричное, высота нижней трети лица увеличена, подбородочная и носогубные складки сглажены. Небное положение 14, 15, 24, 25 зубов. Форма верхнего зубного ряда седловидная, форма нижнего зубного ряда парабола. При смыкании жевательных зубов по трансверзали: в области моляров справа и слева вестибулярные бугорки нижних зубов

располагаются в продольной фиссуре верхних, в области премоляров вестибулярные бугорки нижних зубов расположены вестибулярно относительно одноименных бугорков верхних зубов. пспп17161514131211212223242526274746454443424131323334353637сспсПо сагиттали: справа и слева медиальный щечный бугорок первого верхнего постоянного моляра располагается в межбугорковой фиссуре первого нижнего постоянного моляра. Во фронтальном отделе: вертикальная щель 4 мм. Величина открывания рта 39 мм, при открывании рта отмечается девиация. Дыхание носовое. Во время глотания язык прокладывает между зубами. 1. Назовите вероятную причину формирования зубочелюстной аномалии. 2. Поставьте предварительный диагноз. 3. Составьте план дополнительного обследования. 4. Составьте план ортодонтического лечения. 5. Перечислите рекомендации по уходу за полостью рта

Задача 2

Пациент Б., 12 лет. Обратился к ортодонту с жалобами на не смыкание передних зубов. Объективно: лицо симметричное, высота нижней трети лица увеличена, подбородочная и носогубные складки сглажены. Небное положение 14, 15, 24, 25 зубов. Форма верхнего зубного ряда седловидная, форма нижнего зубного ряда парабола. При смыкании жевательных зубов по трансверзали: в области моляров справа и слева вестибулярные бугорки нижних зубов располагаются в продольной фиссуре верхних, в области премоляров вестибулярные бугорки нижних зубов расположены вестибулярно относительно одноименных бугорков верхних зубов. пспп17161514131211212223242526274746454443424131323334353637сспсПо сагиттали: справа и слева медиальный щечный бугорок первого верхнего постоянного моляра располагается в межбугорковой фиссуре первого нижнего постоянного моляра. Во фронтальном отделе: вертикальная щель 4 мм. Величина открывания рта 39 мм, при открывании рта отмечается девиация. Дыхание носовое. Во время глотания язык прокладывает между зубами.

Вопросы

1. Назовите вероятную причину формирования зубочелюстной аномалии.
2. Поставьте предварительный диагноз.
3. Составьте план дополнительного обследования.
4. Составьте план ортодонтического лечения.
5. Перечислите рекомендации по уходу за полостью рта

Задача 3

Пациент И., 8 лет. После планового осмотра у стоматолога направлена на консультацию к ортодонту. Объективно: Лицо симметрично, пропорционально, носогубные и подбородочная складки умеренно выражены. Красная кайма губ, слизистая оболочка полости рта, прикрепление уздечек губ и языка без особенностей. ссппос165554531211212263646526468584834241313273747536сосооосс Физиологические тремы отсутствуют, верхние фронтальные зубы имеют оральный наклон, отмечается скученность. Зубоальвеолярное удлинение в области 55, 54 зубов. Форма верхнего зубного ряда трапеция, форма нижнего зубного ряда парабола. По трансверзали имеющиеся жевательные зубы имеют правильное фиссурно-бугорковое смыкание, по сагиттали отмечается бугорковое смыкание 26 и 36 зубов, медиальный щечный бугор 16 зуба смыкается с дистальным бугорком 46 зуба. Глубина режцового перекрытия 1/3, срединная линия между центральными резцами

59 совпадает. Величина открывания рта 42 мм, движения в суставе не симметричные, при открывании рта отмечается девиация. Функции глотания, дыхания и речи не нарушены. 1. Назовите вероятную причину формирования зубочелюстной аномалии. 2. Поставьте предварительный диагноз. 3. Составьте план дополнительного обследования. 4. Составьте план ортодонтического лечения. 5. Перечислите рекомендации по уходу за полостью рта для пациентов находящихся на ортодонтическом лечении

Задача 4

Пациентка Л. 25 лет, обратилась в клинику с жалобами на выступление верхних фронтальных зубов вперед. Внешний осмотр: фронтальные зубы верхней челюсти веерообразно выступают вперед, оттягивая верхнюю губу. Ротовая щель постоянно зияет. Губы смыкаются с трудом. Высота нижнего отдела лица в покое 70 мм, в положении центральной окклюзии – 64 мм. Промежутки между фронтальными зубами верхней челюсти 2-5 мм, зубной ряд нижней челюсти имеет правильную величину и форму, режущие края фронтальных зубов верхней челюсти сместились вестибулярно на 8 мм.

Вопросы:

Составьте план диагностических мероприятий. Поставьте предварительный диагноз.

Тема 20

Задача 1

Пациент А., 15 лет. Обратился к ортодонту с жалобами на наличие щели между верхними центральными зубами. Объективно: Отмечается асимметрия половин лица, профиль прямой, высота нижней трети лица снижена, носогубные складки сглажены, подбородочная складка выражена. Красная кайма губ и слизистая оболочка полости рта без особенностей. Уздечка верхней губы укорочена, слизистые тяжи вплетаются в небный шов. пп17161514131211212223242526274746454443424131323334353637пп Между 11 и 21 зубами промежуток 3 мм. Отмечается скученность нижних фронтальных зубов. Форма верхнего зубного ряда параболой, нижний зубной ряд асимметричен, сужен справа. При смыкании зубов во фронтальном отделе срединная линия смещена влево на 4 мм. Верхние центральные резцы перекрывают нижние более чем на $\frac{1}{2}$ высоты коронок. В области 13,12,11 зубов сагиттальная щель до 3 мм уменьшающаяся по направлению к центральным резцам. Смыкание зубов в боковых отделах: по сагиттали - медиальный щечный бугор 16 зуба располагается в межбугорковой фиссуре 46 зуба, отмечается бугорковое смыкание 26/36, 25/35, 24/34 зубов; по трансверзали – небный бугорок 15 зуба смыкается с вестибулярными буграми 46 и 45 зубов, 44 зуб располагаясь орально, с антагонистами не смыкается. Величина открывания рта 41 мм, движения в суставе не симметричные, при открывании рта отмечается девиация. Функции глотания, дыхания и речи не нарушены. 1. Назовите вероятную причину формирования зубочелюстной аномалии. 2. Поставьте предварительный диагноз. 3. Составьте план дополнительного обследования. 4. Составьте план ортодонтического лечения. 5. Перечислите рекомендации по уходу за полостью рта

Задача 2

Пациент М. 15 лет обратился в клинику с жалобами на неправильное положение зубов. Результаты дополнительных методов исследования:

- Сумма мезиодистальных размеров верхних резцов – 32 мм
- Сумма мезиодистальных размеров нижних резцов – 27 мм
- Параметры зубных рядов:
- Ширина зубного ряда в области верхних премоляров – 34 (норма 37,5 мм)
- Ширина зубного ряда в области нижних премоляров – 38
- Ширина зубного ряда в области верхних моляров – 46 (норма 49 мм)
- Ширина зубного ряда в области нижних моляров – 49
- Длина переднего отрезка верхнего зубного ряда – 18 (норма 18 мм)
- Длина переднего отрезка нижнего зубного ряда – 16

Данные расчета телерентгенограммы головы в боковой проекции:

- SNA – 81° (норма $82^\circ \pm 2^\circ$)
- SNB - 82° (норма $80^\circ \pm 2^\circ$)
- ANB - -1° (норма $2^\circ \pm 2^\circ$)
- NSL/MP - 37° (норма $32^\circ \pm 2^\circ$)
- NSL/Spp - 10° (норма $7^\circ \pm 2^\circ$)
- Spp/MP – 27° (норма $25^\circ \pm 2^\circ$)
- Spp/верхний резец – 120° (норма $115^\circ \pm 2^\circ$)
- MP/нижний резец – 90° (норма $90^\circ - 95^\circ$)
- межрезцовый угол - 120° (норма $125^\circ \pm 2^\circ$)

Вопросы

1. Опишите объективную клиническую картину.
2. Проанализируйте результаты антропометрических методов исследования.
3. Проанализируйте результаты рентгенологических методов исследования.
4. Поставьте развернутый диагноз.
5. Предложите план лечения, профилактические мероприятия, которые могли бы предотвратить возникновение данной ЗЧА или свести ее клинические проявления к минимуму.

Задача 3

Пациентка Л. 20 лет, обратилась в клинику с жалобами на выступление верхних фронтальных зубов вперед. Внешний осмотр: фронтальные зубы верхней челюсти веерообразно выступают вперед, оттягивая верхнюю губу. Ротовая щель постоянно зияет. Губы смыкаются с трудом.

Высота нижнего отдела лица в покое 73 мм, в положении центральной окклюзии – 68 мм. Промежутки между фронтальными зубами верхней челюсти 1-3 мм, зубной ряд нижней челюсти имеет правильную величину и форму, режущие края фронтальных зубов верхней челюсти сместились вестибулярно на 6 мм.

Вопросы:

Составьте план диагностических мероприятий. Поставьте предварительный диагноз.

Тема 21

Задача 1

Пациент И., 7 лет. После планового осмотра у стоматолога направлена на консультацию к ортодонт. Объективно: Лицо симметрично, пропорционально, носогубные и подбородочная складки умеренно выражены. Красная кайма губ, слизистая оболочка полости рта, прикрепление уздечек губ и языка без особенностей.

сспопос1655545312112122263646526468584834241313273747536сооооосс Физиологические тремы отсутствуют, верхние фронтальные зубы имеют оральный наклон, отмечается скученность. Зубо-альвеолярное удлинение в области 55, 54 зубов. Форма верхнего зубного ряда трапеция, форма нижнего зубного ряда парабола. По трансверзали имеющиеся жевательные зубы имеют правильное фиссурно-бугорковое смыкание, по сагиттали отмечается бугорковое смыкание 26 и 36 зубов, медиальный щечный бугор 16 зуба смыкается с дистальным бугорком 46 зуба. Глубина резового перекрытия 1/3, срединная линия между центральными резцами

59 совпадает. Величина открывания рта 42 мм, движения в суставе не симметричные, при открывании рта отмечается девиация. Функции глотания, дыхания и речи не нарушены. 1. Назовите вероятную причину формирования зубочелюстной аномалии. 2. Поставьте предварительный диагноз. 3. Составьте план дополнительного обследования. 4. Составьте план ортодонтического лечения. 5. Перечислите рекомендации по уходу за полостью рта для пациентов находящихся на ортодонтическом лечении

Задача 2

Пациент К. 17 лет обратился в клинику с жалобами на неправильное положение зубов.

Результаты дополнительных методов исследования:

- Сумма мезиодистальных размеров верхних резцов – 30 мм
- Сумма мезиодистальных размеров нижних резцов – 25 мм
- Параметры зубных рядов:
- Ширина зубного ряда в области верхних премоляров – 34 (N=35,5)
- Ширина зубного ряда в области нижних премоляров – 35 (N=35,5)
- Ширина зубного ряда в области верхних моляров – 40 (N=46,0)
- Ширина зубного ряда в области нижних моляров – 42 (N=46,0)
- Длина переднего отрезка верхнего зубного ряда – 15 (N=17,5)
- Длина переднего отрезка нижнего зубного ряда – 15 (N=15,5)
- SNA – 80° (норма 82°±2°)
- SNB – 80° (норма 80°±2°)
- ANB – 0° (норма 2°±2°)
- NSL/MP – 42° (норма 32°±2°)
- NSL/Spp – 7° (норма 7°±2°)
- Spp/MP – 35° (норма 25°±2°)
- Spp/верхний резец – 110° (норма 115°±5°)
- MP/нижний резец – 95° (норма 95°±5°)
- межрезцовый угол - 125° (норма 125°±5°)

Вопросы

1. Опишите объективную клиническую картину.
2. Проанализируйте результаты антропометрических методов исследования.
3. Проанализируйте результаты рентгенологических методов исследования.
4. Поставьте развернутый диагноз.
5. Предложите план лечения.

Задача 3

Пациент 3. 17 лет обратился в клинику с жалобами на неправильное положение зубов, нарушение их смыкания, выступание нижней челюсти кпереди.

Данные телерентгенограммы в боковой проекции:

- SNA – 78° (норма 82°±2°)
- SNB – 85° (норма 80°±2°)
- ANB – -7° (норма 2°±2°)
- NSL/MP – 40° (норма 32°±2°)
- NSL/Spp – 30° (норма 7°±2°)
- Spp/MP – 10° (норма 25°±2°)
- Spp/верхний резец – 115° (норма 115°±5°)
- MP /нижний резец – 97° (норма 95°±5°)
- межрезцовый угол – 127° (норма 125°±5°)

Вопросы

1. Опишите объективную клиническую картину.
2. Проанализируйте результаты антропометрических методов исследования.
3. Проанализируйте результаты рентгенологических методов исследования.
4. Поставьте развернутый диагноз.
5. Предложите план лечения (комплексной реабилитации).

2.4 Итоговый тестовый контроль

1) ПРОВЕДЕНИЕ МИОТЕРАПИИ НАИБОЛЕЕ ЦЕЛЕСООБРАЗНО В ВОЗРАСТНОМ ПЕРИОДЕ

1. 4-7
2. 1-2
3. 10-12
4. 0,5-1

2) УСТРАНИТЬ ПРИВЫЧКУ СОСАНИЯ ЩЁК МОЖНО С ПОМОЩЬЮ

1. миофункциональных аппаратов
2. миогимнастики
3. головной шапочки с подбородочной пращей
4. несъёмных ортодонтических аппаратов

3) КОМПАКТОСТЕОТОМИЯ ПРОВОДИТСЯ С ЦЕЛЬЮ

1. ускорения ортодонтического лечения
2. улучшения фиксации ортодонтического аппарата
3. продолжения ортодонтического лечения
4. сохранения результатов ортодонтического лечения

4) АППАРАТ ДЛЯ ВЕРХНЕЙ ЧЕЛЮСТИ С ВИНТОМ И ВЕСТИБУЛЯРНОЙ ДУГОЙ ПОЗВОЛЯЕТ ПРОВЕСТИ

1. расширение и уплощение верхнего зубного ряда
2. уплощение переднего отдела нижнего зубного ряда
3. устранение вредных привычек
4. устранение дизоокклюзии

5) КОРОНКА С РАСПОРКОЙ НА ЗУБ 1.6 ПРЕДНАЗНАЧЕНА ДЛЯ

1. сохранения места для 1.5
2. мезиализации 1.6
3. дистализации 1.6
4. ротации 1.6

6) ПЛАСТИНКА ДЛЯ ВЕРХНЕЙ ЧЕЛЮСТИ С ВИНТОМ И САГИТТАЛЬНЫМ РАСПИЛОМ ПРИМЕНЯЕТСЯ С ЦЕЛЬЮ

1. равномерного расширения верхнего зубного ряда
2. удлинения фронтального участка нижнего зубного ряда
3. одностороннего расширения верхнего зубного ряда
4. раскрытия срединного нёбного шва

- 7) ПЛАСТИНКА ДЛЯ ВЕРХНЕЙ ЧЕЛЮСТИ С ВИНТОМ И СЕКТОРАЛЬНЫМ РАСПИЛОМ ПРИМЕНЯЕТСЯ С ЦЕЛЬЮ
 1. удлинения верхнего зубного ряда
 2. равномерного расширения верхнего зубного ряда
 3. одностороннего расширения верхнего зубного ряда
 4. раскрытия срединного нёбного шва
- 8) АППАРАТ PENDULUM ПРИМЕНЯЮТ ДЛЯ
 1. дистализации моляров верхней челюсти
 2. смещения нижней челюсти вперёд
 3. смещения верхнего зубного ряда вперёд
 4. стабилизации положения верхней челюсти
- 9) ПО НАЗНАЧЕНИЮ АППАРАТ НОРДА ЯВЛЯЕТСЯ
 1. лечебным
 2. профилактическим
 3. ретенционным
 4. комбинированным
- 10) ГУБНОЙ БАМПЕР НЕ ИСПОЛЬЗУЮТ ДЛЯ
 1. мезиального смещения нижнего зубного ряда
 2. дистального смещения первых нижних моляров
 3. удлинения переднего отрезка верхнего зубного ряда
 4. удлинения переднего отрезка нижнего зубного ряда
- 11) ГУБНОЙ БАМПЕР ИСПОЛЬЗУЮТ ДЛЯ
 1. удлинения зубных рядов
 2. мезиального смещения первых моляров
 3. уплощения переднего отрезка верхнего зубного ряда
 4. сужения зубных рядов
- 12) АППАРАТ НОРДА ИСПОЛЬЗУЕТСЯ ДЛЯ
 1. раскрытия нёбного шва
 2. удлинения верхнего зубного ряда
 3. ротации первых верхних моляров
 4. расширения верхнего зубного ряда только в переднем отделе
- 13) АППАРАТ НАНСА ПРЕДНАЗНАЧЕН ДЛЯ
 1. стабилизации положения моляров
 2. вестибулярного перемещения резцов
 3. выдвижения нижней челюсти
 4. стабилизации положения резцов
- 14) АППАРАТ БРЮКЛЯ ПРЕДНАЗНАЧЕН ДЛЯ НОРМАЛИЗАЦИИ ПОЛОЖЕНИЯ
 1. резцов
 2. клыков
 3. моляров
 4. премоляров
- 15) ГУБНЫЕ ПЕЛОТЫ СПОСОБСТВУЮТ
 1. росту апикального базиса челюсти
 2. сдерживанию роста апикального базиса челюсти
 3. устранению протрузии резцов
 4. фиксации аппарата в полости рта
- 16) ВИД ЭЛАСТИЧНОЙ ТЯГИ ПРИ ЛЕЧЕНИИ МЕЗИАЛЬНОЙ ОККЛЮЗИИ
 1. межчелюстная по III классу
 2. одночелюстная
 3. межчелюстная по II классу
 4. вертикальная
- 17) АППАРАТ АНДРЕЗЕНА-ГОЙПЛЯ ПРЕДНАЗНАЧЕН ДЛЯ
 1. нормализации окклюзии

2. расширения нижнего зубного ряда
 3. дистального перемещения боковой группы зубов
 4. удлинения зубных рядов
- 18) ОРТОДОНТИЧЕСКИЙ АППАРАТ С ВИНТОМ И САГИТТАЛЬНЫМ РАСПИЛОМ ПРЕДНАЗНАЧЕН ДЛЯ
1. расширения зубного ряда
 2. коррекции положения первого постоянного моляра
 3. удлинения зубного ряда
 4. сохранения места
- 19) БРЕКЕТ-СИСТЕМА ОТНОСИТСЯ К АППАРАТАМ
1. механического действия
 2. комбинированного действия
 3. функционального действия
 4. внеротовым
- 20) РЕГУЛЯТОР ФУНКЦИИ ФРЕНКЕЛЯ I ТИПА
1. создаёт условия для роста нижней челюсти
 2. создаёт условия для роста верхней челюсти
 3. не влияет на рост нижней челюсти
 4. не влияет на рост верхней челюсти
- 21) АППАРАТ НОРДА ПО СПОСОБУ ФИКСАЦИИ ЯВЛЯЕТСЯ
1. несъёмным
 2. съёмным
 3. внеротовым
 4. вестибулярным
- 22) АППАРАТ НАНСА ПО СПОСОБУ ФИКСАЦИИ ЯВЛЯЕТСЯ
1. несъёмным
 2. съёмным
 3. внеротовым
 4. вестибулярным
- 23) РУКООБРАЗНЫЕ ПРУЖИНЫ ПЕРЕМЕЩАЮТ ЦЕНТРАЛЬНЫЕ РЕЗЦЫ
1. медиально, латерально
 2. вестибулярно
 3. вертикально
 4. дистально
- 24) К ВНУТРИРотовым АППАРАТАМ ОТНОСЯТСЯ
1. пластинки для верхней челюсти с винтом
 2. лицевая дуга
 3. подбородочная праща с головной шапочкой
 4. маска Диляра
- 25) АППАРАТ АНДРЕЗЕНА-ГОЙПЛЯ ДЛЯ ЛЕЧЕНИЯ МЕЗИАЛЬНОЙ ОККЛЮЗИИ ОТНОСИТСЯ К АППАРАТАМ
1. комбинированным
 2. механическим
 3. функциональным
 4. капповым
- 26) РЕГУЛЯТОР ФУНКЦИИ ФРЕНКЕЛЯ III ТИПА ПРИМЕНЯЕТСЯ ДЛЯ ЛЕЧЕНИЯ
1. мезиальной окклюзии
 2. аномалии зубных рядов
 3. дистальной окклюзии с протрузией верхних резцов
 4. перекрёстной окклюзии
- 27) БАМПЕР КОРНА ПРЕДНАЗНАЧЕН ДЛЯ
1. нормализации и стабилизации положения первых моляров
 2. экстррузии зубов

3. внедрения передней группы зубов
 4. внедрения резцов нижнего зубного ряда
- 28) УСТРАНИТЬ ВРЕДНУЮ ПРИВЫЧКУ СОСАНИЯ ПАЛЬЦА МОЖНО С ПОМОЩЬЮ
1. вестибулярной пластинки Хинца
 2. пластинки с протрагирующими пружинами
 3. аппарата Брюкля
 4. регулятора функции Френкеля
- 29) ЗАТРУДНЁННОЕ НОСОВОЕ ДЫХАНИЕ ЯВЛЯЕТСЯ ПРИЧИНОЙ
1. сужения верхнего зубного ряда
 2. адентии
 3. ретенции зубов
 4. лингвоокклюзии
- 30) ИНФАНТИЛЬНОЕ ГЛОТАНИЕ ЯВЛЯЕТСЯ ПРИЧИНОЙ
1. вертикальной резцовой дизокклюзии
 2. макроглоссии
 3. множественного кариеса
 4. дисфункции височно-нижнечелюстного сустава
- 31) ОПЕРАЦИЯ ПЕРЕМЕЩЕНИЯ УЗДЕЧКИ ВЕРХНЕЙ ГУБЫ НЕОБХОДИМА ДЛЯ
1. нормализации положения зубов 1.1 и 2.1
 2. нормализации роста апикального базиса нижней челюсти
 3. устранения инфантильного глотания
 4. нормализации артикуляции языка
- 32) ПРИШЛИФОВЫВАНИЕ БУГРОВ ВРЕМЕННЫХ КЛЫКОВ ПРОИЗВОДИТСЯ ДЛЯ
1. профилактики аномалий окклюзии
 2. эстетического эффекта
 3. стимуляции прорезывания постоянных зубов
 4. профилактики ретенции зубов
- 33) УКРОЧЕННАЯ УЗДЕЧКА ЯЗЫКА ЯВЛЯЕТСЯ ПРИЧИНОЙ
1. уплощения переднего участка нижнего зубного ряда
 2. задержки прорезывания постоянных зубов
 3. сужения верхнего зубного ряда
 4. лингвоокклюзии
- 34) УКРОЧЕННАЯ УЗДЕЧКА ЯЗЫКА ЯВЛЯЕТСЯ ПРИЧИНОЙ
1. нарушения глотания
 2. задержки прорезывания постоянных зубов
 3. сужения верхнего зубного ряда
 4. лингвоокклюзии
- 35) НАИБОЛЕЕ ЭФФЕКТИВНО ИСПОЛЬЗОВАНИЕ ПРЕОРТОДОНТИЧЕСКОГО МИОТРЕЙНЕРА В ВОЗРАСТЕ (В ГОДАХ)
1. 5-7
 2. 10-18
 3. 18-25
 4. 0-3
- 36) К ПОКАЗАНИЯМ ДЛЯ ИСПОЛЬЗОВАНИЯ ПРЕОРТОДОНТИЧЕСКИХ МИОТРЕЙНЕРОВ ОТНОСЯТ
1. функциональные нарушения
 2. адентию
 3. макродентию
 4. задержку прорезывания зубов
- 37) ЧАСТИЧНЫЙ СЪЁМНЫЙ ПЛАСТИНОЧНЫЙ ПРОТЕЗ ИСПОЛЬЗУЕТСЯ ДЛЯ ПРОФИЛАКТИКИ
1. дефицита места в зубном ряду для постоянного зуба
 2. мезиальной окклюзии

3. вертикальной резцовой дизокклюзии
4. дистальной окклюзии
- 38) ВЕСТИБУЛЯРНАЯ ПЛАСТИНКА ХИНЦА ПРЕДУПРЕЖДАЕТ
 1. прокладывание языка между зубными рядами
 2. смещение нижней челюсти вперёд
 3. смещение нижней челюсти назад
 4. адентию
- 39) ПРИ ФУНКЦИОНАЛЬНЫХ НАРУШЕНИЯХ В ВОЗРАСТЕ ОТ 3 ДО 5 ЛЕТ ПОКАЗАНО ИСПОЛЬЗОВАНИЕ
 1. преортодонтического миотрейнера
 2. капп
 3. нёбного бюгеля
 4. квадхеликса
- 40) ПРОФИЛАКТИКА ПРИВЫЧКИ ПРОКЛАДЫВАНИЯ ЯЗЫКА МЕЖДУ РЕЗЦАМИ ВЕРХНЕЙ И НИЖНЕЙ ЧЕЛЮСТИ ВОЗМОЖНА С ПОМОЩЬЮ
 1. преортодонтического миотрейнера
 2. нёбного бюгеля
 3. аппарата Pendulum
 4. пластинки с накусочной площадкой
- 41) ПЛАСТИНКА ДЛЯ ВЕРХНЕЙ ЧЕЛЮСТИ С УПОРОМ ДЛЯ ЯЗЫКА ПОКАЗАНА ДЛЯ
 1. предупреждения прокладывания языка между зубами
 2. перемещения боковых зубов дистально
 3. изменения наклона моляров
 4. предупреждения смещения моляров мезиально
- 42) ПРЕОРТОДОНТИЧЕСКИЙ МИОТРЕЙНЕР ПОКАЗАН ПРИ
 1. протрузии резцов и недоразвитии нижней челюсти
 2. недоразвитии верхней челюсти
 3. мезиальной окклюзии
 4. ретрузии резцов верхней челюсти
- 43) ПРЕОРТОДОНТИЧЕСКИЙ МИОТРЕЙНЕР ЯВЛЯЕТСЯ АППАРАТОМ
 1. лечебно-профилактическим
 2. ретенционным
 3. профилактическим
 4. капшовым
- 44) С ЦЕЛЬЮ СОХРАНЕНИЯ МЕСТА В ЗУБНОМ РЯДУ ПОСЛЕ РАННЕГО УДАЛЕНИЯ ВРЕМЕННЫХ ЗУБОВ ИСПОЛЬЗУЮТ
 1. профилактический пластиночный протез с искусственными зубами
 2. мостовидный протез
 3. регулятор функций Френкеля
 4. аппарат Персина
- 45) ДЛЯ ТРЕНИРОВКИ МЫШЦ И НОРМАЛИЗАЦИИ ФУНКЦИИ ЯЗЫКА ИСПОЛЬЗУЕТСЯ
 1. пластинка Хинца с бусиной
 2. аппарат Андресена – Гойпля
 3. пластинка с накусочной площадкой
 4. расширяющая пластинка
- 46) РЕБЕНОК С ПРИВЫЧКОЙ СОСАНИЯ ПАЛЬЦА НУЖДАЕТСЯ В
 1. консультации врача-невролога
 2. лечебных мероприятиях
 3. хирургическом лечении
 4. наблюдении
- 47) НЁБНОЕ ПОЛОЖЕНИЕ БОКОВЫХ ЗУБОВ ВЕРХНЕЙ ЧЕЛЮСТИ ПРИВОДИТ К ФОРМИРОВАНИЮ

1. палатоокклюзии
 2. дистальной окклюзии
 3. глубокой резцовой окклюзии
 4. трансверсальной резцовой окклюзии
- 48) ПАЛАТИНООККЛЮЗИЯ ПРЕДСТАВЛЯЕТ СОБОЙ ПОЛОЖЕНИЕ БОКОВЫХ ЗУБОВ
1. нёбное
 2. лингвальное
 3. щёчное
 4. вестибулярное
- 49) ОБМЕН МЕСТАМИ ЗУБОВ НАЗЫВАЕТСЯ
1. транспозиция
 2. супраположение
 3. вестибулярное
 4. инфраположение
- 50) ПОЛОЖЕНИЕ ЗУБОВ ОТНОСИТЕЛЬНО ОККЛЮЗИОННОЙ ПЛОСКОСТИ ХАРАКТЕРИЗУЕТСЯ КАК
1. супра-, инфра-
 2. медиальное
 3. латеральное
 4. мезиальное
- 51) ПОЛОЖЕНИЕ ЗУБА НЁБНО ХАРАКТЕРИЗУЕТСЯ КАК
1. оральное
 2. мезиальное
 3. супраположение
 4. дистальное
- 52) СМЫКАНИЕ ПЕРВЫХ МОЛЯРОВ ПРИ ФИЗИОЛОГИЧЕСКОЙ ОККЛЮЗИИ СООТВЕТСТВУЕТ КЛАССУ
1. I
 2. II 1 подклассу
 3. III
 4. II 2 подклассу
- 53) АНОМАЛИЕЙ ОККЛЮЗИИ В САГИТТАЛЬНОМ НАПРАВЛЕНИИ ЯВЛЯЕТСЯ
1. сагиттальная резцовая дизокклюзия
 2. лингвоокклюзия
 3. палатиноокклюзия
 4. трансверсальная резцовая окклюзия
- 54) СООТНОШЕНИЕ ПЕРВЫХ МОЛЯРОВ ПО I КЛАССУ ЭНГЛЯ СООТВЕТСТВУЕТ ОККЛЮЗИИ В БОКОВОМ ОТДЕЛЕ
1. физиологической
 2. мезиальной
 3. дистальной
 4. перекрёстной
- 55) ПАРНОЕ СОЧЛЕНЕНИЕ СУСТАВНЫХ ГОЛОВОК НИЖНЕЙ ЧЕЛЮСТИ С СУСТАВНЫМИ ПОВЕРХНОСТЯМИ НИЖНЕЧЕЛЮСТНЫХ ЯМОК ВИСОЧНЫХ КОСТЕЙ НАЗЫВАЕТСЯ
1. височно-нижнечелюстным суставом (ВНЧС)
 2. челюстным соединением
 3. мандибулярным суставом
 4. ложным суставом
- 56) ГЛУБИНА РЕЗЦОВОГО ПЕРЕКРЫТИЯ СЧИТАЕТСЯ НОРМАЛЬНОЙ
1. на $\frac{1}{3}$ высоты коронки нижнего резца
 2. на $\frac{1}{2}$ высоты коронки нижнего резца
 3. на $\frac{2}{3}$ высоты коронки нижнего резца

4. на величину коронки резца
- 57) ОЦЕНКА СООТНОШЕНИЯ БОКОВЫХ ЗУБОВ В САГИТТАЛЬНОЙ ПЛОСКОСТИ ЯВЛЯЕТСЯ РЕШАЮЩЕЙ ПРИ ОПРЕДЕЛЕНИИ
 1. мезиальной окклюзии
 2. вертикальной резцовой дизокклюзии
 3. перекрёстной окклюзии
 4. глубокой резцовой окклюзии
- 58) С ЦЕЛЬЮ ОПРЕДЕЛЕНИЯ СООТНОШЕНИЯ КОРНЕЙ ВЕРХНИХ БОКОВЫХ ЗУБОВ С ГАЙМОРОВОЙ ПАЗУХОЙ ПАЦИЕНТА ЦЕЛЕСООБРАЗНО НАПРАВИТЬ НА
 1. компьютерную томографию
 2. телерентгенографию (ТРГ) в прямой проекции
 3. ортопантограмму
 4. панорамную рентгенографию
- 59) СИММЕТРИЧНОСТЬ РАЗВИТИЯ ПРАВОЙ И ЛЕВОЙ ПОЛОВИНЫ НИЖНЕЙ ЧЕЛЮСТИ НАИБОЛЕЕ ПОЛНО МОЖНО ОЦЕНИТЬ С ПОМОЩЬЮ
 1. телерентгенографии в прямой проекции
 2. панорамной рентгенографии
 3. телерентгенографии в боковой проекции
 4. прицельной рентгенографии
- 60) ЭЛЕКТРОМИОГРАФИЯ РЕГИСТРИРУЕТ
 1. биопотенциалы мышц челюстно-лицевой области
 2. движение нижней челюсти
 3. движение ВНЧС
 4. гемодинамику мышц челюстно-лицевой области
- 61) НАИБОЛЬШУЮ ИНФОРМАЦИЮ О СОСТОЯНИИ МЯГКОТКАНЫХ СТРУКТУР ВИСОЧНО-НИЖНЕЧЕЛЮСТНОГО СУСТАВА (ВНЧС) ДАЁТ
 1. магнитно-резонансная томография
 2. телерентгенография
 3. ортопантомография
 4. компьютерная томография
- 62) ФУНКЦИОНАЛЬНОЕ СОСТОЯНИЕ МЫШЦ ЧЕЛЮСТНО-ЛИЦЕВОЙ ОБЛАСТИ ОПРЕДЕЛЯЮТ МЕТОДОМ
 1. электромиографии
 2. реопародонтографии
 3. артофонографии
 4. аксиографии
- 63) РЕОГРАФИЯ В ОБЛАСТИ ВНЧС ПОЗВОЛЯЕТ ОПРЕДЕЛИТЬ
 1. гемодинамическое состояние сосудов ВНЧС
 2. сократительную способность мышц челюстно-лицевой области
 3. движение суставных головок нижней челюсти
 4. выносливость тканей пародонта
- 64) АНОМАЛИИ ЧЕЛЮСТНЫХ КОСТЕЙ В САГИТТАЛЬНОМ НАПРАВЛЕНИИ МОЖНО ОПРЕДЕЛИТЬ С ПОМОЩЬЮ
 1. телерентгенографии (ТРГ) в боковой проекции
 2. томографии
 3. ортопантомографии
 4. панорамной рентгенографии
- 65) ФОРМУ ЛИЦА ОПРЕДЕЛЯЮТ С ПОМОЩЬЮ ИНДЕКСА
 1. Изара
 2. Тонна
 3. Эшлера - Биттнера
 4. Коркхауза
- 66) «ВЫПУКЛЫЙ» ПРОФИЛЬ СВИДЕТЕЛЬСТВУЕТ О

1. ретроположении нижней челюсти
 2. нормальном развитии
 3. перекрёстном прикусе
 4. формировании диастемы
- 67) ИНДЕКС ТОННА ИСПОЛЬЗУЮТ ДЛЯ ОПРЕДЕЛЕНИЯ
1. пропорциональности верхних и нижних резцов
 2. пропорциональности размеров верхнего и нижнего зубных рядов
 3. ширины зубного ряда
 4. длины зубного ряда
- 68) НА ТЕЛЕРЕНТГЕНОГРАММЕ ГОЛОВЫ В БОКОВОЙ ПРОЕКЦИИ ЗНАЧЕНИЕ УГЛА ANB=10 ГРАДУСОВ СВИДЕТЕЛЬСТВУЕТ О
1. скелетном классе II
 2. скелетном классе I
 3. скелетном классе III
 4. протрузии верхних резцов
- 69) НА ТЕЛЕРЕНТГЕНОГРАММЕ ГОЛОВЫ В БОКОВОЙ ПРОЕКЦИИ УВЕЛИЧЕНИЕ УГЛА SNA СВИДЕТЕЛЬСТВУЕТ О
1. верхнечелюстной прогнатии
 2. скелетном классе I
 3. нижнечелюстной макрогнатии
 4. верхнечелюстной микрогнатии
- 70) ПРОПОРЦИОНАЛЬНОСТЬ РАЗМЕРОВ КОРОНОК ПОСТОЯННЫХ РЕЗЦОВ ЧЕЛЮСТЕЙ ПОЗВОЛИТ ОПРЕДЕЛИТЬ
1. индекс Тонна
 2. методика Пона
 3. методика Коркхауза
 4. индекс Нансе
- 71) ИЗМЕРИТЕЛЬНОЙ ТОЧКОЙ ПОНА НА НИЖНИХ ПЕРВЫХ ПРЕМОЛЯРАХ ЯВЛЯЕТСЯ
1. дистальная точка ската щёчного бугорка
 2. середина межбугорковой фиссуры
 3. вершина нёбного бугорка
 4. скат нёбного бугорка
- 72) ДЛИНУ ПЕРЕДНЕГО ОТРЕЗКА ЗУБНОГО РЯДА ОПРЕДЕЛЯЮТ С ПОМОЩЬЮ МЕТОДА
1. Коркхауза
 2. Нансе
 3. Пона
 4. Хауса – Снагиной
- 73) УВЕЛИЧЕНИЕ УГЛА SPP-MP СВИДЕТЕЛЬСТВУЕТ О
1. вертикальном типе роста лицевого скелета
 2. вращении нижней челюсти по часовой стрелке
 3. горизонтальном направлении роста лицевого скелета
 4. ретрогнатическом типе профиля
- 74) ПОКАЗАНИЕМ К ПРОТЕЗИРОВАНИЮ У ДЕТЕЙ ЯВЛЯЕТСЯ
1. ранняя потеря молочных зубов
 2. аномалия формы временных зубов
 3. нарушение окклюзии
 4. нарушение формы зубных рядов
- 75) НА ТЕЛЕРЕНТГЕНОГРАММЕ ГОЛОВЫ В БОКОВОЙ ПРОЕКЦИИ УМЕНЬШЕНИЕ УГЛА SNB СВИДЕТЕЛЬСТВУЕТ О
1. нижнечелюстной микрогнатии
 2. скелетном классе I

3. нижнечелюстной макрогнатии
 4. верхнечелюстной микрогнатии
- 76) ИЗМЕРИТЕЛЬНЫЕ ТОЧКИ ПОНА НА ЗУБАХ 1.4 И 2.4 НАХОДЯТСЯ В
1. середине межбугорковой фиссуры
 2. вершине щёчного бугорка
 3. дистальной точке ската щёчного бугорка
 4. мезиальной точке ската щёчного бугорка
- 77) УГОЛ SNA В НОРМЕ СОСТАВЛЯЕТ (ГРАДУСОВ)
1. 82
 2. 80
 3. 85
 4. 74
- 78) УГОЛ SNB В НОРМЕ СОСТАВЛЯЕТ (ГРАДУСОВ)
1. 80
 2. 82
 3. 85
 4. 74
- 79) УГОЛ ANB В НОРМЕ СОСТАВЛЯЕТ (ГРАДУСОВ)
1. 2
 2. 6
 3. 12
 4. 8
- 80) УГОЛ SPP\MP В НОРМЕ СОСТАВЛЯЕТ (ГРАДУСОВ)
1. 25
 2. 32
 3. 15
 4. 7
- 81) УГОЛ SPP\NSL В НОРМЕ СОСТАВЛЯЕТ (ГРАДУСОВ)
1. 7
 2. 25
 3. 32
 4. 15
- 82) УГОЛ MP\NSL В НОРМЕ СОСТАВЛЯЕТ (ГРАДУСОВ)
1. 32
 2. 25
 3. 15
 4. 7
- 83) ИНДЕКС ТОННА В НОРМЕ РАВЕН
1. 1,33
 2. 1,22
 3. 1,5
 4. 1,14
- 84) ПЕРЕДНИЙ ОТДЕЛ ОСНОВАНИЯ ЧЕРЕПА НА ТРГ ГОЛОВЫ В БОКОВОЙ ПРОЕКЦИИ ОБОЗНАЧАЕТСЯ
1. N-Se
 2. MT1
 3. MT2
 4. Mp
- 85) РОТОВОЙ ТИП ДЫХАНИЯ ПРИВОДИТ К
1. сужению верхнего зубного ряда
 2. формированию диастемы
 3. формированию вредной привычки
 4. дистализации моляров верхней челюсти

- 86) ПРОБА ЭШЛЕРА - БИТНЕРА ЗАКЛЮЧАЕТСЯ В
1. выдвижении нижней челюсти с целью определения её ретроположения
 2. смещении нижней челюсти кзади
 3. определении асимметрии лица во время улыбки
 4. глотании слюны
- 87) ПРИКУСЫВАНИЕ И ПРОКЛАДЫВАНИЕ ЯЗЫКА ПРИВОДИТ К ОБРАЗОВАНИЮ ДИЗОККЛЮЗИИ
1. вертикальной
 2. глубокой резцовой
 3. дистальной
 4. мезиальной
- 88) ПОЛОЖЕНИЕ ЗУБОВ, ПРИ КОТОРОМ ВЕРХНИЕ РЕЗЦЫ ПЕРЕКРЫВАЮТ НИЖНИЕ БОЛЕЕ ЧЕМ НА $\frac{1}{3}$ ВЫСОТЫ КОРОНКИ, НАЗЫВАЕТСЯ
1. глубокой резцовой окклюзией
 2. вертикальной резцовой дизокклюзией
 3. сагиттальной резцовой дизокклюзией
 4. трансверзальной резцовой окклюзией
- 89) ДИСТАЛЬНАЯ ОККЛЮЗИЯ ОТНОСИТСЯ К АНОМАЛИЯМ ОККЛЮЗИИ В ПЛОСКОСТИ
1. сагиттальной
 2. вертикальной
 3. трансверзальной
 4. окклюзионной
- 90) НЕПРАВИЛЬНОЕ МЕЗИО-ДИСТАЛЬНОЕ СООТНОШЕНИЕ ПЕРВЫХ ПОСТОЯННЫХ МОЛЯРОВ МОЖЕТ БЫТЬ ОБУСЛОВЛЕНО
1. ранней потерей второго временного моляра
 2. патологической стираемостью
 3. снижением окклюзионной высоты
 4. физиологической стираемостью
- 91) К МОМЕНТУ РОЖДЕНИЯ У РЕБЁНКА НАБЛЮДАЕТСЯ МЛАДЕНЧЕСКАЯ
1. ретрогения
 2. прогения
 3. протрузия
 4. ретрузия
- 92) СОСАНИЕ СОСКИ ПОСЛЕ 2 ЛЕТ ПРИВОДИТ К ВОЗНИКНОВЕНИЮ ОККЛЮЗИИ
1. дистальной
 2. глубокой
 3. перекрёстной
 4. мезиальной
- 93) МОЛЯРНЫЙ ИНДЕКС ПОНА РАВЕН
1. 64
 2. 85
 3. 80
 4. 65
- 94) СРОК ПРОРЕЗЫВАНИЯ 1.2 И 2.2 СООТВЕТСТВУЕТ ВОЗРАСТУ (ЛЕТ)
1. 7-8
 2. 5
 3. 3
 4. 11
- 95) СРОК ПРОРЕЗЫВАНИЯ 1.6 И 2.6 СООТВЕТСТВУЕТ ВОЗРАСТУ (ЛЕТ)
1. 5-6
 2. 11
 3. 8

4. 3

96) ЗУБНЫЕ РЯДЫ В ОККЛЮЗИИ ВРЕМЕННЫХ ЗУБОВ ИМЕЮТ ФОРМУ

1. полукруга
2. полуэллипса
3. параболы
4. трапеции

97) ГИПЕРОДОНТИЯ ВОЗНИКАЕТ ПРИ

1. наличии сверхкомплектных зубов
2. отсутствии зачатков зубов
3. ретенции зубов
4. увеличении размеров зубов

98) ТОРТОАНОМАЛИЯ ПРЕДСТАВЛЯЕТ СОБОЙ

1. поворот зуба вокруг вертикальной оси
2. супраположение зуба
3. вестибулярный наклон зуба
4. оральное положение зуба

99) СУПРАПОЛОЖЕНИЕ ПРЕДСТАВЛЯЕТ СОБОЙ ПОЛОЖЕНИЕ ЗУБА

1. выше окклюзионной плоскости
2. поворот зуба вокруг вертикальной оси
3. вестибулярное
4. оральное

100) II КЛАСС ЭНГЛЯ ХАРАКТЕРИЗУЕТСЯ СМЕЩЕНИЕМ ЗУБОВ ЧЕЛЮСТИ

1. нижней дистально
2. верхней дистально
3. нижней мезиально
4. нижней латерально

101) ЛИНГВОККЛЮЗИЯ ПРЕДСТАВЛЯЕТ СОБОЙ СМЕЩЕНИЕ ЗУБОВ

1. нижних боковых язычно
2. верхних боковых орально
3. верхних боковых щечно
4. нижних передних вестибулярно

102) ПАЛАТОККЛЮЗИЯ ОТНОСИТСЯ К АНОМАЛИЯМ ОККЛЮЗИИ В НАПРАВЛЕНИИ

1. трансверсальном
2. вертикальном
3. сагиттальном
4. фронтальном

103) В НОРМЕ НИЖНИЕ ЦЕНТРАЛЬНЫЕ РЕЗЦЫ ИМЕЮТ

1. по 1 антагонисту
2. по 2 антагониста
3. контакт с клыками верхней челюсти
4. контакт с боковыми резцами верхней челюсти

104) ЩЁЧНЫЕ БУГОРКИ НИЖНИХ БОКОВЫХ ЗУБОВ В НОРМЕ КОНТАКТИРУЮТ С

1. продольными фиссурами верхних
2. щёчными бугорками верхних
3. нёбными бугорками верхних
4. вестибулярными поверхностями верхних

105) ПОРЯДОК ПРОРЕЗЫВАНИЯ ВРЕМЕННЫХ ЗУБОВ

1. I – II – IV – III – V
2. I – II – III – IV – V
3. II – I – III – IV – V
4. I – II – V – IV – III

- 106) ПОЛОЖЕНИЕ ЗУБА ВЫШЕ ОККЛЮЗИОННОЙ ПЛОСКОСТИ
1. супраположение
 2. оральное
 3. инфраположение
 4. вестибулярное
- 107) АДЕНТИЯ ЗУБА ОТНОСИТСЯ К АНОМАЛИИ
1. количества
 2. размера
 3. структуры твёрдых тканей
 4. формы
- 108) АДЕНТИЯ ЯВЛЯЕТСЯ АНОМАЛИЕЙ
1. количества
 2. размера зубных рядов
 3. положения
 4. смыкания зубных рядов
- 109) НАЛИЧИЕ СВЕРХКОМПЛЕКТНЫХ ЗУБОВ ОТНОСИТСЯ К АНОМАЛИИ
1. количества
 2. размера
 3. формы
 4. положения
- 110) РЕТЕНЦИЯ ЗУБА ЯВЛЯЕТСЯ АНОМАЛИЕЙ
1. сроков прорезывания
 2. количества
 3. формы
 4. размера
- 111) СУЖЕНИЕ ЗУБНОГО РЯДА ЯВЛЯЕТСЯ АНОМАЛИЕЙ В НАПРАВЛЕНИИ
1. трансверзальном
 2. вертикальном
 3. сагиттальном
 4. фронтальном
- 112) НЁБНЫМ ПОЛОЖЕНИЕМ ЗУБА НАЗЫВАЮТ
1. оральное
 2. мезиальное
 3. супраположение
 4. вестибулярное
- 113) ЛИНГВАЛЬНЫМ ПОЛОЖЕНИЕМ ЗУБА НАЗЫВАЮТ
1. оральное
 2. дистальное
 3. инфраположение
 4. вестибулярное
- 114) ПРОТРУЗИЯ РЕЗЦОВ НИЖНЕГО ЗУБНОГО РЯДА И РЕТРУЗИЯ РЕЗЦОВ ВЕРХНЕГО ЗУБНОГО РЯДА ФОРМИРУЮТ В ПЕРЕДНЕМ ОТДЕЛЕ
1. обратную резцовую окклюзию
 2. вертикальную резцовую дизокклюзию
 3. глубокую резцовую дизокклюзию
 4. дистальную окклюзию
- 115) РЕТРУЗИЯ РЕЗЦОВ НИЖНЕГО ЗУБНОГО РЯДА И ПРОТРУЗИЯ РЕЗЦОВ ВЕРХНЕГО ЗУБНОГО РЯДА ФОРМИРУЮТ _____ РЕЗЦОВУЮ ДИЗОККЛЮЗИЮ В ПЕРЕДНЕМ ОТДЕЛЕ
1. сагиттальную
 2. вертикальную
 3. обратную
 4. трансверсальную

- 116) АНОМАЛИЕЙ ОККЛЮЗИИ ПЕРЕДНИХ ЗУБОВ В ВЕРТИКАЛЬНОЙ ПЛОСКОСТИ ЯВЛЯЕТСЯ
1. вертикальная резцовая дизокклюзия
 2. сагиттальная резцовая дизокклюзия
 3. обратная резцовая дизокклюзия
 4. дистальная окклюзия
- 117) УМЕНЬШЕНИЕ МЕЗИОДИСТАЛЬНЫХ РАЗМЕРОВ ЗУБОВ НАЗЫВАЕТСЯ
1. микроденция
 2. гиподенция
 3. гипероденция
 4. транспозиция
- 118) БИПРОТРУЗИЯ ПРЕДСТАВЛЯЕТ СОБОЙ
1. протрузию резцов верхнего и нижнего зубных рядов
 2. ретрузию резцов
 3. обратную резцовую окклюзию
 4. обратную резцовую дизокклюзию
- 119) УКОРОЧЕНИЕ ЗУБНЫХ РЯДОВ ЯВЛЯЕТСЯ АНОМАЛИЕЙ В НАПРАВЛЕНИИ
1. сагиттальном
 2. вертикальном
 3. трансверсальном
 4. сочетанном
- 120) ПРОТРУЗИЯ ВЕРХНИХ ЦЕНТРАЛЬНЫХ РЕЗЦОВ ХАРАКТЕРИЗУЕТСЯ
1. вестибулярным положением
 2. оральным положением
 3. тортоположением
 4. транспозицией
- 121) БУГРОВОЕ СМЫКАНИЕ КЛЫКОВ ПО II КЛАССУ ХАРАКТЕРНО ДЛЯ ОККЛЮЗИИ
1. дистальной
 2. дизокклюзии
 3. перекрёстной
 4. мезиальной
- 122) СООТНОШЕНИЕ МОЛЯРОВ ПО III КЛАССУ ЭНГЛЯ ХАРАКТЕРНО ДЛЯ
1. мезиальной окклюзии
 2. вертикальной резцовой дизокклюзии
 3. дистальной окклюзии
 4. глубокой резцовой окклюзии
- 123) СООТНОШЕНИЕ ПОСТОЯННЫХ МОЛЯРОВ ПРИ ФИЗИОЛОГИЧЕСКОЙ ОККЛЮЗИИ СООТВЕТСТВУЕТ КЛАССУ ЭНГЛЯ
1. I
 2. II 1 подклассу
 3. III
 4. II 2 подклассу
- 124) ПРОТРУЗИЯ - АНОМАЛИЯ ПОЛОЖЕНИЯ РЕЗЦОВ В НАПРАВЛЕНИИ
1. сагиттальном
 2. вертикальном
 3. трансверсальном
 4. сочетанном
- 125) ПАЛАТООККЛЮЗИЯ ЯВЛЯЕТСЯ АНОМАЛИЕЙ ОККЛЮЗИИ В _____ НАПРАВЛЕНИИ
1. трансверсальном
 2. вертикальном
 3. сагиттальном

4. горизонтальном
- 126) ЛАТЕРАЛЬНОЕ ПОЛОЖЕНИЕ ЦЕНТРАЛЬНЫХ РЕЗЦОВ ПРИВОДИТ К
1. диастеме
 2. тремам
 3. тортоаномалии
 4. транспозиции
- 127) ПОВОРОТ ЗУБА ПО ОСИ ЯВЛЯЕТСЯ
1. тортоаномалией
 2. транспозицией
 3. вестибулярным положением
 4. оральным положением
- 128) ФИЗИОЛОГИЧЕСКАЯ НИЖНЯЯ РЕТРОГНАТИЯ ФОРМИРУЕТСЯ
1. к моменту рождения
 2. до образования нёба
 3. к моменту прорезывания первых зубов
 4. к началу периода смены зубов
- 129) ЗОНОЙ РОСТА НЁБНОГО ШВА ЯВЛЯЕТСЯ
1. камбиальный слой
 2. капсулярный слой
 3. наружный и внутренний слои перепончатой ткани
 4. средняя зона шва
- 130) ЛАТЕРАЛЬНОЕ ПОЛОЖЕНИЕ ЗУБОВ 1.1 И 2.1 ЯВЛЯЕТСЯ ПРИЧИНОЙ
1. диастемы
 2. тремы
 3. латеротрузии
 4. макродентии
- 131) АДЕНТИЯ ЗУБА ОТНОСИТСЯ К АНОМАЛИЯМ
1. количества
 2. формы
 3. размера
 4. структуры твёрдых тканей
- 132) ОТСУТСТВИЕ ЗУБА ЯВЛЯЕТСЯ АНОМАЛИЕЙ
1. количества зубов
 2. смыкания зубных рядов
 3. размера зубных рядов
 4. положения зуба
- 133) ПОЛОЖЕНИЕ ЗУБА ЯЗЫЧНО НАЗЫВАЕТСЯ
1. лингвальным
 2. тортоаномалией
 3. супраположением
 4. вестибулярным
- 134) АНОМАЛИЕЙ ОККЛЮЗИИ В ПЕРЕДНЕМ ОТДЕЛЕ В ТРАНСВЕРСАЛЬНОЙ ПЛОСКОСТИ ЯВЛЯЕТСЯ _____ РЕЗЦОВАЯ ОККЛЮЗИЯ
1. трансверсальная
 2. глубокая
 3. обратная
 4. сагиттальная
- 135) АНОМАЛИЕЙ ОККЛЮЗИИ В ПЕРЕДНЕМ ОТДЕЛЕ В ВЕРТИКАЛЬНОЙ ПЛОСКОСТИ ЯВЛЯЕТСЯ
1. глубокая резцовая окклюзия
 2. сагиттальная резцовая дизокклюзия
 3. обратная резцовая окклюзия
 4. трансверсальная резцовая окклюзия

- 136) ДЛЯ ОЦЕНКИ ПАРОДОНТА БОКОВОЙ ГРУППЫ ЗУБОВ ЦЕЛЕСООБРАЗНО ИСПОЛЬЗОВАТЬ
1. ортопантомографию
 2. телерентгенографию (ТРГ) в прямой проекции
 3. томографию ВНЧС
 4. телерентгенографию (ТРГ) в боковой проекции
- 137) АНОМАЛИИ РАЗМЕРОВ ЧЕЛЮСТЕЙ В САГИТТАЛЬНОМ НАПРАВЛЕНИИ МОЖНО ОПРЕДЕЛИТЬ С ПОМОЩЬЮ
1. телерентгенографии (ТРГ) в боковой проекции
 2. ортопантомографии
 3. панорамной рентгенографии
 4. телерентгенографии (ТРГ) в прямой проекции
- 138) ПРИВЫЧКА СПАТЬ НА СПИНЕ С ЗАПРОКИНУТОЙ ГОЛОВОЙ ПРИВОДИТ К
1. задержке роста нижней челюсти
 2. выдвигению нижней челюсти
 3. нарушению прорезывания зубов
 4. нарушению положения зубов
- 139) ОРТОПАНТОМОГРАФИЮ В ОРТОДОНТИИ ПРИМЕНЯЮТ ДЛЯ ОПРЕДЕЛЕНИЯ
1. наличия зачатков постоянных зубов
 2. длины нижней челюсти
 3. длины верхней челюсти
 4. ширины зубных рядов
- 140) НИЗКОЕ ПРИКРЕПЛЕНИЕ УЗДЕЧКИ ВЕРХНЕЙ ГУБЫ ПРИВОДИТ К
1. диастеме
 2. ограничению подвижности нижней губы
 3. увеличению подвижности зубов
 4. тремам
- 141) ПРИЧИНОЙ ДИАСТЕМЫ ЯВЛЯЕТСЯ
1. адентия боковых резцов
 2. неправильное вскармливание
 3. рахит
 4. сужение зубных рядов
- 142) ФОРМИРОВАНИЮ ГЛУБОКОЙ РЕЗЦОВОЙ ДИЗОККЛЮЗИИ МОЖЕТ СПОСОБСТВОВАТЬ ТИП РОСТА
1. горизонтальный
 2. вертикальный
 3. сагиттальный
 4. нейтральный
- 143) ПРИЧИНОЙ МЕЗИАЛЬНОГО НАКЛОНА ЗУБА 1.6 ЯВЛЯЕТСЯ
1. преждевременное удаление 5.5
 2. макроденция нижних зубов
 3. сверхкомплектный зуб в области 4.5
 4. давление зачатка 4.7
- 144) ПРИВЫЧКА СОСАНИЯ БОЛЬШОГО ПАЛЬЦА ПРИВОДИТ К
1. вертикальной резцовой дизокклюзии
 2. мезиальной окклюзии
 3. протрузии нижних резцов
 4. глубокой резцовой дизокклюзии
- 145) К МЕЗИАЛЬНОЙ ОККЛЮЗИИ ПРИВОДИТ
1. верхняя микрогнатия и нижняя макрогнатия
 2. верхняя макрогнатия и нижняя микрогнатия
 3. верхняя прогнатия

4. нижняя ретрогнатия
- 146) ПОЛОЖЕНИЕ ЯЗЫКА МЕЖДУ ПЕРЕДНИМИ ЗУБАМИ ПРОВОДИТ К
 1. вертикальной резцовой дизокклюзии
 2. мезиальной окклюзии
 3. глубокой резцовой окклюзии
 4. дистальной окклюзии
- 147) СОСАНИЕ ПАЛЬЦА ПРИВОДИТ К
 1. протрузии резцов верхней челюсти и ретрузии резцов нижней челюсти
 2. травме языка
 3. выдвигению нижней челюсти
 4. прикусыванию щёк
- 148) ВРЕДНАЯ ПРИВЫЧКА СОСАНИЯ ПАЛЬЦА ЯВЛЯЕТСЯ ПРИЧИНОЙ
 1. ретрузии нижних резцов
 2. формирования трансверсальной аномалии окклюзии
 3. смещения средней линии
 4. смещения нижней челюсти латерально
- 149) УГЛУБЛЕНИЕ КРИВОЙ ШПЕЕ
 1. создаёт дефицит места в зубном ряду
 2. создаёт избыток места в зубном ряду
 3. не влияет на размеры зубных рядов
 4. нормализует окклюзию
- 150) ПРИЧИНОЙ БИАЛЬВЕОЛЯРНОЙ ПРОТРУЗИИ МОЖЕТ ПОСЛУЖИТЬ
 1. макроглоссия
 2. микроглоссия
 3. микроденция
 4. гипертонус круговой мышцы рта
- 151) К АНОМАЛИЯМ РАЗМЕРОВ ЗУБОВ ОТНОСИТСЯ
 1. микроденция
 2. микрогнатия
 3. макроглоссия
 4. глоссоптоз
- 152) НЕДОСТАТОК ФТОРА В ПИТЬЕВОЙ ВОДЕ ЯВЛЯЕТСЯ ФАКТОРОМ
 1. экзогенным общим
 2. эндогенным общим
 3. экзогенным местным
 4. эндогенным местным
- 153) К АНОМАЛИЯМ РАЗМЕРОВ ЗУБОВ ОТНОСИТСЯ
 1. макроденция
 2. микрогнатия
 3. макроглоссия
 4. макрогнатия
- 154) ПРИ ВРЕДНОЙ ПРИВЫЧКЕ СОСАНИЯ ПАЛЬЦА ФОРМИРУЕТСЯ
 1. протрузия передней группы зубов верхней челюсти
 2. дизокклюзия в боковых отделах
 3. носовое дыхание
 4. чрезмерное развитие нижней челюсти
- 155) ПРИЧИНОЙ ТРЕМ ЯВЛЯЕТСЯ
 1. микроденция
 2. широкая уздечка языка
 3. сужение зубных рядов
 4. нарушение окклюзии
- 156) РАННЯЯ ПОТЕРЯ ЗУБА 5.3 ПРИВОДИТ К
 1. мезиальному смещению боковых зубов

2. травме зачатка постоянного зуба 2.3
 3. травме зачатка постоянного зуба 1.3
 4. деминерализации одноимённого зачатка
- 157) ГИПЕРТРОФИЯ НЁБНЫХ МИНДАЛИН И АДЕНОИДНЫЕ ВЕГЕТАЦИИ НИЖНИХ НОСОВЫХ РАКОВИН ПРИВОДЯТ К ФОРМИРОВАНИЮ
1. палатиноокклюзии
 2. мезиальной окклюзии
 3. глубокой резцовой окклюзии
 4. обратной резцовой окклюзии
- 158) К ЛИЦЕВЫМ ПРИЗНАКАМ ПРИ СИНДРОМЕ КРУЗОНА (CROUZON) ОТНОСЯТ
1. резкое недоразвитие среднего отдела лица
 2. чрезмерное развитие нижней челюсти
 3. чрезмерное развитие верхней челюсти
 4. резкое недоразвитие верхнего участка лица
- 159) РЕЗКОЕ НЕДОРАЗВИТИЕ СРЕДНЕГО ОТДЕЛА ЛИЦА ОТМЕЧАЕТСЯ ПРИ
1. синдроме Крузона (Crouzon)
 2. ключично-черепном дизостозе
 3. синдроме Франческетти
 4. гипогидротической эктодермальной дисплазии
- 160) ПРИЧИНОЙ МИКРОДЕНТИИ ЯВЛЯЕТСЯ
1. генетически детерминированный фактор
 2. низкое прикрепление уздечки верхней губы
 3. свехкомплектный зуб
 4. нарушение функции глотания
- 161) АНОМАЛИЕЙ ОККЛЮЗИИ В ТРАНСВЕРСАЛЬНОЙ ПЛОСКОСТИ ЯВЛЯЕТСЯ
1. палатиноокклюзия
 2. мезиальная окклюзия
 3. глубокая резцовая окклюзия
 4. биальвеолярная протрузия
- 162) УМЕНЬШЕНИЕ МОРФОЛОГИЧЕСКОЙ ВЫСОТЫ ЛИЦА У ПАЦИЕНТОВ С ДИСТАЛЬНОЙ ОККЛЮЗИЕЙ И РЕТРУЗИЕЙ РЕЗЦОВ ВЕРХНЕЙ ЧЕЛЮСТИ ОБУСЛОВЛЕНО
1. зубоальвеолярным укорочением в области боковых зубов
 2. зубоальвеолярным удлинением в области боковых зубов
 3. зубоальвеолярным укорочением в области передних зубов
 4. протрузией резцов
- 163) ПРИ ГЛУБОКОЙ РЕЗЦОВОЙ ОККЛЮЗИИ МОЖЕТ ИЗМЕНЯТЬСЯ
1. нижняя морфологическая высота лица
 2. ширина лица
 3. средняя морфологическая высота лица
 4. глубина лица
- 164) К ЭНДОГЕННЫМ ПРИЧИНАМ ВОЗНИКНОВЕНИЯ ЗУБОЧЕЛЮСТНЫХ АНОМАЛИЙ ОТНОСЯТ
1. токсикозы 1 триместра беременности
 2. вредные привычки ребёнка
 3. родовую травму
 4. искусственное вскармливание
- 165) ПРИВЫЧКА РЕБЁНКА СПАТЬ С ЗАПРОКИНУТОЙ ГОЛОВОЙ СПОСОБСТВУЕТ ФОРМИРОВАНИЮ
1. дистальной окклюзии
 2. перекрёстной окклюзии
 3. мезиальной окклюзии

4. вертикальной резцовой дизокклюзии
- 166) ФУНКЦИЮ СМЫКАНИЯ ГУБ МОЖНО НОРМАЛИЗОВАТЬ
1. нормализацией положения языка в акте глотания
 2. пластикой уздечки верхней губы
 3. удалением зубов по методу Хотца
 4. пластикой уздечки нижней губы
- 167) СИМПТОМОМ ГИПЕРТОНУСА КРУГОВОЙ МЫШЦЫ РТА ЯВЛЯЕТСЯ
1. симптом напёрстка в области подбородка при глотании
 2. надподбородочная складка
 3. выступание верхней губы
 4. выступание нижней губы
- 168) ГЛУБОКАЯ РЕЗЦОВАЯ ОККЛЮЗИЯ ЯВЛЯЕТСЯ АНОМАЛИЕЙ В НАПРАВЛЕНИИ
1. вертикальном
 2. сагиттальном
 3. трансверсальном
 4. боковом
- 169) ПРИЧИНОЙ ДИАСТЕМЫ ЯВЛЯЕТСЯ
1. микродензия зубов верхней челюсти
 2. мелкое преддверие полости рта
 3. укороченная уздечка языка
 4. ротовое дыхание
- 170) ВЕДУЩИМ ФАКТОРОМ В ФОРМИРОВАНИИ ВЕРТИКАЛЬНОЙ РЕЗЦОВОЙ ДИЗОККЛЮЗИИ ЯВЛЯЕТСЯ
1. нарушенная функция языка
 2. низкое прикрепление уздечки верхней губы
 3. мелкое преддверие
 4. адентия
- 171) ПРИЧИНОЙ ГЛУБОКОЙ РЕЗЦОВОЙ ДИЗОККЛЮЗИИ ЯВЛЯЕТСЯ
1. зубоальвеолярное удлинение в переднем отделе
 2. миодинамического равновесия
 3. нарушение функции глотания
 4. нарушение функции дыхания
- 172) ПРИЧИНОЙ ВЕСТИБУЛЯРНОГО ПРОРЕЗЫВАНИЯ ЗУБА 1.3 ЯВЛЯЕТСЯ
1. персистентный зуб 5.3
 2. нарушение функции глотания
 3. нарушение функции дыхания
 4. адентия временных моляров
- 173) К ПРИЧИНАМ МЕЗИАЛЬНОГО СМЕЩЕНИЯ ПОСТОЯННЫХ ПРЕМОЛЯРОВ И МОЛЯРОВ ОТНОСЯТ
1. раннюю потерю временных клыков
 2. сверхкомплектные зубы
 3. дистальную окклюзию
 4. глубокую резцовую окклюзию
- 174) СИМПТОМ «НАПЁРСТКА» НАБЛЮДАЕТСЯ ПРИ
1. нарушении глотания
 2. низким прикреплением уздечки верхней губы
 3. диастеме
 4. тремах
- 175) ОДНОЙ ИЗ ПРИЧИН ТРАНСВЕРСАЛЬНЫХ АНОМАЛИЙ ОККЛЮЗИИ ЯВЛЯЕТСЯ
1. нестираемость бугров временных клыков
 2. укорочение уздечки языка

3. инфантильный тип глотания
 4. вялое жевание
- 176) АНГИДРОТИЧЕСКАЯ ФОРМА ЭКТОДЕРМАЛЬНОЙ ДИСПЛАЗИИ ХАРАКТЕРИЗУЕТСЯ
1. гиподентией
 2. макродентией
 3. гипердентией
 4. наличием всех зачатков постоянных зубов
- 177) СУЖЕНИЕ ЗУБНЫХ РЯДОВ В ТРАНСВЕРСАЛЬНОЙ ПЛОСКОСТИ ПРОВОДИТ К
1. скученному положению резцов
 2. персистенции
 3. появлению сагиттальной щели
 4. гиподонтии
- 178) ПРИЧИНОЙ УКРОЧЕНИЯ ЗУБНОГО РЯДА ЯВЛЯЕТСЯ СМЕЩЕНИЕ ЗУБОВ
1. мезиально
 2. вестибулярно
 3. латерально
 4. дистально
- 179) ЛИНИЯ, СООТВЕТСТВУЮЩАЯ ОСНОВАНИЮ ВЕРХНЕЙ ЧЕЛЮСТИ, ОБОЗНАЧАЕТСЯ
1. NL
 2. ML
 3. NSL
 4. FH
- 180) ФРАНКФУРТСКАЯ ГОРИЗОНТАЛЬ ПРОВОДИТСЯ ЧЕРЕЗ ТОЧКИ
1. Or-Po
 2. N-S
 3. Ar-Go
 4. Go-Pg
- 181) ГОНИАЛЬНЫЙ УГОЛ ОБОЗНАЧАЕТСЯ
1. Go
 2. Ar
 3. Co
 4. Po
- 182) ПЕРЕДНЯЯ ТОЧКА ПОДБОРОДКА ОБОЗНАЧАЕТСЯ
1. Pg
 2. Me
 3. Ar
 4. Go
- 183) НАИБОЛЕЕ ГЛУБОКАЯ ТОЧКА НА ПЕРЕДНЕМ КОНТУРЕ АПИКАЛЬНОГО БАЗИСА ВЕРХНЕЙ ЧЕЛЮСТИ
1. A
 2. B
 3. Me
 4. Pg
- 184) НАИБОЛЕЕ УГЛУБЛЁННАЯ ТОЧКА НА ПЕРЕДНЕМ КОНТУРЕ БАЗИСА НИЖНЕЙ ЧЕЛЮСТИ
1. B
 2. Pg
 3. Me
 4. A
- 185) ТОЧКА AR РАСПОЛОЖЕНА НА _____ ЧЕЛЮСТИ

1. заднем контуре суставной головки нижней
 2. переднем контуре апикального базиса нижней
 3. переднем контуре апикального базиса верхней
 4. вершине суставной головки нижней
- 186) ТОЧКА МЕ СООТВЕТСТВУЕТ
1. передней точке на нижнем контуре тела нижней челюсти
 2. вершине суставной головки
 3. точке пересечения касательных к ветви и телу нижней челюсти
 4. передней точке подбородочного выступа
- 187) ТОЧКА РТ ЯВЛЯЕТСЯ
1. верхней дистальной точкой крыловидно-верхнечелюстной щели
 2. серединой турецкого седла
 3. нижней точкой края орбиты
 4. верхней точкой наружного слухового прохода
- 188) ТОЧКА ЦЕНТРА ТУРЕЦКОГО СЕДЛА
1. S
 2. Po
 3. Pt
 4. Va
- 189) ПЕРЕДНЕЙ ТОЧКОЙ ВЕРХНЕЙ ЧЕЛЮСТИ ЯВЛЯЕТСЯ
1. Sna
 2. Snp
 3. Go
 4. Co
- 190) ЗАДНЯЯ ТОЧКА ВЕРХНЕЙ ЧЕЛЮСТИ
1. Snp
 2. Co
 3. Go
 4. Sna
- 191) ТОЧКА А ЯВЛЯЕТСЯ
1. наиболее глубокой точкой на переднем контуре апикального базиса верхней челюсти
 2. наиболее глубокой точкой на переднем контуре апикального базиса нижней челюсти
 3. передней точкой носолобного шва
 4. центром турецкого седла
- 192) ТОЧКА РG СООТВЕТСТВУЕТ
1. передней точке подбородочного выступа
 2. нижней точке на нижнем контуре тела нижней челюсти
 3. точке пересечения касательных к ветви и телу нижней челюсти
 4. передней точке на нижнем контуре тела нижней челюсти
- 193) С ЦЕЛЬЮ ИЗМЕРЕНИЯ ДЛИНЫ ТЕЛА ВЕРХНЕЙ ЧЕЛЮСТИ ИСПОЛЬЗУЮТ
1. ТРГ – боковая проекция
 2. ТРГ – прямая проекция
 3. ортопантограмму
 4. томографию ВНЧС
- 194) ПОЛОЖЕНИЕ ЗУБОВ НИЖЕ ОККЛЮЗИОННОЙ ПЛОСКОСТИ НАЗЫВАЮТ
1. инфраположением
 2. оральным
 3. дистальным
 4. вестибулярным
- 195) АНОМАЛИЕЙ ОККЛЮЗИИ В ТРАНСВЕРСАЛЬНОЙ ПЛОСКОСТИ ЯВЛЯЕТСЯ
1. вестибулоокклюзия
 2. глубокая резцовая окклюзия
 3. обратная резцовая окклюзия

4. обратная резцовая дизокклюзия
- 196) ПОВОРОТ ЗУБА ВОКРУГ ВЕРТИКАЛЬНОЙ ОСИ НАЗЫВАЕТСЯ
1. ротация
 2. торк
 3. ангуляция
 4. инклинация
- 197) ЛАТЕРАЛЬНОЕ СМЕЩЕНИЕ НИЖНЕЙ ЧЕЛЮСТИ ОПРЕДЕЛЯЕТСЯ НА
1. ТРГ головы в прямой проекции
 2. ортопантограмме
 3. ТРГ головы в боковой проекции
 4. панорамной рентгенограмме
- 198) К ДЕФОРМАЦИИ ОККЛЮЗИОННОЙ ПОВЕРХНОСТИ ЗУБНЫХ РЯДОВ МОЖЕТ ПРИВЕСТИ
1. повышенная стираемость твёрдых тканей зубов
 2. дентикль
 3. клиновидный дефект
 4. лейкоплакия
- 199) ЛОКАЛИЗАЦИЮ АСИММЕТРИИ ЛИЦА В АМБУЛАТОРНОЙ КАРТЕ УКАЗЫВАЮТ В ГРАФЕ
1. внешний осмотр
 2. жалобы больного
 3. перенесённые и сопутствующие заболевания
 4. развитие настоящего заболевания
- 200) НАРУШЕНИЕ НОСОВОГО ДЫХАНИЯ ПРИВОДИТ К АНОМАЛИИ ЗУБНОГО РЯДА
1. сужению верхнего
 2. расширению нижнего
 3. расширению верхнего
 4. уплощению верхнего во фронтальном отделе
- 201) ПРИЧИНОЙ УПЛОЩЕНИЯ ПЕРЕДНЕГО УЧАСТКА НИЖНЕГО ЗУБНОГО РЯДА ЯВЛЯЕТСЯ
1. укорочение уздечки языка
 2. снижение тонуса круговой мышцы рта
 3. нарушение носового дыхания
 4. макроглоссия
- 202) ОСНОВНЫМ МЕТОДОМ ОБСЛЕДОВАНИЯ ОРТОДОНТИЧЕСКИХ БОЛЬНЫХ ЯВЛЯЕТСЯ
1. клиническое обследование
 2. анализ моделей челюстей
 3. рентгенологический метод
 4. графический метод
- 203) ПРОПОРЦИОНАЛЬНОСТЬ ЛИЦА ПРИ КЛИНИЧЕСКОМ ОБСЛЕДОВАНИИ ОПРЕДЕЛЯЕТСЯ
1. измерением третей лица
 2. относительно средней линии лица
 3. определением типа профиля по Риккетс
 4. определением индекса Изара
- 204) КЛИНИЧЕСКАЯ ПРОБА ЭШЛЕРА-БИТНЕРА ПРИМЕНЯЕТСЯ ПРИ ПРИКУСЕ
1. дистальном

2. мезиальном
3. перекрестном
4. глубококом

205) АНАЛИЗ ПО БОЛТОНУ ПОКАЗЫВАЕТ

1. пропорциональность размеров верхних и нижних зубов
2. нарушение размера зубного ряда в трансверсальном направлении
3. нарушение размера зубного ряда в сагиттальном направлении
4. нарушение размера апикального базиса

206) РЕТЕНЦИОННЫЙ АППАРАТ ПРЕДСТАВЛЯЕТ СОБОЙ ОРТОДОНТИЧЕСКИЙ АППАРАТ

1. для стабилизации результата ортодонтического лечения
2. для расширения верхней челюсти
3. комбинированного типа действия
4. для коррекции ретенции отдельных зубов

207) ТОРТОАНОМАЛИЕЙ НАЗЫВАЕТСЯ АНОМАЛИЯ ПОЛОЖЕНИЯ ОТДЕЛЬНЫХ ЗУБОВ, ПРИ КОТОРОЙ

1. зуб развёрнут вокруг своей оси
2. зуб имеет вестибулярное положение
3. соседние зубы меняются местами
4. зуб имеет выраженное нёбное положение

208) ФИЗИОЛОГИЧЕСКИЕ ТРЕМЫ И ДИАСТЕМА В ПРИКУСЕ МОЛОЧНЫХ ЗУБОВ СВИДЕТЕЛЬСТВУЮТ О

1. росте челюстных костей
2. смещении нижней челюсти вперёд
3. резорбции корней молочных зубов
4. формировании корней постоянных зубов

209) ГУБНОЙ ПЕЛОТ В АППАРАТЕ ПЕРСИНА ДЛЯ ЛЕЧЕНИЯ ДИСТАЛЬНОЙ ОККЛЮЗИИ

1. стимулирует рост апикального базиса нижней челюсти
2. сдерживает рост апикального базиса нижней челюсти
3. стимулирует рост апикального базиса верхней челюсти
4. расширяет нижний зубной ряд

210) НИЗКОЕ ПРИКРЕПЛЕНИЕ УЗДЕЧКИ ВЕРХНЕЙ ГУБЫ ЯВЛЯЕТСЯ ПРИЧИНОЙ

1. латерального положения центральных резцов (диастемы)
2. ретенции центральных резцов верхней челюсти
3. транспозиции резцов
4. дистальной окклюзии, мезиальной окклюзии

211) МЕТОД ПОНА ОСНОВАН НА

1. зависимости ширины зубной дуги от суммы поперечных размеров резцов
2. пропорциональности размеров 4 резцов верхней челюсти и 4 резцов нижней челюсти
3. соотношении длины и ширины зубной дуги
4. соотношении ширины зубной дуги в области премоляров и в области моляров

212) НАКЛОН ОСЕЙ РЕЗЦОВ НА БОКОВОЙ ТРГ ЧЕРЕПА ОПРЕДЕЛЯЮТ ОТНОСИТЕЛЬНО

1. плоскостей SpP и MP
2. плоскости MT-1
3. туберальной плоскости
4. окклюзионной плоскости

213) ЭДЖУАЙС ТЕХНИКА ПО БИОФИЗИЧЕСКОМУ ПРИНЦИПУ ДЕЙСТВИЯ ОТНОСИТСЯ К АППАРАТАМ

1. механическим
2. дуговым
3. функционально-направляющим

4. функционально действующим
- 214) УВЕЛИЧЕНИЕ УГЛА SPP-NSL СВИДЕТЕЛЬСТВУЕТ О
 1. вращении верхней челюсти по часовой стрелке
 2. горизонтальном направлении роста лицевого скелета
 3. ретрогнатическом типе профиля
 4. вертикальном типе роста лицевого скелета
- 215) УВЕЛИЧЕНИЕ УГЛА SARGO СВИДЕТЕЛЬСТВУЕТ О
 1. вращении нижней челюсти по часовой стрелке
 2. горизонтальном направлении роста лицевого скелета
 3. ретрогнатическом типе профиля
 4. вертикальном типе роста лицевого скелета
- 216) ПРИ ПРОВЕДЕНИИ ФУНКЦИОНАЛЬНОЙ ПРОБЫ ЭШЛЕРА–БИТНЕРА ПРОФИЛЬ ЛИЦА УЛУЧШАЕТСЯ, ЕСЛИ У ПАЦИЕНТА ИМЕЕТСЯ
 1. ретрогнатия нижней челюсти
 2. прогнатия верхней челюсти
 3. зубоальвеолярная форма дистальной окклюзии
 4. макрогнатия верхней челюсти
- 217) ПАЛАТООККЛЮЗИЯ ФОРМИРУЕТСЯ ПРИ СМЕЩЕНИИ БОКОВЫХ ЗУБОВ
 1. верхних орально
 2. нижних орально
 3. верхних щёчно
 4. нижних щёчно
- 218) «СИМПТОМ НАПЁРСТКА» ЯВЛЯЕТСЯ КЛИНИЧЕСКИМ ПРИЗНАКОМ
 1. инфантильного способа глотания
 2. темпорального типа жевания
 3. привычного ротового дыхания
 4. снижения высоты прикуса
- 219) КЛАССИФИКАЦИЯ ЭНГЛЯ ПОЗВОЛЯЕТ ОЦЕНИТЬ
 1. смыкание первых моляров
 2. смыкание зубных рядов в сагиттальной, вертикальной, трансверсальной плоскостях
 3. функциональное состояние мышц
 4. сроки, размеры и количество зубов, развитие челюстных костей
- 220) ПРИ ВЕРТИКАЛЬНОЙ РЕЗЦОВОЙ ДИЗОККЛЮЗИИ НАБЛЮДАЕТСЯ
 1. сглаженность носогубных и подбородочной складок
 2. резкая выраженность носогубной и подбородочной складок
 3. снижение нижней трети лица
 4. смещение подбородка в сторону
- 221) ПРИ ГЛУБОКОЙ РЕЗЦОВОЙ ОККЛЮЗИИ И ДИЗОККЛЮЗИИ НАБЛЮДАЕТСЯ
 1. выраженность носогубных и подбородочных складок
 2. сглаженность носогубных и подбородочной складок
 3. увеличение нижней трети лица
 4. смещение подбородка в сторону
- 222) ИЗМЕРЕНИЕ КОНТРОЛЬНО-ДИАГНОСТИЧЕСКИХ МОДЕЛЕЙ ПО КОРКХАУЗУ ПОЗВОЛЯЕТ ОЦЕНИТЬ
 1. длину переднего отрезка зубного ряда
 2. пропорциональность верхних и нижних резцов
 3. вертикальные размеры зубных рядов
 4. трансверсальные размеры зубных рядов
- 223) ШИРИНА ЛИЦА ИЗМЕРЯЕТСЯ МЕЖДУ ТОЧКАМИ
 1. zy-zy
 2. go-go
 3. oph-gn
 4. gl-gn

- 224) ОДНОЙ ИЗ ПРИЧИН ДИСТАЛЬНОЙ ОККЛЮЗИИ ЯВЛЯЕТСЯ
1. патология ЛОР-органов
 2. вредная привычка закусывания верхней губы
 3. неправильное положение во время сна с подкладыванием кулака под щеку
 4. макроглоссия
- 225) ОТСУТСТВИЕ ФИЗИОЛОГИЧЕСКИХ ТРЕМ В ПЕРИОД ПОДГОТОВКИ К СМЕННОМУ ПРИКУСУ МОЖЕТ ПРИВЕСТИ К
1. скученности постоянных зубов
 2. дистальной окклюзии
 3. мезиальной окклюзии
 4. открытому прикусу
- 226) АКТИВАТОР ФУНКЦИИ ФРЕНКЕЛЯ 2 ТИПА ПРИМЕНЯЕТСЯ ДЛЯ ЛЕЧЕНИЯ
1. дистальной окклюзии с ретрузией верхних резцов
 2. дистальной окклюзии с протрузией верхних резцов
 3. мезиальной окклюзии
 4. вертикальной резцовой дизокклюзии
- 227) АППАРАТ PENDULUM ПРИМЕНЯЕТСЯ ДЛЯ
1. дистализации первых верхних постоянных моляров
 2. дистализации первых нижних постоянных моляров
 3. форсированного расширения верхнего зубного ряда в постоянном прикусе
 4. медленного расширения верхнего зубного ряда
- 228) ПРИ ЛЕЧЕНИИ ГЛУБОКОГО РЕЗЦОВОГО ПЕРЕКРЫТИЯ ИСПОЛЬЗУЮТ
1. верхнечелюстную пластинку с накусочной площадкой
 2. верхнечелюстную пластинку с окклюзионными накладками
 3. аппарат Брюкля
 4. верхнечелюстную пластинку с наклонной плоскостью
- 229) ПЛАСТИНКА С НАКУСОЧНОЙ ПЛОЩАДКОЙ ПРИМЕНЯЕТСЯ ПРИ
1. глубокой резцовой дизокклюзии
 2. вертикальной резцовой дизокклюзии
 3. сагиттальной резцовой дизокклюзии
 4. мезиальной окклюзии
- 230) ДЛЯ ПРОФИЛАКТИКИ ОБРАЗОВАНИЯ ДИАСТЕМЫ РЕКОМЕНДУЕТСЯ
1. пластика короткой широкой уздечки верхней губы
 2. миогимнастика для нормализации положения языка в покое
 3. использование вестибулярной пластинки
 4. использование преортодонтического трейнера
- 231) МАКСИМАЛЬНАЯ ДОЗА АРТИКАИНА У РЕБЕНКА СОСТАВЛЯЕТ ___ МГ НА КИЛОГРАММ
1. 5
 2. 2
 3. 4
 4. 10
- 232) ПРИ ИНТАКТНОМ ПАРОДОНТЕ ДЕСНЕВАЯ БОРОЗДА СОДЕРЖИТ
1. десневую жидкость
 2. экссудат
 3. микробные ассоциации
 4. грануляционную ткань
- 233) НАИБОЛЕЕ ИНФОРМАТИВНЫМ МЕТОДОМ ДИАГНОСТИКИ ДИСФУНКЦИЙ ВИСОЧНО-НИЖНЕЧЕЛЮСТНОГО СУСТАВА ЯВЛЯЕТСЯ
1. магнитно-резонансная томография
 2. компьютерная томография
 3. телерентгенограмма в прямой проекции
 4. телерентгенограмма в боковой проекции

- 234) ДЛЯ ОЦЕНКИ ТРАНСВЕРЗАЛЬНЫХ АНОМАЛИЙ НАИБОЛЕЕ ИНФОРМАТИВНА
1. телерентгенограмма в прямой проекции
 2. телерентгенограмма в боковой проекции
 3. ортопантомограмма
 4. прицельная рентгенография
- 235) ПАРАМЕТРОМ НА ТЕЛЕРЕНТГЕНОГРАММЕ В БОКОВОЙ ПРОЕКЦИИ, КОТОРЫЙ ОПРЕДЕЛЯЕТ ПОЛОЖЕНИЕ ВЕРХНЕЙ ЧЕЛЮСТИ ПО ОТНОШЕНИЮ К ОСНОВАНИЮ ЧЕРЕПА В САГИТТАЛЬНОЙ ПЛОСКОСТИ, ЯВЛЯЕТСЯ УГОЛ
1. SNA
 2. SNB
 3. SpP/MP
 4. SpP/NSL
- 236) ДЛЯ УТОЧНЕНИЯ ПОЛОЖЕНИЯ РЕТИНИРОВАННОГО ЗУБА И СООТНОШЕНИЯ ЕГО С СОСЕДНИМИ СТРУКТУРАМИ НАИБОЛЕЕ ИНФОРМАТИВНЫМ МЕТОДОМ ДИАГНОСТИКИ ЯВЛЯЕТСЯ
1. компьютерная томография
 2. ортопантомография
 3. телерентгенограмма в боковой проекции
 4. телерентгенограмма в прямой проекции
- 237) ДЛЯ ОЦЕНКИ ПОЗИЦИИ И СОСТОЯНИЯ СУСТАВНОГО ДИСКА ИСПОЛЬЗУЮТ
1. магнитно-резонансную томографию
 2. конусно-лучевую компьютерную томографию
 3. мультиспиральную компьютерную томографию
 4. ортопантомограмму
- 238) ДЛИНУ ГОЛОВЫ ИЗМЕРЯЮТ МЕЖДУ ТОЧКАМИ
1. op-gl
 2. eu-eu
 3. zy-zy
 4. go-go
- 239) ДЛЯ ИССЛЕДОВАНИЯ РАЗМЕРОВ СУСТАВНОЙ ЩЕЛИ ВИСОЧНО-НИЖНЕЧЕЛЮСТНОГО СУСТАВА ЦЕЛЕСООБРАЗНО НАЗНАЧИТЬ
1. компьютерную томографию
 2. прицельную рентгенографию
 3. рентгенографию по методике Парма
 4. панорамную рентгенографию
- 240) АППАРАТ PENDULUM СЛУЖИТ ДЛЯ
1. дистализации верхних моляров
 2. дистализации нижних моляров
 3. апрайтинга нижних моляров
 4. расширения нижнего зубного ряда
- 241) ОСТЕОТОМИЯ ВЕРХНЕЙ ЧЕЛЮСТИ ДЛЯ ИЗМЕНЕНИЯ ЕЁ ВЕРТИКАЛЬНОГО ПОЛОЖЕНИЯ ПРОВОДИТСЯ ПО LE FORT
1. I
 2. II
 3. III
 4. IV
- 242) УКРОЧЕНИЕ УЗДЕЧКИ ЯЗЫКА ПРИВОДИТ К
1. скученному положению резцов нижней челюсти
 2. удлинению нижней челюсти
 3. тремам нижнего зубного ряда
 4. диастеме верхнего зубного ряда

- 243) ДЛЯ УСТРАНЕНИЯ ВРЕДНОЙ ПРИВЫЧКИ ЗАКУСЫВАНИЯ НИЖНЕЙ ГУБЫ И СОСАНИЯ БОЛЬШОГО ПАЛЬЦА У РЕБЁНКА 5 ЛЕТ ИСПОЛЬЗУЮТ
1. вестибулярную пластинку
 2. аппарат Брюкля
 3. активатор функции Френкеля 1 типа
 4. аппарат Андресена – Гойпля
- 244) ПРИЧИНОЙ ФОРМИРОВАНИЯ СКЕЛЕТНОЙ ФОРМЫ МЕЗИАЛЬНОЙ ОККЛЮЗИИ ЯВЛЯЕТСЯ _____ ЧЕЛЮСТИ
1. недоразвитие верхней
 2. недоразвитие нижней
 3. заднее положение нижней
 4. переднее положение верхней
- 245) ХРОНИЧЕСКИЙ ПЕРИОДОНТИТ ВРЕМЕННОГО ЗУБА МОЖЕТ БЫТЬ ПРИЧИНОЙ РАЗВИТИЯ
1. местной гипоплазии эмали
 2. системной гипоплазии эмали
 3. несовершенного амелогенеза
 4. несовершенного дентиногенеза
- 246) ПРОТИВОВИРУСНЫЕ ПРЕПАРАТЫ МЕСТНОГО ДЕЙСТВИЯ ЦЕЛЕСООБРАЗНО НАЗНАЧАТЬ ПРИ ОСТРОМ ГЕРПЕТИЧЕСКОМ СТОМАТИТЕ В ПЕРИОД
1. высыпания
 2. продромальный
 3. катаральный
 4. угасания
- 247) ОСНОВНЫМ МЕТОДОМ ЛЕЧЕНИЯ ПЕРЕЛОМА КОРОНКИ ПОСТОЯННОГО СФОРМИРОВАННОГО ЗУБА С ПОВРЕЖДЕНИЕМ ПУЛЬПЫ ЯВЛЯЕТСЯ
1. экстирпация пульпы
 2. шинирование
 3. динамическое наблюдение
 4. удаление зуба
- 248) СТАНДАРТЫ ОСНАЩЕНИЯ МЕДИЦИНСКОЙ ОРГАНИЗАЦИИ, ЕЕ СТРУКТУРНЫХ ПОДРАЗДЕЛЕНИЙ ВКЛЮЧЕНЫ В
1. порядки оказания медицинской помощи
 2. стандарты медицинской помощи
 3. протоколы ведения пациентов
 4. клинические рекомендации
- 249) ВОСПАЛЕНИЕ ТКАНЕЙ ДЕСНЫ, ПРОТЕКАЮЩЕЕ БЕЗ НАРУШЕНИЯ ЦЕЛОСТНОСТИ ЗУБОДЕСНЕВОГО ПРИКРЕПЛЕНИЯ, НАЗЫВАЕТСЯ
1. гингивитом
 2. пародонтитом
 3. пародонтозом
 4. пародонтомой
- 250) ЛИНИЯ NS СООТВЕТСТВУЕТ ПЛОСКОСТИ
1. переднего отдела основания черепа
 2. основания нижней челюсти
 3. основания верхней челюсти
 4. эстетической по Rikets
- 251) ОПТИМАЛЬНОЙ СИЛОЙ ДЛЯ ПЕРЕМЕЩЕНИЯ ЗУБОВ ЯВЛЯЕТСЯ
1. лёгкая продолжительная
 2. лёгкая непродолжительная
 3. тяжёлая продолжительная
 4. тяжёлая непродолжительная

- 252) ПРИ ВЕРТИКАЛЬНОЙ РЕЗЦОВОЙ ДИЗОККЛЮЗИИ НИЖНЯЯ ТРЕТЬ ЛИЦА
1. увеличивается
 2. уменьшается
 3. не изменяется
 4. становится асимметричной
- 253) ПРИ ГЛУБОКОЙ РЕЗЦОВОЙ ОККЛЮЗИИ И ДИЗОККЛЮЗИИ НИЖНЯЯ ТРЕТЬ ЛИЦА ЧАЩЕ
1. снижена
 2. увеличена
 3. не изменена
 4. становится асимметричной
- 254) ПРИ ТРАНСВЕРЗАЛЬНЫХ АНОМАЛИЯХ ЧАСТО НАБЛЮДАЕТСЯ
1. асимметрия лица
 2. синдром «длинного лица»
 3. снижение нижней трети лица
 4. выпуклый профиль
- 255) МЕЗИАЛЬНАЯ СТУПЕНЬ ПРЕДСТАВЛЯЕТ СОБОЙ
1. расстояние сагиттальной плоскости между дистальными поверхностями 2 временных моляров
 2. расстояние сагиттальной плоскости между дистальными поверхностями 1 постоянных моляров
 3. нахождение дистальных поверхностей 2 временных моляров в одной вертикальной плоскости
 4. смещение зубов 5.5 и 6.5 зубы мезиально относительно 7.5 и 8.5 зубов соответственно
- 256) ДЛЯ ГЛУБОКОЙ РЕЗЦОВОЙ ОККЛЮЗИИ И ДИЗОККЛЮЗИИ НА ТРГ В БОКОВОЙ ПРОЕКЦИИ ХАРАКТЕРНО _____ УГЛА
1. уменьшение базального
 2. увеличение гониального
 3. увеличение базального
 4. увеличение ANB
- 257) ДЛЯ ВЕРТИКАЛЬНОЙ РЕЗЦОВОЙ ДИЗОККЛЮЗИИ НА ТРГ В БОКОВОЙ ПРОЕКЦИИ ХАРАКТЕРНО _____ УГЛА
1. увеличение базального
 2. уменьшение гониального
 3. уменьшение базального
 4. уменьшение ANB
- 258) ПРИ МЕЗИАЛЬНОЙ ОККЛЮЗИИ НА ТРГ В БОКОВОЙ ПРОЕКЦИИ УГОЛ ANB
1. уменьшается
 2. увеличивается
 3. не изменяется
 4. становится резко положительным
- 259) ПРИ ДИСТАЛЬНОЙ ОККЛЮЗИИ НА ТРГ В БОКОВОЙ ПРОЕКЦИИ УГОЛ ANB
1. увеличен
 2. уменьшен
 3. не изменяется
 4. становится отрицательным
- 260) ИНДЕКС ТОННА ХАРАКТЕРИЗУЕТ
1. пропорциональность верхних и нижних резцов
 2. трансверзальные размеры зубных рядов
 3. сагиттальные размеры зубных рядов
 4. вертикальные размеры зубных рядов
- 261) ИНДЕКС ТОННА В НОРМЕ РАВЕН
1. 1,33

2. 1,42
3. 1,23
4. 0,33

262) УГОЛ SNA НА ТРГ В БОКОВОЙ ПРОЕКЦИИ ХАРАКТЕРИЗУЕТ ПОЛОЖЕНИЕ

1. верхней челюсти относительно переднего основания черепа в сагиттальной плоскости
2. нижней челюсти относительно переднего основания черепа в сагиттальной плоскости
3. верхней челюсти относительно переднего основания черепа в вертикальной плоскости
4. нижней челюсти относительно переднего основания черепа в вертикальной плоскости

263) БАЗАЛЬНЫЙ УГОЛ НА ТРГ В БОКОВОЙ ПРОЕКЦИИ ХАРАКТЕРИЗУЕТ

1. взаимоотношение верхней и нижней челюстей в вертикальной плоскости
2. взаимоотношение верхней и нижней челюстей в сагиттальной плоскости
3. положение нижней челюсти относительно переднего основания черепа в вертикальной плоскости
4. положение верхней челюсти относительно переднего основания черепа в сагиттальной плоскости

264) УВЕЛИЧЕНИЕ БАЗАЛЬНОГО УГЛА ОБЫЧНО БЫВАЕТ ПРИ

1. вертикальной резцовой дизокклюзии
2. глубокой резцовой окклюзии
3. глубокой резцовой дизокклюзии
4. трансверзальных аномалиях

265) ТРГ В ПРЯМОЙ ПРОЕКЦИИ КАК МЕТОД ДИАГНОСТИКИ НАИБОЛЕЕ ИНФОРМАТИВЕН ПРИ

1. трансверзальных аномалиях
2. сагиттальных аномалиях
3. вертикальных аномалиях
4. зубоальвеолярной форме мезиальной окклюзии

266) ОДНОЙ ИЗ ПРИЧИН ДИСТАЛЬНОЙ ОККЛЮЗИИ ЯВЛЯЕТСЯ

1. заболевания ЛОР-органов
2. вредная привычка закусывания верхней губы
3. неправильное положение во время сна с подкладыванием кулака под щеку
4. макроглоссия

267) АКТИВАТОР ФУНКЦИИ ФРЕНКЕЛЯ 1 ТИПА ПРИМЕНЯЕТСЯ ДЛЯ ЛЕЧЕНИЯ

1. дистальной окклюзии с протрузией верхних резцов
2. дистальной окклюзии с ретрузией верхних резцов
3. мезиальной окклюзии
4. вертикальной резцовой дизокклюзии

268) АКТИВАТОР ФУНКЦИИ ФРЕНКЕЛЯ 3 ТИПА ПРИМЕНЯЕТСЯ ДЛЯ ЛЕЧЕНИЯ

1. мезиальной окклюзии
2. дистальной окклюзии с ретрузией верхних резцов
3. дистальной окклюзии с протрузией верхних резцов
4. вертикальной резцовой дизокклюзии

269) АППАРАТ НААС ПРИМЕНЯЕТСЯ ДЛЯ

1. форсированного расширения верхнего зубного ряда в раннем сменном прикусе
2. форсированного расширения верхнего зубного ряда в постоянном прикусе
3. медленного расширения верхнего зубного ряда
4. дистализации первых верхних моляров

270) АППАРАТ «ЛЯГУШКА» ПРИМЕНЯЕТСЯ ДЛЯ

1. дистализации первых верхних постоянных моляров
2. дистализации первых нижних постоянных моляров
3. форсированного расширения верхнего зубного ряда в постоянном прикусе
4. медленного расширения верхнего зубного ряда

271) ЛИЦЕВАЯ ДУГА С ШЕЙНОЙ ИЛИ ГОЛОВНОЙ ТЯГОЙ ПРИМЕНЯЕТСЯ ДЛЯ

1. дистализации верхних постоянных моляров

2. дистализации нижних постоянных моляров
 3. форсированного расширения верхнего зубного ряда в постоянном прикусе
 4. медленного расширения верхнего зубного ряда
- 272) ЛИЦЕВАЯ МАСКА ПРИМЕНЯЕТСЯ ДЛЯ
1. выдвижения верхней челюсти и верхнего зубного ряда кпереди
 2. выдвижения нижней челюсти и нижнего зубного ряда кпереди
 3. задержки роста верхней челюсти
 4. для задержки роста нижней челюсти
- 273) АППАРАТ ДЕРИХСВАЙЛЕРА ПРИМЕНЯЕТСЯ ДЛЯ
1. форсированного расширения верхнего зубного ряда
 2. медленного расширения верхнего зубного ряда
 3. дистализации верхних первых моляров
 4. деротации верхних первых моляров
- 274) ПРИ ЗУБОАЛЬВЕОЛЯРНОЙ ФОРМЕ МЕЗИАЛЬНОЙ ОККЛЮЗИИ И РЕТРУЗИИ ВЕРХНИХ РЕЗЦОВ ВО ВРЕМЕННОМ ИЛИ РАННЕМ СМЕННОМ ПРИКУСЕ ЦЕЛЕСООБРАЗНО ИСПОЛЬЗОВАТЬ АППАРАТ
1. Брюкля
 2. Френкеля 1 типа
 3. Гербста
 4. Наас
- 275) ДЛЯ НОРМАЛИЗАЦИИ ПОЛОЖЕНИЯ ЯЗЫКА В ПОКОЕ ПРИ ЛЕЧЕНИИ ВЕРТИКАЛЬНОЙ РЕЗЦОВОЙ ДИЗОККЛЮЗИИ ИСПОЛЬЗУЮТ
1. аппарат с «шипами»
 2. аппарат Брюкля
 3. верхнечелюстную пластинку с окклюзионными накладками
 4. регулятор функции Френкеля 1 типа
- 276) ПРИ РЕЗКО ВЫРАЖЕННОЙ ГНАТИЧЕСКОЙ ФОРМЕ ДИСТАЛЬНОЙ ОККЛЮЗИИ(WITTS > 11) У ПАЦИЕНТОВ СТАРШЕ 18 ЛЕТ НЕОБХОДИМО
1. ортодонтическое лечение в сочетании с ортогнатической хирургией
 2. форсированное расширение верхней челюсти с помощью аппарата Дерихсвайлера
 3. форсированное расширение нижней челюсти в сочетании с лицевой маской
 4. лечение с помощью активатора функции Френкеля 3 типа

Эталон ответов (правильный ответ) в итоговом тесте под № 1

3.Промежуточная аттестация по дисциплине (модулю) включает в себя экзамен

3.1 Форма промежуточной аттестации – экзамен

Вопросы к экзамену(ОПК-11; ПК-8)

1. Значение знания психологии детей разного возраста для установления контакта с ребенком при осмотре и лечении. Ребенок, врач, родители.
2. Основные этапы развития и минерализации зубов. Рентгенологическая картина зубов и их зачатков на различных этапах формирования. Особенности строения временных и постоянных зубов у детей разного возраста.
3. Принципы обследования детей в практике детского стоматолога. Анализ жалоб и анамнеза. Порядок осмотра в детском возрасте. Зубная формула молочных и постоянных зубов. Специальные дополнительные методы исследования.
4. Особенности течения кариеса постоянных зубов у детей с незрелой эмалью. Факторы, влияющие на возникновение и течение кариеса постоянных зубов у детей. Альтернативные методы обработки.
5. Осложнения кариеса: пульпит и периодонтит в детском возрасте, влияние на состояние здоровья и развитие ребенка. Одонтогенный очаг инфекции в возникновении соматических заболеваний. Влияние кариеса и его осложнений на развитие челюстей, формирование прикуса. Профилактика.
6. Периодонтит. Особенности строения периодонта у детей разного возраста. Рентгенологическая характеристика изменений в тканях ростковой зоны, периапикальных

- тканях при осложненных формах кариеса постоянных зубов у детей с несформированными и сформированными корнями.
7. Врачебная тактика при травме постоянных зубов у детей. Особенности лечения, тактика направленная на апексогенез и апексофикацию.
 8. Изменения твердых тканей, возникающие в связи с нарушением фолликулярного развития зуба: клиника, диагностика, дифференциальная диагностика, лечение, профилактика.
 9. Строение слизистой оболочки рта у детей разного возраста. Поражения слизистой оболочки рта: частота, этиология, классификация. Состояние слизистой оболочки рта при заболеваниях внутренних органов и систем.
 10. Повреждения слизистой оболочки полости рта: клиника, дифференциальная диагностика, принципы лечения.
 11. Инфекционные заболевания детей и их проявления на слизистой полости рта. Поражения слизистой оболочки рта, вызванные специфической инфекцией.
 12. Вирусные заболевания, наиболее выраженные в полости рта: методы лечения. Состояние слизистой оболочки рта при СПИДе.
 13. Пиодермии губ, кожи лица, слизистой оболочки рта: клиника, диагностика, лечение.
 14. Заболевания слизистой оболочки языка и красной каймы губ: лечение и профилактика.
 15. Особенности строения тканей пародонта у детей разного возраста. Этиология, классификация заболеваний пародонта. Методы диагностики заболеваний.
 16. Пародонтолиз. Дифференциальная диагностика различных форм и стадий заболеваний пародонта с опухолеподобными процессами челюстных костей. Изменения в пародонте при различных соматических заболеваниях.
 17. Особенности проведения обезболивания в детской стоматологической практике в условиях поликлиники и стационара. Премедикация, расчет доз лекарств для детей, значение. Показания к выбору методов общего и местного обезболивания.
 18. Местное обезболивание. Виды местного обезболивания и методы его проведения у детей.
 19. Общее обезболивание в условиях поликлиники. Показания и противопоказания. Методы проведения наркоза.
 20. Неотложные состояния в условиях стоматологической поликлиники. Обморок, коллапс, шок. Особенности реанимации в детском возрасте.
 21. Периостит челюстных костей. Клиника острого и хронического периостита челюстных костей у детей различного возраста. Лечение.
 22. Одонтогенные воспалительные кисты у детей: клиника, диагностика, лечение. Возможные осложнения.
 23. Классификация повреждений челюстно-лицевой области. Ушиб зуба: клиника, диагностика, лечение, контроль эффективности лечения.
 24. Вывихи зуба: клиника, диагностика, лечение, контроль эффективности лечения.
 25. Переломы зуба. Клиника, дифференциальная диагностика, лечение, профилактика осложнений.
 26. Травма костей лица у детей. Ушибы и переломы костей лица у детей. Методы фиксации костных отломков в детском возрасте. Осложнения различного вида травм челюстных и лицевых костей и их предупреждение.
 27. Первично-костные повреждения и заболевания височно-нижнечелюстного сустава. Остеоартрит, остеоартроз, костный анкилоз. Этиология, патогенез, клиника, диагностика, лечение.
 28. Вторичный деформирующий остеоартроз. Этиология, клиника, диагностика, лечение.
 29. Функциональные заболевания височно-нижнечелюстного сустава в детском и юношеском возрасте. Этиология, патогенез, клинические проявления. Специальные дополнительные методы обследования. Диагностика, лечение, профилактика.
 30. Доброкачественные опухоли мягких тканей и органов полости рта и лица. Классификация, клиника, диагностика, дифференциальная диагностика, лечение. Принципы онкологической настороженности.
 31. Злокачественные опухоли мягких тканей и органов полости рта и лица. Классификация, клиника, диагностика, дифференциальная диагностика, лечение.
 32. Опухоли и опухолеподобные процессы слюнных желез у детей. Клиника, диагностика, лечение.

33. Одонтогенные образования – кисты челюстей. Этиология, клиника, диагностика, дифференциальная диагностика. Особенности лечения.
34. Одонтогенные опухоли челюстей. Этиология, клиника, диагностика, дифференциальная диагностика. Особенности лечения. Принципы онкологической настороженности. Комплексная реабилитация детей с костными новообразованиями.
35. Эмбриональное развитие лица, челюстей, черепа. Швы черепа и их роль в развитии черепа. Краниосиностозы: частота, виды, принципы и методы диагностика.
36. Несиндромальные краниосиностозы: плагиоцефалия, тригоноцефалия, брахицефалия, скафоцефалия. Клиника, диагностика, лечение, реабилитация.
37. Синдромальные краниосиностозы: синдром Апера, синдром Крузона, синдром Тричер-Коллинза, синдром Сеттер-Хотцена. Особенности хирургического лечения и комплексной реабилитации. Медико-генетическое консультирование.
38. Орбитальный гипертелоризм: клиника, диагностика, принципы лечения.
39. Врожденные расщелины лица: этиология, патогенез, частота и виды. Врожденные синдромы с вовлечением челюстно-лицевой области. Клиника, диагностика, лечение.
40. Врожденные кисты и свищи челюстно-лицевой области и шеи. Дермоидные и эпидермоидные кисты. Клиника, диагностика, лечение.
41. Врожденные расщелины верхней губы и неба. Статистика, классификация. Анатомические и функциональные нарушения. Клиника, основные принципы лечения.
42. Тактика лечения и реабилитация детей с врожденными расщелинами верхней губы и неба. Диспансеризация детей с врожденными расщелинами верхней губы и неба.
43. Операция удаления зуба. Показания к удалению временных и постоянных зубов в детском возрасте. Особенности проведения операции удаления временного зуба. Осложнения во время и после операции, их предупреждение и лечение.
44. Сверхкомплектные и ретенированные зубы. Затруднённое прорезывание зубов 18, 28, 38, 48. Клиника, диагностика, лечение.
45. Врожденная патология слизистой оболочки рта: классификация, клиника, показания к хирургическому лечению.
46. Врожденная патология слизистой оболочки рта: методики операций при различной патологии. Особенности послеоперационного периода.
47. Организация ортодонтической помощи населению. Учет и документация в ортодонтии. Ортодонтическая лаборатория.
48. Классификация зубочелюстных аномалий. Принципы. Классификации ММСИ, Персину, Энглю, Бетельману, Симона, Ильиной-Маркосян Катца, Канторовича, ВОЗ, Кальвеллис, Курляндский, Калмакаров.
49. Аномалии положения зубов. Этиология, клиника, патогенез, лечение.
50. Аномалии зубных рядов. Этиология, клиника, патогенез, лечение.
51. Морфологические изменения в околозубных тканях при ортодонтическом лечении.
52. Морфологическая и функциональная характеристика временного прикуса.
53. Морфологическая и функциональная характеристика сменного прикуса.
54. Морфологическая и функциональная характеристика постоянного прикуса. Ортогнатический прикус.
55. Возрастные показания к ортодонтическому лечению. Саморегуляция зубочелюстных аномалий.
56. Диастема. Этиология, клиника, возможности коррекции.
57. Дистальный окклюзия. Этиология, клиника, лечение.
58. Мезиальный окклюзия. Этиология, клиника, лечение.
59. Вертикальная дизокклюзия. Этиология, клиника, лечение.
60. Глубокая резцовая окклюзия, глубокая резцовая дизокклюзия. Этиология, клиника, лечение.
61. Перекрестная окклюзия. Этиология, клиника, лечение.
62. Методы коррекции зубочелюстных аномалий.
63. Биофункциональные методы исследования в ортодонтии (мастикациография, миография, миотонометрия).
64. Осложнения при ортодонтическом лечении, их причины и методы предупреждения.

65. Хирургические мероприятия в ортодонтии как вспомогательный метод при ортодонтическом лечении. Методика лечения по Хотц.
66. Понятие о «норме» в ортодонтии. Ключи окклюзии Эндрюса
67. Специальные методы обследования в ортодонтии. Телерентгенограмма головы.
68. Рентгенологические методы обследования. Ортопантомограмма.
69. Нарушение функции зубочелюстной системы как этиологический фактор зубочелюстных аномалий.
70. Аномалии положения зубов. Этиология, клиника, лечение.
71. Аномалии количества и сроков прорезывания зубов. Этиология, клиника, лечение.
72. Аномалии величины, формы, структуры зубов. Этиология, клиника, лечение.
73. Тканевые преобразования при одновременном расширении верхнего зубного ряда и раскрытии небного шва.
74. Клиническое обследование ортодонтического пациента. Опрос, осмотр.
75. Специальные методы обследования в ортодонтии. Биометрия контрольно-диагностических моделей челюстей.
76. Биометрия контрольно-диагностических моделей челюстей. Индекс тона,
77. Долголополополовой.
78. Биометрия контрольно-диагностических моделей челюстей. Korkhauz.
79. Биометрия контрольно-диагностических моделей челюстей. Метод Pont.
80. Биометрия контрольно-диагностических моделей челюстей Gerlah
81. Нарушение функции зубочелюстной системы. Профилактика. Лечение.
82. Сочетанные методы лечения зубочелюстных аномалий (аппаратурный, хирургический, протетический).
83. Ортодонтические ретенционные аппараты. Их виды. Принципы конструирования.
84. Значение ретенционного периода в лечении зубочелюстных аномалий. Сроки ретенционного периода. Прогнозирование в ортодонтии.
85. Причины зубочелюстных аномалий. Их классификация, характеристика.
86. Аппаратурный метод лечения в ортодонтии. Аппараты механического действия.
87. Аппаратурный метод лечения в ортодонтии. Аппараты функционального действия.
88. Аппаратурный метод лечения в ортодонтии. Аппараты комбинированного действия.
89. Миогимнастика как метод профилактики и лечения зубочелюстных аномалий и деформаций.
90. Детское протезирование. Ортодонтическая и ортопедическая помощь детям при врожденных и приобретенных дефектах челюстно-лицевой области.

4. Методические материалы, определяющие процедуры оценивания знаний, умений, навыков и (или) опыта деятельности, характеризующих этапы формирования компетенций.

Основными этапами формирования указанных компетенций при изучении обучающимися дисциплины являются последовательное изучение содержательно связанных между собой *разделов (тем)* учебных занятий. Изучение каждого раздела (темы) предполагает овладение обучающимися необходимыми компетенциями. Результат аттестации обучающихся на различных этапах формирования компетенций показывает уровень освоения компетенций обучающимися.

4.1. Перечень компетенций, планируемых результатов обучения и критериев оценивания освоения компетенций

Формируемая компетенция	Содержание компетенции	Планируемые результаты обучения (показатели достижения заданного уровня освоения компетенций)	Критерии оценивания результатов обучения (дескрипторы) по пятибалльной шкале				
			1	2	3	4	5
ОПК-11	готовность к применению медицинских изделий, предусмотренных порядками оказания медицинской помощи	Знать: Знать основные медицинские изделия, применяемые в общеклинической практике, правила их использования	Отсутствие знаний основных медицинских изделий, применяемых в общеклинической практике, правил их использования	Фрагментарные знания основных медицинских изделий, применяемых в общеклинической практике, правил их использования	Общие, но не структурированные знания основных медицинских изделий, применяемых в общеклинической практике, правил их использования	В целом сформированные, но содержащие отдельные пробелы знания основных медицинских изделий, применяемых в общеклинической практике, правил их использования	Сформированные систематические знания основных медицинских изделий, применяемых в общеклинической практике, правил их использования
		Уметь: Применять медицинские изделия при решении профессиональных задач	Отсутствие умений применять медицинские изделия при решении профессиональных задач	Частично освоенные умения применять медицинские изделия при решении профессиональных задач	В целом успешно, но не систематически осуществляемые умения применять медицинские изделия при решении профессиональных задач	В целом успешно, но содержащие отдельные пробелы умения применять медицинские изделия при решении профессиональных задач	Сформированное умение применять медицинские изделия при решении профессиональных задач

		компетенций)					
ПК-8	готовность к медицинскому применению лекарственных препаратов и иных веществ и их комбинаций при решении профессиональных задач	Знать: особенности течения и возможные осложнения при различной стоматологической патологии	Отсутствие знаний особенностей течения и возможных осложнений при различной стоматологической патологии	Фрагментарные знания особенностей течения и возможных осложнений при различной стоматологической патологии	Общие, но не структурированные знания особенностей течения и возможных осложнений при различной стоматологической патологии	В целом сформированные, но содержащие отдельные пробелы знания особенностей течения и возможных осложнений при различной стоматологической патологии	Сформированные систематические знания особенностей течения и возможных осложнений при различной стоматологической патологии
		Уметь: Исходя из особенностей течения стоматологического заболевания выбирать оптимальную тактику ведения пациентов	Отсутствие умений исходя из особенностей течения стоматологического заболевания выбирать оптимальную тактику ведения пациентов	Частично освоенные умения исходя из особенностей течения стоматологического заболевания выбирать оптимальную тактику ведения пациентов	В целом успешно, но не систематически осуществляемые умения исходя из особенностей течения стоматологического заболевания выбирать оптимальную тактику ведения пациентов	В целом успешно, но содержащие отдельные пробелы умения исходя из особенностей течения стоматологического заболевания выбирать оптимальную тактику ведения пациентов	Сформированное умение исходя из особенностей течения стоматологического заболевания выбирать оптимальную тактику ведения пациентов

		<p>Владеть: Навыками составления индивидуальной тактики ведения пациентов с различными стоматологическим и заболеваниями в рамках изучаемой дисциплины</p>	<p>Отсутствие навыков составления индивидуальной тактики ведения пациентов с различными стоматологическими заболеваниями в рамках изучаемой дисциплины</p>	<p>Фрагментарное применение навыков составления индивидуальной тактики ведения пациентов с различными стоматологическими заболеваниями в рамках изучаемой дисциплины</p>	<p>В целом успешно, но не систематическое и проявляемое владение навыками составления индивидуальной тактики ведения пациентов с различными стоматологическими заболеваниями в рамках изучаемой дисциплины</p>	<p>В целом успешное, но содержащее отдельные пробелы навыки составления индивидуальной тактики ведения пациентов с различными стоматологическими заболеваниями в рамках изучаемой дисциплины</p>	<p>Успешное и систематически применяемые навыки составления индивидуальной тактики ведения пациентов с различными стоматологическими заболеваниями в рамках изучаемой дисциплины</p>
--	--	--	--	--	--	--	--

4.2. Шкала, и процедура оценивания

4.2.1. процедуры оценивания компетенций (результатов)

№	Компоненты контроля	Характеристика
1.	Способ организации	Традиционный;
2.	Этапы учебной деятельности	Текущий контроль успеваемости, Промежуточная аттестация
3.	Лицо, осуществляющее контроль	Преподаватель
4.	Массовость охвата	Групповой, индивидуальный;
5.	Метод контроля	Устный ответ, стандартизированный тестовый контроль, доклад/устное реферативное сообщение. Курация больного/разбор тематического больного, разбор истории болезни, решение ситуационных задач.

4.2.2. Шкалы оценивания компетенций (результатов освоения)

Для устного ответа:

- Оценка "отлично" выставляется студенту, если он глубоко и прочно усвоил программный материал, исчерпывающе, последовательно, четко и логически стройно его излагает, умеет тесно увязывать теорию с практикой, причем не затрудняется с ответом при видоизменении вопроса, использует в ответе материал монографической литературы, правильно обосновывает принятое решение, владеет разносторонними навыками и приемами обоснования своего ответа.
- Оценка "хорошо" выставляется студенту, если он твердо знает материал, грамотно и по существу излагает его, не допуская существенных неточностей в ответе на вопрос, владеет необходимыми навыками и приемами обоснования своего ответа.
- Оценка "удовлетворительно" выставляется студенту, если он имеет знания только основного материала, но не усвоил его деталей, допускает неточности, недостаточно правильные формулировки, нарушения логической последовательности в изложении программного материала.
- Оценка "неудовлетворительно" выставляется студенту, который не знает значительной части программного материала, допускает существенные ошибки, неуверенно, с большими затруднениями излагает материал.
- Как правило, оценка "неудовлетворительно" ставится студентам, которые не могут изложить без ошибок, носящих принципиальный характер материал, изложенный в обязательной литературе.

Для стандартизированного тестового контроля:

Оценка «отлично» выставляется при выполнении без ошибок более 90 % заданий.

Оценка «хорошо» выставляется при выполнении без ошибок более 70 % заданий.

Оценка «удовлетворительно» выставляется при выполнении без ошибок более 50 % заданий.

Оценка «неудовлетворительно» выставляется при выполнении без ошибок менее 50 % заданий.

Для оценки доклада/устных реферативных сообщений:

Оценка «отлично» выставляется, если реферативное сообщение соответствует всем требованиям оформления, представлен широкий библиографический список. Содержание отражает собственный аргументированный взгляд студента на проблему. Тема раскрыта всесторонне, отмечается способность студента к интегрированию и обобщению данных первоисточников, присутствует логика изложения материала. Имеется иллюстративное сопровождение текста.

Оценка «хорошо» выставляется, если реферативное сообщение соответствует всем требованиям оформления, представлен достаточный библиографический список. Содержание отражает аргументированный взгляд студента на проблему, однако отсутствует собственное видение проблемы. Тема раскрыта всесторонне, присутствует логика изложения материала.

Оценка «удовлетворительно» выставляется, если реферативное сообщение не полностью соответствует требованиям оформления, не представлен достаточный библиографический список. Аргументация взгляда на проблему не достаточно убедительна и не охватывает полностью современное состояние проблемы. Вместе с тем присутствует логика изложения материала.

Оценка «неудовлетворительно» выставляется, если тема реферативного сообщения не раскрыта, отсутствует убедительная аргументация по теме работы, использовано не достаточное для раскрытия темы реферативного сообщения количество литературных источников.

Для оценки решения ситуационной задачи:

Оценка «отлично» выставляется, если задача решена грамотно, ответы на вопросы сформулированы четко. Эталонный ответ полностью соответствует решению студента, которое хорошо обосновано теоретически.

Оценка «хорошо» выставляется, если задача решена, ответы на вопросы сформулированы не достаточно четко. Решение студента в целом соответствует эталонному ответу, но не достаточно хорошо обосновано теоретически.

Оценка «удовлетворительно» выставляется, если задача решена не полностью, ответы не содержат всех необходимых обоснований решения.

Оценка «неудовлетворительно» выставляется, если задача не решена или имеет грубые теоретические ошибки в ответе на поставленные вопросы

Для разбора тематического больного

Отлично – студент правильно оценивает и интерпретирует данные о пациенте, грамотно проводит дифференциальную диагностику, определяет лечебную тактику.

Хорошо – студент допускает отдельные ошибки, не принципиального характера при интерпретации данных о пациенте, проведении дифференциальной диагностики, определении лечебной тактики.

Удовлетворительно – студент допускает частые ошибки, не принципиального характера при интерпретации данных о пациенте, проведении дифференциальной диагностики, определении лечебной тактики.

Неудовлетворительно – студент допускает частые грубые ошибки, принципиального характера при интерпретации данных о пациенте, проведении дифференциальной диагностики, определении лечебной тактики.

Для курации больного

Отлично- Курация пациента обучающимся проводится с учетом строгого соблюдения этических и деонтологических норм и формы ношения медицинской одежды. Студент грамотно проводит расспрос и обследование пациента, правильно интерпретирует лабораторные и инструментальные методы исследования, проводит дифференциальную диагностику, формулирует диагноз и проводит коррекцию лечения пациента.

Хорошо - Курация пациента обучающимся проводится с учетом строгого соблюдения этических и деонтологических норм и формы ношения медицинской одежды. Студент грамотно проводит расспрос и обследование пациента, правильно, иногда недостаточно полно интерпретирует лабораторные и инструментальные методы исследования, при проведении дифференциальной диагностики может допускать ошибки не принципиального характера, формулирует диагноз и проводит коррекцию лечения пациента.

Удовлетворительно - Курация пациента обучающимся проводится с учетом строгого соблюдения этических и деонтологических норм и формы ношения медицинской одежды. Студент проводит расспрос и обследование пациента, допуская тактические ошибки, не всегда правильно интерпретирует лабораторные и инструментальные методы исследования, для проведения дифференциальной диагностики и формулировки диагноза и лечения пациента требуются наводящие вопросы преподавателя или чтение учебной литературы.

Неудовлетворительно - Курация пациента обучающимся проводится без учета этических и деонтологических норм. Студент проводит расспрос и обследование пациента, допуская ошибки, которые могут привести к неправильной диагностике и лечению пациента, не правильно интерпретирует лабораторные и инструментальные методы исследования, затрудняется с проведением дифференциальной диагностики, формулировкой диагноза и назначением лечения.

Для разбора истории болезни

❖ Оценка «отлично» выставляется, если все разделы истории болезни интерпретированы полностью, отсутствуют ошибки при обсуждении предварительного, клинического диагноза, дифференциальной диагностике.

❖ Оценка «хорошо» выставляется, если в истории болезни интерпретированы все разделы, но есть недостатки в толковании имеющихся данных, отсутствуют ошибки при обсуждении предварительного, клинического диагноза, дифференциальной диагностике.

❖ Оценка «удовлетворительно» выставляется если при разборе истории болезни представлены, есть негрубые ошибки при обсуждении предварительного, клинического диагноза, дифференциальной диагностике.

❖ Оценка «неудовлетворительно» выставляется, если допущены грубые ошибки при обсуждении предварительного, клинического диагноза, проведении дифференциальной диагностики.

4.3. Шкала и процедура оценивания промежуточной аттестации

Критерии оценки экзамена (в соответствии с п.4.1):

Оценка «отлично» выставляется, если при ответе на все вопросы билета студент демонстрирует полную сформированность заявленных компетенций, отвечает грамотно, полно, используя знания основной и дополнительной литературы.

Оценка «хорошо» выставляется, если при ответе на вопросы билета студент демонстрирует сформированность заявленных компетенций, грамотно отвечает в рамках обязательной литературы, возможны мелкие единичные неточности в толковании отдельных, не ключевых моментов.

Оценка «удовлетворительно» выставляется, если при ответе на вопросы билета студент демонстрирует частичную сформированность заявленных компетенций, нуждается в дополнительных вопросах, допускает ошибки в освещении принципиальных, ключевых вопросов.

Оценка «неудовлетворительно» выставляется, если при ответе на вопросы билета у студента отсутствуют признаки сформированности компетенций, не проявляются даже поверхностные знания по существу поставленного вопроса, плохо ориентируется в обязательной литературе.